Marieta Dumitrache
Magdalena Anițescu
Alina Mihaela Ciocâlteu

URGENȚE OCULARE NETRAUMATICE

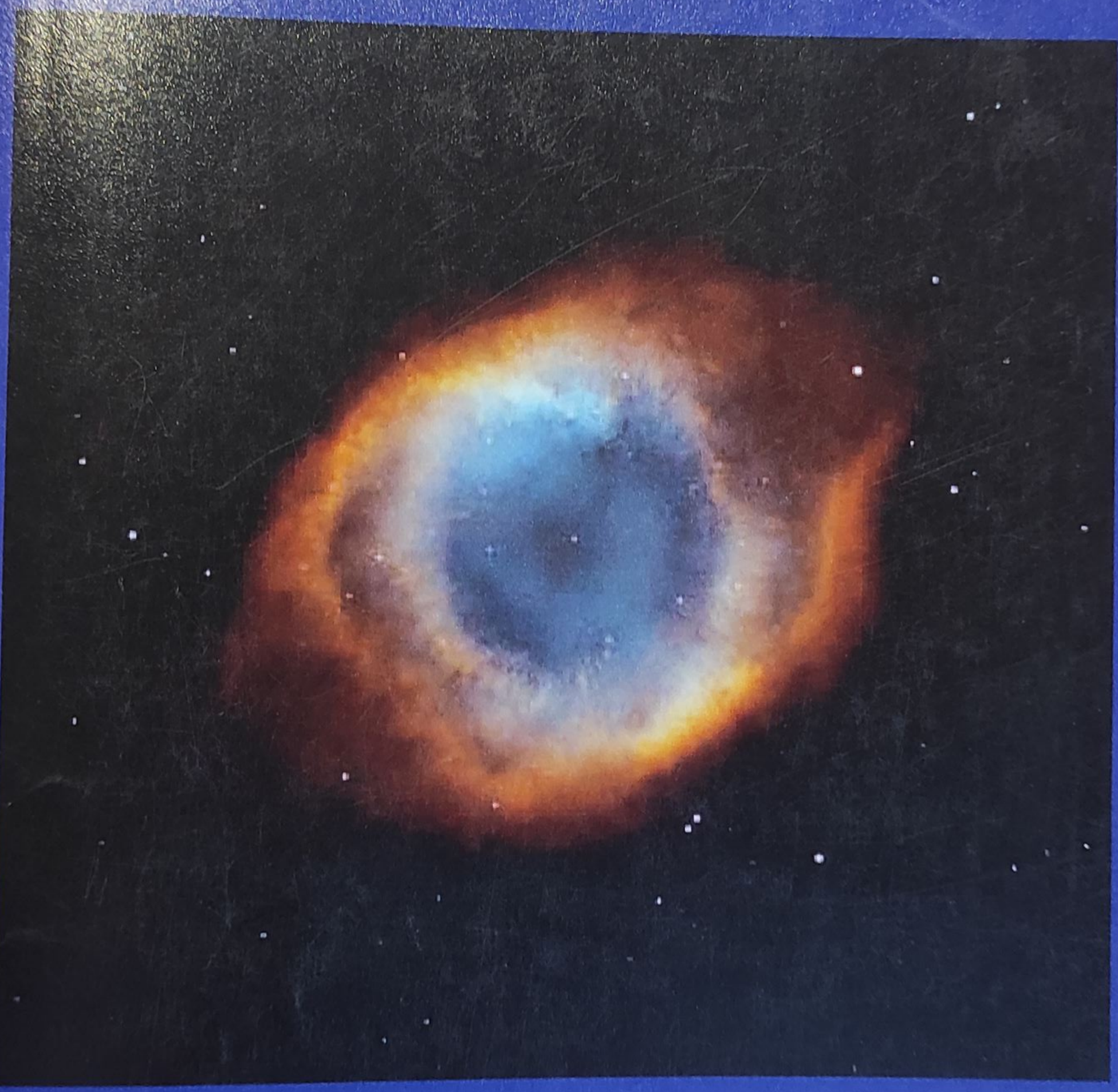

URGENŢE OCULARE NETRAUMATICE

MARIETA DUMITRACHE
MAGDALENA ANIŢESCU
ALINA MIHAELA CIOCÂLTEU

Prezent şi în trecut,

Profesorilor şi celor care au contribuit la formarea mea,

Membrilor spitalelor unde am lucrat cu devotament şi onestitate -

Medici, rezidenți, asistenți medicali, infirmiere,

Studenților,

Pentru succesele (şi insuccesele) mele

Medicina - Oftalmologia -
Este un profesor etern, ce pretinde milioane de victime
pentru o lecție simplă,

Marieta Dumitrache Arsene

COLECTIV DE AUTORI

Dr. Magdalena Aniţescu – asistent profesor – University of Chicago

Dr. Doina Bărăscu – conferenţiar universitar – UMF Craiova

Dr. Alina Mihaela Ciocâlteu – asistent universitar – UMF Bucureşti

Dr. Marieta Dumitrache – profesor universitar – UMF Bucureşti

Dr Marie Jeanne Koos – profesor universitar – UMF Timişoara

Dr Cristina Lehaci – asistent universitar – UMF Timişoara

Dr Carmen Mocanu – conferenţiar universitar – UMF Craiova

Dr. Oana Muşat Banu Panait – medic specialist,
doctorand – UMF Bucureşti

Dr. Cristina Nicula - conferenţiar universitar - UMF Cluj

Dr. Vasile Potop – şef lucrări, UMF Bucureşti

Dr. Adriana Stănilă – profesor universitar – UMF Sibiu

CUVÂNT ÎNAINTE

Ochiul are o structură histologică complexă, însumând componente a căror sensibilitate este egalată doar de vulnerabilitatea acestora.

Vulnerabilitatea structurilor oculare face ca anumite situații clinice să aibă consecințe severe, dacă nu sunt abordate corect.

Există situații în oftalmologie, când un tratament corect din punct de vedere etiopatogenic îşi diminuă eficienţa, pentru că a survenit prea târziu permiţând proceselor biologice declanşate în ţesuturile lezate de factorii locali ai inflamaţiilor, sau de factorii toxici exogeni să evolueze în faze avansate, cu modificări structurale severe şi definitive şi consecinţe funcţionale ireversibile.

În funcţionarea sa, ochiul exprimă aspecte unice în fiziologia organismului.

Cicatrizarea sau vindecarea, nu înseamnă şi însănătoşire, producând uneori perturbarea severă a morfofiziologiei oculare.

Factorul terapeutic cel mai preţios este timpul, eficienţa sa materializându-se prin precocitatea diagnostică şi terapeutică, pentru a rezolva situaţia clinică patologică creată, care reprezintă o **URGENŢĂ.**

În aceste situaţii pentru a fi eficient, trebuie să actionezi corect, în timp util, urgenţele fiind imprevizibile pentru pacient, dar şi pentru medic.

Această carte vă pune la dispoziţie principiile de bază ale abordării diferitelor urgenţe oftalmologice pentru stabilirea unui diagnostic şi atitudini terapeutice adecvate.

Deciziile luate în urgenţă şi succesul terapeutic punctează atitudinea medico-chirurgicală corect efectuată în timp util.

Abordarea pacientului ca urgenţă oftalmologică necesită spontaneitate, competenţă şi erudiţie profesională care trebuie acumulată în experienţa oftalmologică.

Prof. Dr. Marieta Dumitrache

CUPRINS

Examenul ochiului în urgență, *Marieta Dumitrache* 1

Urgențe oculare însoțite de scăderea acuității vizuale, *Marieta Dumitrache* 27

Durere oculară, *Magdalena Aniţescu* 49

Diagnosticul diferențial al ochiului roşu, *Marieta Dumitrache* 69

Orbita, *Marieta Dumitrache* 95

Pleoape, *Alina Mihaela Ciocâlteu* 115

Aparat lacrimal, *Alina Mihaela Ciocâlteu* 133

Conjunctiva, *Doina Bărăscu* 143

Complicații ale lentilelor de contact, *Cristina Nicula* 179

Cornee, *Adriana Stănilă* 191

Sclera, *Alina Mihaela Ciocâlteu* 217

Uveite, *Marieta Dumitrache* 225

Urgențe medicale în glaucom, *Carmen Mocanu* 267

Cristalin, *Marieta Dumitrache* 297

Vitros, *Cristina Lehaci, Marieta Dumitrache, Marie-Jeanne Koos* 307

Retina, *Marieta Dumitrache* 327

Decolarea de retină, *Marieta Dumitrache, Oana Muşat Banu Panait* 375

Pupila, *V Potop* 391

Patologia neurooftalmologică de urgență, *Marieta Dumitrache* 401

Paralizii oculomotorii, *Marieta Dumitrache* 413

Cefaleea, *Marieta Dumitrache* 423

Bibliografie 433

EXAMENUL OCHIULUI ÎN URGENȚĂ

Marieta Dumitrache

EVALUAREA URGENȚELOR OCULARE

URGENȚĂ ABSOLUTĂ	URGENȚĂ	SEMIURGENȚĂ	Afecțiuni nonurgente care necesită consult oftalmologic și urmărire pe termen lung	Afecțiuni nonurgente, dar de supravegheat
OACR Arsuri chimice oculare	Glaucom acut Endoftalmită Celulita orbitară TSC DR cu membrană neovasculară NRB toxică NOIA Conjunctivită hiperacută Irită acută cu sinechii Ulcer corneean Pareza de nerv III cu afectarea pupilei Cauze toxice Hemoragie expulzivă	Celulita preseptală DR Irită fără sinechii Hemoragie vitreană Dacriocistită acută Dacrioadenită acută Orjelet Conjunctivita acută Hidrops acut corneean Ulcer corneean OVCR Afecțiuni maculare Uveite totale Diplopie Exoftalmie Afecțiuni de nerv optic Nevrită optică Hemoragie retiniană Oftalmie neonatală	Boli vasculare retiniene Cataractă Creștere C/D în glaucom Hemoragie subconjunctivală Scădere inexplicabilă AV	Afecțiuni palpebrale Anomalii pupilare Oftalmopatia tiroidiană DMLV

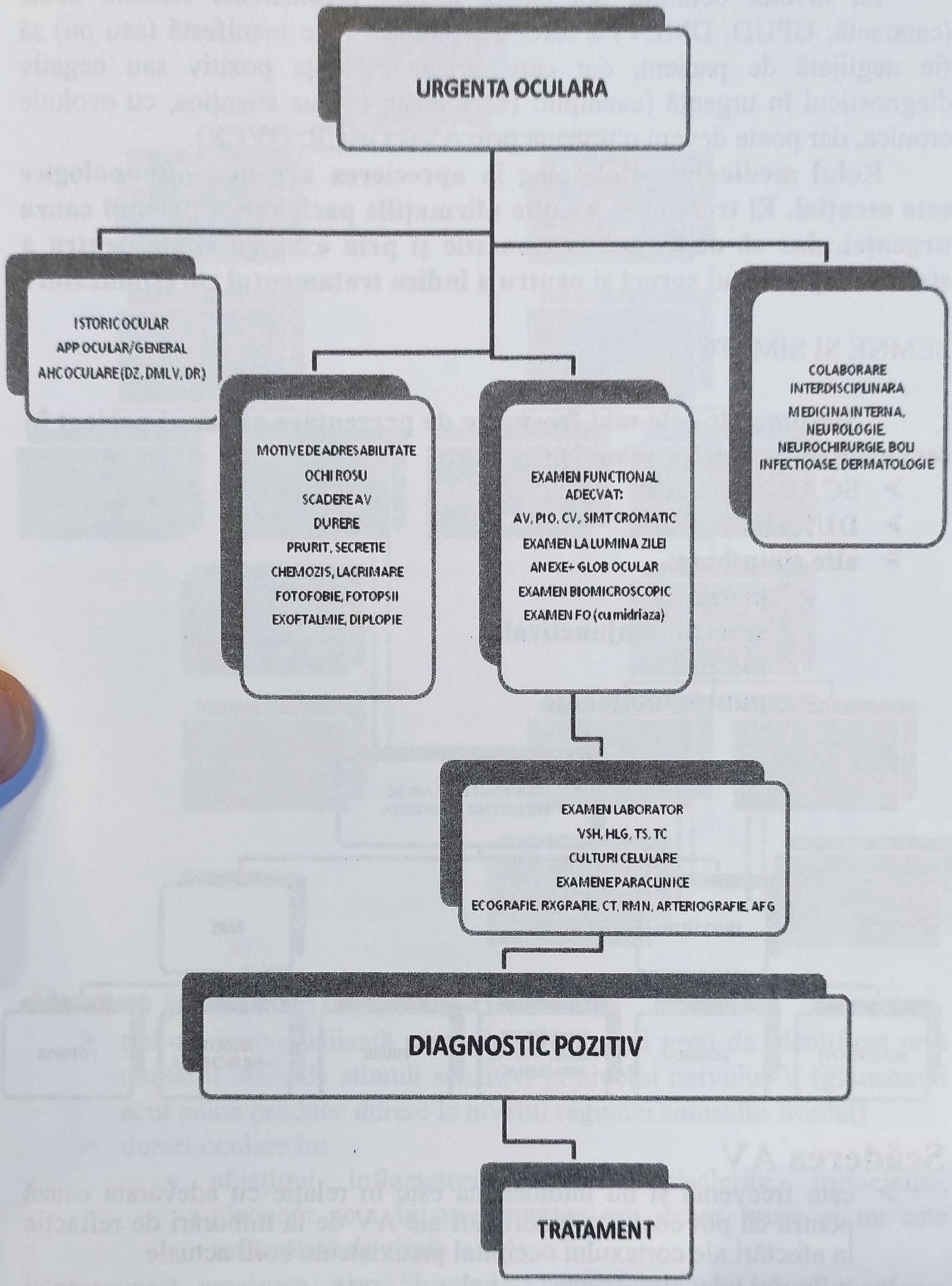
URGENTA OCULARA
ISTORIC OCULAR
APP OCULAR/GENERAL
AHC OCULARE (DZ, DMLV, DR)
MOTIVE DE ADRESABILITATE
OCHI ROSU
SCADERE AV
DURERE
PRURIT, SECRETIE
CHEMOZIS, LACRIMARE
FOTOFOBIE, FOTOPSII
EXOFTALMIE, DIPLOPIE
EXAMEN FUNCTIONAL ADECVAT:
AV, PIO, CV, SIMT CROMATIC
EXAMEN LA LUMINA ZILEI
ANEXE+ GLOB OCULAR
EXAMEN BIOMICROSCOPIC
EXAMEN FO (cu midriaza)
COLABORARE INTERDISCIPLINARA
MEDICINA INTERNA, NEUROLOGIE
NEUROCHIRURGIE, BOLI INFECTIOASE, DERMATOLOGIE
EXAMEN LABORATOR
VSH, HLG, TS, TC
CULTURI CELULARE
EXAMENE PARACLINICE
ECOGRAFIE, RXGRAFIE, CT, RMN, ARTERIOGRAFIE, AFG
DIAGNOSTIC POZITIV
TRATAMENT

Ochiul este un organ cu răspuns limitat şi segmentele afectate ale ochiului trebuie identificate prin examinarea clinică şi paraclinică.

La nivelul ochiului pot exista leziuni preexistente leziunii acute (cataractă, GPUD, DMLV) a caror simptomatologie manifestă (sau nu) să fie neglijată de pacient, dar care poate influenţa pozitiv sau negativ diagnosticul în urgenţă (exemplu: HTA poate evolua silenţios, cu evolutie cronica, dar poate deveni o urgenta prin AVC,OACR, OVCR).

Rolul medicului oftalmolog în aprecierea urgenţei oftalmologice este esenţial. El trebuie să asculte afirmaţiile pacientului privind cauza urgenţei, dar să discearnă anamnestic şi prin examen clinic pentru a stabili diagnosticul corect şi pentru a indica tratamentul corespunzător.

SEMNE SI SIMPTOME

Simptomele cele mai frecvente de prezentare ale unui pacient în serviciile de urgenţă oftalmologice sunt:

- **SCĂDEREA AV**
- **DUREREA**
- **alte simptome:**
  - **prurit**
  - **secreţie conjunctivală**
  - **fotopsii**
  - **puncte luminoase**

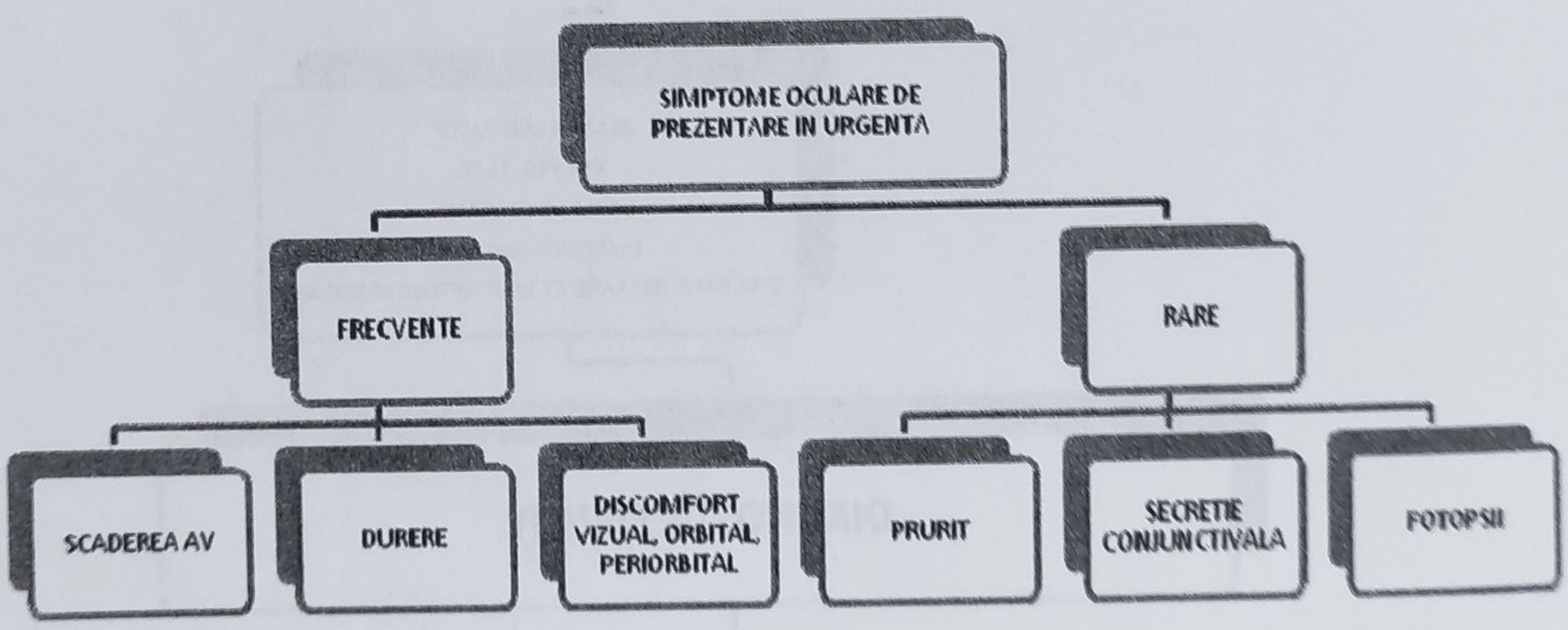

Scăderea AV

- este frecventă şi nu întotdeauna este în relaţie cu adevărata cauză pentru că pot coexista modificări ale AV de la tulburări de refracţie la afectări ale cortexului occipital preexistente bolii actuale
- tulburări de tip „ceaţa", „halouri" prin pierderea transparenţei mediilor oculare în edem corneean, cataractă, tulburări vitreene

- „corpii flotanți" sugerează opacități degenerative vitreene, celule albe sau hematii în UA sau vitros

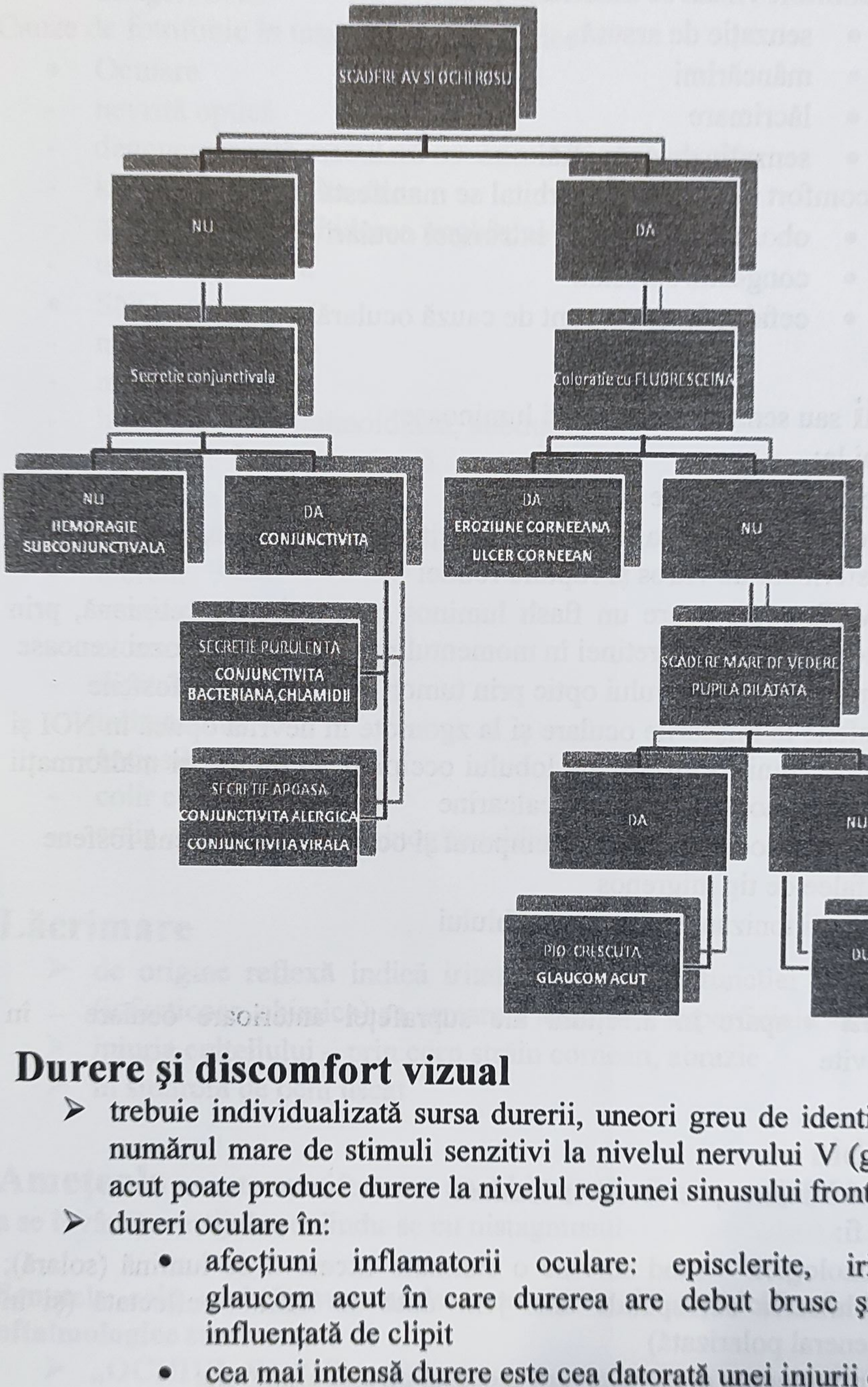

Durere şi discomfort vizual

- trebuie individualizată sursa durerii, uneori greu de identificat prin numărul mare de stimuli senzitivi la nivelul nervului V (glaucomul acut poate produce durere la nivelul regiunei sinusului frontal)
- dureri oculare în:
  - afecțiuni inflamatorii oculare: episclerite, iridociclite, glaucom acut în care durerea are debut brusc şi nu este influențată de clipit
  - cea mai intensă durere este cea datorată unei injurii corneene; o eroziune corneeană epitelială banală poate evolua cu durere

severă, exacerbată la clipit, asociată cu senzaţie de corp străin şi fotofobie

- discomfort vizual se manifestă prin
  - senzaţie de arsură
  - mâncărimi
  - lăcrimare
  - senzaţie de corp străin
- discomfort obital sau periorbital se manifestă prin:
  - oboseala muşchilor extrinseci oculari
  - congestie sinusală
  - cefalee (care nu sunt de cauză oculară)

Fotopsii sau senzaţia de flashuri luminoase

Pot surveni la:

- presiune digitală pe ochi
- tracţiunea retinei la nivelul bazei vitrosului poate antrena decolarea posterioară de vitros şi ruptura retinei
- OVCR poate apare un flash luminos prin ischemie retiniană, prin microembolizarea retinei în momentul producerii trombozei venoase
- compresiunea nervului optic prin tumori poate produce fosfene
- fosfene la mişcările oculare şi la zgomote în nevrita optică în NOI şi în afecţiuni localizate ale lobului occipital, în tumori şi malformaţii arteriovenoase ale scizurii calcarine
- afecţiuni localizate de lob temporal şi occipital pot antrena fosfene
- cefalee de tip migrenos
- radiaţii ionizante la nivelul ochiului

Secreţia - apare în afecţiuni ale suprafeţei anterioare oculare – în conjunctivite

Fotofobia

Reprezintă intoleranţa crescută la lumină.

Ea poate fi:

- fiziologică – când survine o cantitate excesivă de lumină (solară); ebluisarea corespunde unei jene dată de lumină reflectată (şi în general polarizată)
- prin atingere oculară severă asociată cu alte simptome
  - glaucom acut

- uveită
- nevrită optică

- atingeri SNC

Cauze de fotofobie în urgențe oftalmologice

- Oculare
- nevrită optică
- degenerescență maculară cu anomalii ale conurilor
- keratoconjunctivita sicca
- glaucom prin închiderea unghiului
- uveită anterioară
- SNC
- migrenă
- meningită
- hemoragie subarahnoidiană, subdurală
- tumori de fosă posterioară
- nevralgie de V
- Afecțiuni toxice, medicamentoase
- mercur
- atropină
- clorochin
- digitală
- tolbutamidă
- antipsihotice
- colir cu timolol
- colir cu antibiotice aminoglicozidice

Lăcrimare

- de origine reflexă indică iritația datorată disfuncției de lubrefiere (infecțioase, chimice) ca urmare a leziunilor superficiale anterioare
- injuria epiteliului – prin corp străin cornean, abrazie
- în sindrom de ochi uscat

Amețeala – este manifestarea unei hipoperfuzii sau vertij (obiectele par a se învârti), vertijul asociindu-se cu nistagmusul

Semnele cele mai frecvente de prezentare in serviciile de urgenta oftalmologice sunt:

- **„OCHIUL ROȘU”**
- **alte semne:**

- **chemozis**
- **edem palpebral**
- **ptoză**
- **anomalii pupilare**

Hiperemia şi edemul conjunctival

- sunt semnele congestiei şi pot fi datorate eliberării de mediatori ai inflamaţiei sau datorită alergenilor şi/sau agenţilor infecţioşi
- inflamaţia intraoculară produce hiperemie conjunctivală perilimbică, sau hiperemie generalizată, dar nu se însoţeşte de edem cu excepţia endoftalmitei şi a unor cazuri de sclerite

Hemoragia subconjunctivală – deşi este benignă, în traumatisme poate ascunde o ruptură sclerală

Metamorfopsii

Sunt deformări ale obiectelor în care liniile drepte, marginile sunt curbate neregulat

- obiectele par mai mici –micropsie sau mai mari – macropsie
- indică aproape întotdeauna o anomalie maculară prin compresiunea sau separarea anormală a fotoreceptorilor foveolari
- survine în DR, hemoragii retiniene, tumori coroidiene

Cauzele metamorfopsiilor

- Maculopatii
  - DMLV
  - Retinopatie seroasă centrală
  - Maculopatia diabetică
- Decolarea de retină
- Tumori coroidiene
- Tumori orbitare
- Indentaţie sclerală
- Premiza migrenei clasice
- Migrenă complicată
- Afecţiuni de cortex temporal
- Coliruri miotice locale
- Prescriere recentă de lentile corectoare
- Retinopatie prin stază venoasă

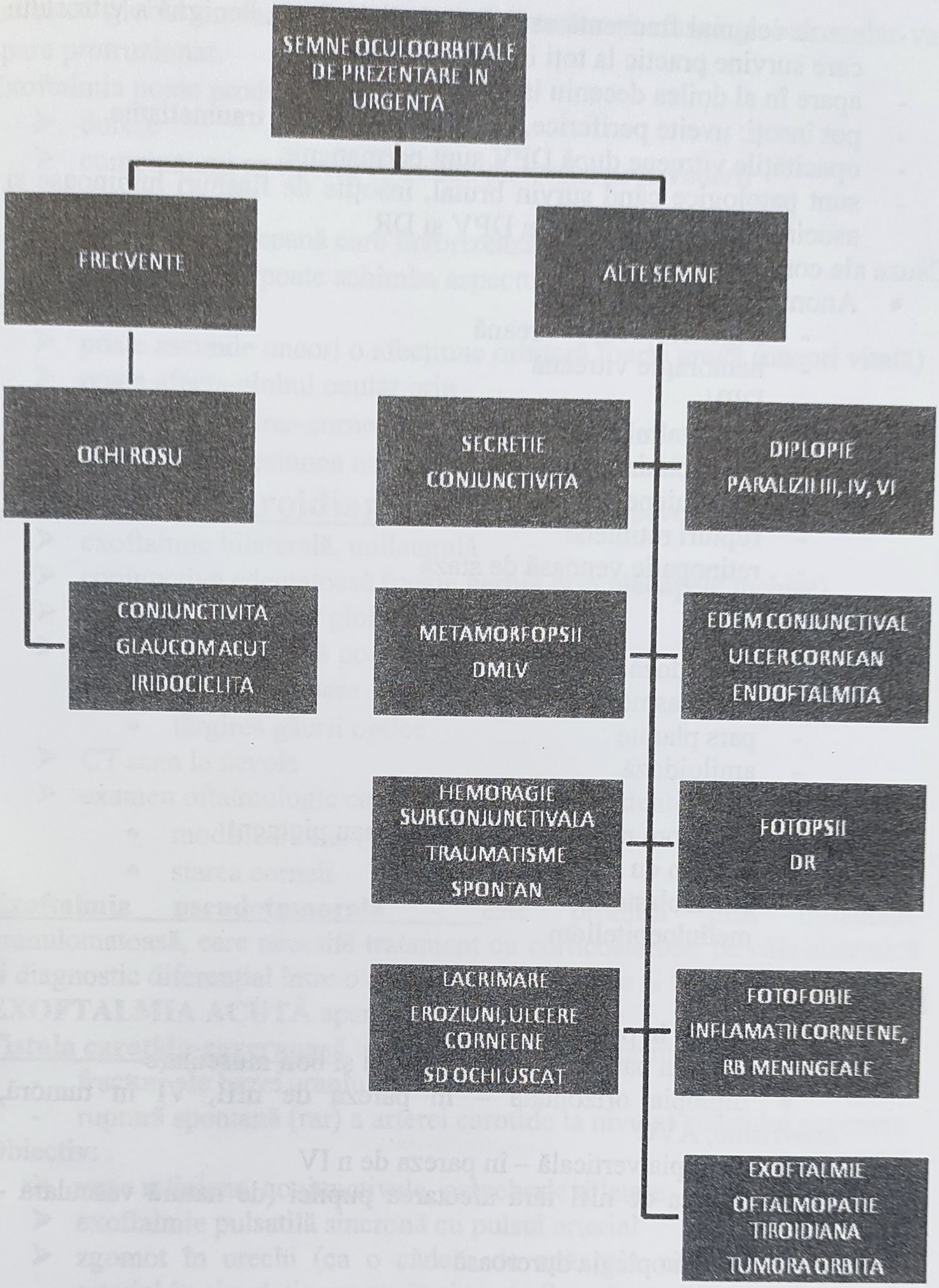

Corpi flotanti

Sunt pete sau linii curbe care se mişcă spontan cu mişcările ochilor. Se văd când pacientul priveşte o foaie foarte luminoasă sau dacă priveşte cerul într-o zi cu soare.

- cauza cea mai frecventă este dată de lichefierea benignă a vitrosului care survine practic la toţi indivizii în vârstă
- apare în al doilea deceniu la miopi
- pot însoţi: uveite periferice, retinite pigmentare, traumatisme
- opacităţile vitreene după DPV sunt permanente
- sunt patologice când survin brutal, însoţite de flashuri luminoase şi asociate cu scăderea AV în DPV şi DR

Cauze ale corpilor flotanţi

- Anomalii vitreene
  - degenerescenţă vitreană
  - hemoragie vitreană
  - DPV
  - Endoftalmită metastatică
  - Kiste parazitare (echinococus)
- Anomalii retiniene
  - rupturi retiniene
  - retinopatie venoasă de stază
- Uveite
  - tbc
  - sarcoidoză
  - toxoplasmoză
  - pars planite
  - amiloidoză
- Tumori
  - melanom malign cu hemoragii sau pigment
  - sarcom cu celule reticulate
  - retinoblastom
  - meduloepiteliom

Diplopie

- monoculară – în patologia intraoculară
- binoculară – în pareze de nervi cranieni şi boli musculare
  - diplopia orizontală – în pareza de nIII, VI în tumoră, anevrisme, AVC
  - diplopia verticală – în pareza de n IV
  - pareza de nIII fără afectarea pupilei (de natură vasculară - diabet)
  - oftalmoplegia dureroasă

Exoftalmia

Multe afecţiuni ale orbitei provoacă o modificare cantitativă a conţinutului sau spaţiul orbitar devine insuficient pentru conţinutul orbitar,

astfel că globul ocular este împins spre anterior şi atunci globul ocular va apare protruzionat.

Exoftalmia poate produce:

- durere
- compresiuni pe nervul optic sau distorsionarea vederii
- diplopie
- expunere corneeană care favorizează ochi roşu lăcrimos
- protruzie care poate schimba aspectul fizic

Exoftalmia

- poate ascunde uneori o afecţiune orbitară foarte gravă (uneori vitală)
- poate afecta globul ocular prin
  - expunerea corneei
  - compresiunea nervului optic la nivelul vârfului orbitei

Oftalmopatia tiroidiană (cauza cea mai frecventă de exoftalmie)

- exoftalmie bilaterală, unilaterală
- conjunctivă edematoasă (poate hernia prin pleoapele închise)
- limitarea mişcărilor globului ocular
- radiografia de orbită poate arăta
  - eroziuni osoase
  - lărgirea găurii optice
- CT scan la nevoie
- examen oftalmologic complet care poate evidenţia
  - modificări ale: AV, CV, FO
  - starea corneii

Exoftalmia pseudotumorală – este produsă prin inflamaţie granulomatoasă, care necesită tratament cu corticosteroizi pe cale sistemică şi diagnostic diferenţial între o afecţiune inflamatorie şi tumorală.

EXOFTALMIA ACUTĂ apare subit în:

Fistula carotido-cavernoasă care poate fi produsă prin:

- fracturi ale bazei craniului
- ruptură spontană (rar) a arterei carotide la nivelul sinusului cavernos

Obiectiv:

- vene retiniene, conjunctivale, palpebrale dilatate
- exoftalmie pulsatilă sincronă cu pulsul arterial
- zgomot în urechi (ca o cădere de apă prin pătrunderea sângelui arterial în circulaţia venoasă) şi poate fi auzit cu stetoscopul aşezat în şanţul orbital, deasupra ochiului.

Celulita orbitală este infecţia acută a conţinutului orbitar prin însămânţarea agenţilor piogeni plecaţi din focare septice de vecinătate (abces retro, laterofaringian, flegmon dentar, sinuzite, flegmon de buză, rădăcina nasului)

<u>Tromboză de sinus cavernos</u> – afecţiune rară, dar extrem de gravă bilateral care determină:

- dilatare venoasă impresionantă
- paralizii de nerv III, IV, V, VI care traversează peretele sinusului cavernos în traiectul lor spre orbită
- exoftalmie bilaterală
- bilateral pleoape tumefiate, lucioase
- chemozis important
- mişcările globului limitate, apoi abolite
- febră

Tratamentul trebuie instituit rapid pentru a salva ochiul, dar şi viaţa cu antibiotic cu spectru larg, anticoagulant (discutabil)

Tratamentul exoftalmiei se face pentru menţinerea unei funcţionalităţi normale a aparatului optic

- asigurarea transparenţei corneene – corneea nu mai este umectată din cauza clipitului rar şi a lagoftalmiei; local se vor instila lacrimi artificiale, iar noaptea pleoapele vor fi menţinute închise prin bandă adezivă
- integritatea nervului optic afectat de compresiune, se combate prin reducerea exoftalmiei
- în formele maligne este necesar cantotomie, orbitotomie şi eliminarea unei părţi din ţesutul celular din orbită

EXAMENUL AV

<u>Examenul AV la prezentarea în urgenţă se face imediat pentru fiecare ochi în parte, valoarea exactă a AV fiind un semn important de diagnostic corect, tratament şi document medicolegal</u>

Examenul AV centrale se face pentru distanţă şi aproape.

Examenul AV centrale la distanţă se efectuează cu tabelul standard Snellen (cel mai folosit) aşezat într-o zonă bine iluminată, cu pacientul aşezat la 3-5m distanţă.

Literele pe tabele sunt aşezate în ordine descrescătoare ca mărime; cele mari corespund distanţei de 50m cele mici sunt văzute clar de la 5m de către un emetrop.

AV la distanţă este o fracţie între distanţa la care aşezăm pacientul faţă de tabel (5m) şi distanţa de la care este citit de un emetrop rândul văzut de bolnav (5/50, 5/40…….5/5); dacă pacientul nu citeşte primul rând de la 5m, se apropie de tabel şi se exprimă AV prin distanţa de la care citeşte (4/50,……..1/50) sau numără degetele, percepe mişcarea mâinii, percepe lumina.

AV pentru distanţă se măsoară:

- pentru fiecare ochi separat, celălalt ochi fiind bine acoperit
- cu şi fără corecţie
- cu punct stenopeic – AV prin punct stenopeic se îmbunătăţeşte în cazul existenţei unui viciu de refracţie
- examinarea vederii colorate

AV pentru aproape se determină cu ajutorul optotipului de aproape (Parinaud); acesta cuprinde teste tipărite în care unitatea de măsură este punctul de 0,35 mm, iar literele sunt multipli ai acestuia.
Cele mai mici caractere sunt văzute de emetrop de la 25cm sub un unghi de 15 secunde.

PRESIUNEA INTRAOCULARA

Umorul apos produs de corpul ciliar traversează pupila din CP în CA şi apoi părăseşte ochiul prin unghiul de filtrare localizat la joncţiunea iris periferic/cornee.

Orice obstrucţie în curgerea UA poate produce creşterea PIO şi glaucom.

- măsurarea digitală a PIO este o metodă orientativă – globul ocular se palpează prin pleoapă cu mişcări delicate; se compară AO (metoda trebuie evitată în caz de plăgi, ochi recent operat)
- PIO normală 10-21mmHg
- PIO poate fi măsurată prin:

- Indentaţie – tonometru Schiotz
  - poate contamina globul ocular
  - poate induce traumă corneeană
  - uşor de utilizat
- Aplanaţie – montat la biomicroscop
  - uşor de utilizat
  - acurateţe mai mare
  - există şi modele de mână
- Pix tonometre (tono-pen) – electronic
  - uşor de mânuit
  - relativ exact
  - foarte scump
- Pneumotonometre – eficiente
  - relativ uşor de utilizat
  - trebuie calibrate

CAMPUL VIZUAL

Afectarea periferică a CV se poate produce, dar mulţi pacienţi nu o percep, **singurul element pe care un pacient îl poate percepe imediat este afectarea vederii centrale.**

Căile nervoase vizuale iau naştere la nivelul papilei nervului optic se continuă la nivelul chiasmei, apoi tracturile optice şi radiaţiile optice până la nivelul cortexului occipital.

Fiecare CV se împarte în două jumătăţi: nazală şi temporală. Fibrele nervoase din jumătatea nazală a fiecărei retine se încrucişează la nivelul chiasmei, iar cele temporale nu. Chiasma optică se află în relaţie de strânsă vecinătate cu glanda hipofiză şi cu artera carotidă internă.

O leziune la nivelul unei jumătăţi a retinei se reflectă printr-o afectare (printr-un defect) de CV de partea opusă.

Jumătatea temporală a CV a ochiului drept este deservită de:

- retina nazală dreaptă
- retina temporală stângă

Această imagine este foarte importantă deoarece pacienţii în mod frecvent descriu pierderea jumătăţii drepte a CV ca pe o pierdere a vederii OD.

Căile vizuale se împart în 3 sectoare:

- nervul optic (se întinde până la chiasmă); conţine fibre
  - de la retina nazală (corespunde câmpului temporal)
  - de la retina temporală (corespunde părţii nazale a CV)
  - maculare
- la nivelul chiasmei; Fibrele nazale se încrucişează (deci cele care corespund părţilor temporale ale CV); la acest nivel se încrucişează şi o parte din fibrele maculare.
  - O compresiune la acest nivel poate determina
    - hemianopsie bitemporală
    - pierderea unei părţi importante a funcţiei maculare
- posterior de chiasmă – tracturile, respectiv radiaţiile optice pot suferi fie compresiuni fie leziuni ischemice – rezultatul este afectarea fibrelor temporale de aceeaşi parte şi a fibrelor nazale de partea opusă, defectul de CV fiind hemianopsie homonimă; dacă leziunea este pe stânga, hemianopsia va fi omonimă dreaptă şi invers.

Fiecare câmp monocular normal prezintă:

- Un contur exterior – limitele periferice de CV
- Un parametru intern – senzitivitatea – care depinde de
  - mărimea, culoarea şi strălucirea obiectului vizualizat iluminarea de fond

CV prin confruntare este orientativ şi are drept scop cunoaşterea limitelor periferice ale CV corespunzător fiecărui ochi.

Pacientul este rugat să acopere un ochi cu podul palmei şi să fixeze cu celălalt ochi, ochiul examinatorului sau nasul acestuia.

Se începe prin mişcarea degetelor mâinii din interiorul câmpului spre în afară până în zona în care acestea nu mai sunt percepute şi înapoi, pe toate direcţiile privirii

Campimetria – evidenţiază deficitele campimetrice în funcţie de leziunile patologice centrale şi periferice existente.

Grila Amsler – evidenţiază neregularităţile CV central 10 grade

PIERDERE BRUTALĂ SAU ANOMALII DE CV

Deficit monocular de CV care respectă linia verticală medie
- leziuni retiniene ipsilateral
- leziunui de nerv optic ipsilateral

Deficit altitudinal (superior sau inferior)
- NOIA
- leziuni de nerv optic, chiasmă
- OACR, TVCR

Scotom sau atingere fasciculară a fibrelor nervoase (arciform)
- glaucom
- NOI

Pierdere centrală de CV
- NRB
- NOI
- leziuni compresive de NO
- afecţiuni toxice, nutriţionale
- afecţiuni maculare

Pierdere centrală de CV incluzând pata oarbă (deficit ceco-central)
- neuropatie optică toxică
- decolare seroasă retiniană

Deficit vizual bitemporal
- adenom pituitar
- meningiom
- craniofaringiom
- anevrism
- gliom

Deficit CV binazal
- tumoră NO şi chiasmă
- afecţiuni occipitale bilaterale
- afecţiuni retiniene bitemporale
- glaucom

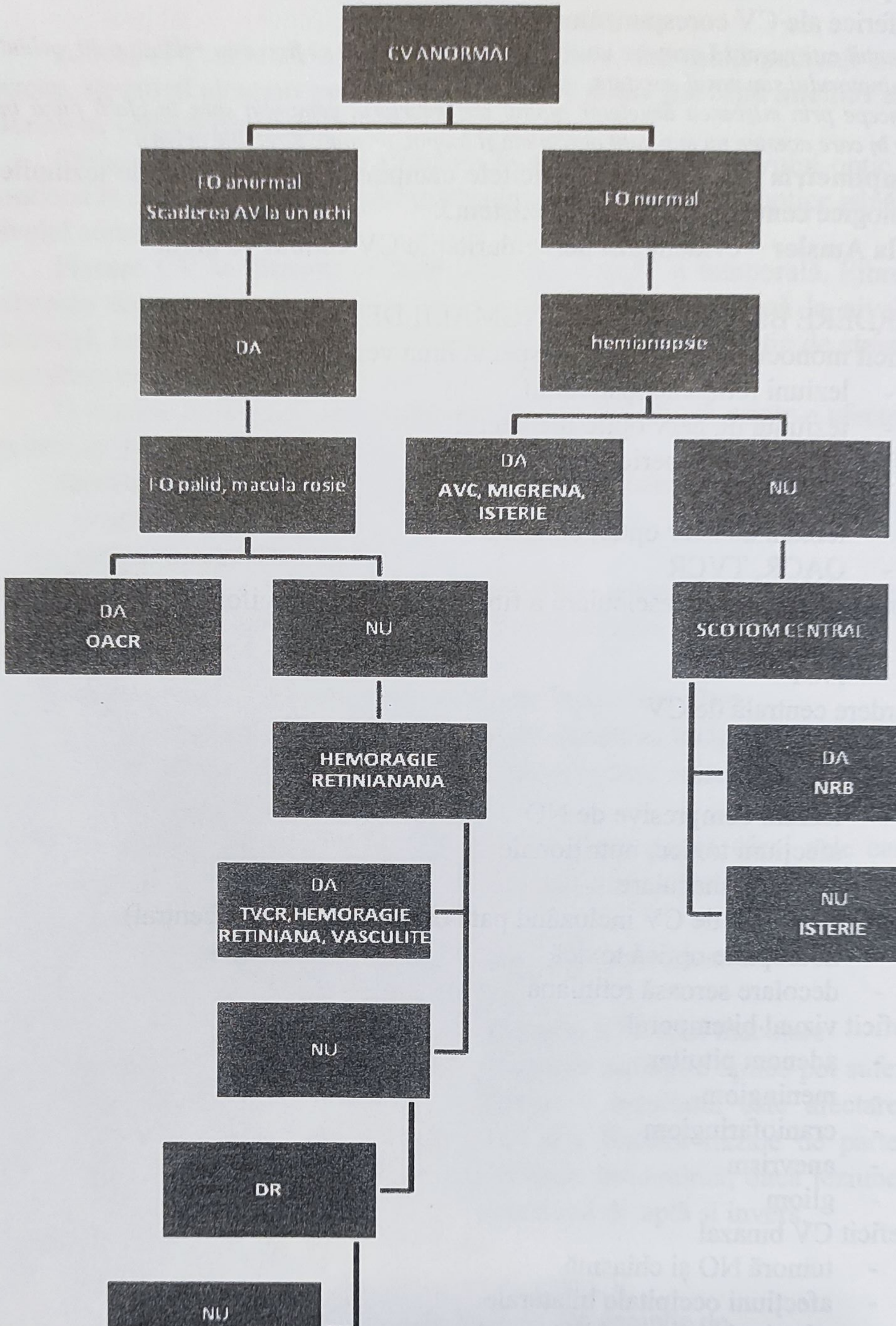
CV ANORMAL
FO anormal
Scaderea AV la un ochi
FO normal
DA
hemianopsie
FO palid, macula rosie
DA
AVC, MIGRENA, ISTERIE
NU
DA
OACR
NU
SCOTOM CENTRAL
HEMORAGIE RETINIANANA
DA
NRB
DA
TVCR, HEMORAGIE RETINIANA, VASCULITE
NU
ISTERIE
NU
DR
NU
NEVRITA OPTICA

Hemianopsie homonimă
- leziuni căi optice: CGL, lob temporal, parietal, occipital prin tumori, anevrisme, traumatisme
- migrenă

Constricție de CV periferic
- migrenă
- infarct occipital bilateral
- OACR cu arteră cilioretiniană
- maladie periferică retiniană
- glaucom
- deficit CV nefuncțional

EXAMENUL LA LUMINA ZILEI

Pleoapele – vor fi examinate separat precizându-se:
- ➢ simetria lor, apoziția față de globul ocular
- ➢ existența unor procese patologice de tip:
  - eritem
  - edem
  - cruste
  - madaroză
  - neregularități ale marginei libere
  - modificări de poziție (entropin, ectropin, trichiază)

Orbita

- ➢ poate fi sediul inflamației orbitare pre şi postseptale în care apar: edem, eritem, proptoză
- ➢ în traumatism pot apare edem şi eritem periorbital
- ➢ în patologia orbitară este necesar palparea orbitei pentru a evidenția: tumori, fracturi, emfizem subcutan
- ➢ radiografia de orbită este necesară dacă se suspicionează o fractură orbitară
- ➢ trebuie testate arii localizate de anestezie
- ➢ cu ajutorul exoftalmometrului trebuie măsurată exoftalmia
- ➢ enoftalmia poate fi prezentă în fracturi severe de planşeu orbitar

Sistemul lacrimal – se examinează la lumina zilei, putându-se efectua când este necesar testul Schirmer cu hârtie de filtru 0,5/3,5mm

Mişcările extrinseci

se evidenţiază prin urmărirea de către un pacient a unui obiect în toate cele 6 poziţii cardinale: stânga, stânga sus/jos, dreapta, dreapta sus/jos notându-se limitarea privirii

- diplopia monoculară este prezentă
  - în vicii de refracţie necorectate, astigmatism
  - opacităţi ale mediilor
  - cataractă
  - în diplopia monoculară simptomele persistă dacă se acoperă al doilea ochi, dar rămâne neschimbată indiferent de direcţia privirii
- diplopia binoculară se asociază cu
  - tulburări ale motilităţii extrinseci
  - tulburări de fuziune ale vederii
  - în ambele cazuri diplopia dispare când pacientul acoperă cel de-al doilea ochi
- diplopia orizontală – pareză III, VI, verticală – pareză IV notându-se poziţia privirii în care diplopia este absentă, prezentă, mai severă
- deviaţiile strabice
  - esotropie – reflexul luminos corneean se observă temporal de centrul cor
  - exotropie – reflexul luminos corneean se observă nazal de centrul corneei

Conjunctiva

- pacientul va privi în jos, în sus şi se vor tracţiona pleoapele pentru a examina toată suprafaţa conjunctivală şi partea anterioară a globului ocular

Se pot evidenţia:

- hiperemie conjunctivală
  - hiperemie conjunctivală periferică roşu deschis localizată în fundurile de sac însoţită sau nu de secreţie conjunctivală şi AV normală – semne evocatoare pentru o conjunctivită poate fi asociată cu:
    - secreţie seroasă, mucoidă, mucopurulentă
    - foliculi sau conglomerate limfoide în boli acute adenovirale
    - membrane, pseudomembrane în conjunctivite severe adenovirale, ocazional în infecţii cu Streptococus pneumoniae

- hemoragii peteşiale sau extinse în caz de adenovirus, Hemofilus, Streptococus pneumoniae

- hiperemie conjunctivală perilimbică, pericheratică, de culoare violacee, însoţită de durere, scăderea AV şi care este datorată unei iridociclite acute sau unui glaucom acut

➢ chemozis
➢ existenţa leziunilor hipertrofice
➢ secreţia conjunctivală şi caracterele ei

Pupila

Pupila apare ca un orificiu în centrul irisului care are proprietatea de a-şi modifica dimensiunile ca răspuns la diferiţi stimuli.

Pupila reacţionează la stimuli luminoşi – miotică la lumină puternică şi midriatică la întuneric; constricţia pupilei are loc şi când ochiul fixează un obiect situat aproape.

Se descriu 2 reflexe pupilare distincte:

➢ **Răspuns la lumină** - deoarece acest reflex nu se închide la nivelul cortexului occipital, la pacienţii cu cecitate corticală (cu distrucţia cortexului occipital) reflexul fotomotor direct rămâne intact. Deoarece jumătate din fibrele răspunzătoare se încrucişează la nivelul chiasmei, stimularea luminoasă a unui singur ochi determină reacţia pupilară a ambilor ochi

Cu o lumină puternică se testează cele 2 pupile urmărindu-se:

- mărimea, forma, RFM direct, RFM consensual
- normal ambele pupile se contractă când la un ochi ajunge o lumină puternică – răspuns direct în ochiul luminat şi consensual în al doilea ochi. Dacă este lezat nervul optic, o lumină pe ochiul afectat contractă minim sau deloc ambele pupile. Dacă lumina este direcţionată pe ochiul sănătos, se contractă ambele pupile.

➢ **Răspuns la acomodaţie (la aproape)**

Se examineaza
P pupila
E egale
R rotunde
RL reactive la lumină
A areactive la acomodaţie

Examenul pupilelor testează integritatea căilor vizuale urmărindu-se:

➢ culoarea
➢ mărimea
➢ forma celor 2 pupile

Pupilele pot fi afectate în:

- administrare de medicamente (miază în pilocarpină, midriază la atropină), narcotice, barbiturice
- traumatisme: contuzii, plăgi
- irita produce miază şi sinechii iriene posterioare
- anisocoria – inegalitatea pupilară este prezentă în:
  - sindrom Horner – anizocoria se accentuează la lumina slabă în obscur
  - pupila Adie - prezintă disociere lumină/aproape/reacţie minimă la lumină şi exagerată la acomodaţie şi în general mai mare decât pupila Argyll Robertson
  - traumatismele oculare, orbitare se pot asocia cu midriază prin lezarea sfincterului pupilar sau cu miază în irita traumatică
  - plăgile corneosclerale cu inclavare de iris pot produce tracţionarea pupilei spre plagă
  - pupila Marcus Gunn – DPA indică leziuni de nerv optic

EXAMENUL BIOMICROSCOPIC este obligator pentru examenul polului anterior al globului ocular şi evidenţiază:

Corneea – în care modificările acute se însoţesc de:

- senzaţie de corp străin
- durere (de intensitate variabilă)

Normal corneea este transparentă, clară, lucioasă, permitând examenul irisului, pupila, cristalin.

Patologic pe suprafaţa corneei pot fi:

- eroziuni
- ulceraţii corneene
  - trebuie apreciată mărimea, forma, profunzimea ulceraţiei cu afectarea sau nu a stromei corneene
  - ulcerele herpetice sunt dendritice
  - ulcerele bacteriene, fungice sunt rotunde, cu margini hipertrofice, albicioase şi se extind în stromă
  - ulcereaţiile infecţioase sunt centrale şi se pot asocia cu aglutinarea cililor în timp ce ulceraţiile datorită hipersensibilităţii imune (reumatoide) sunt mai frecvent localizate în periferie;
  - examenul corneei cu fluoresceină (soluţii sau hârtie impregnată) şi examenul biomicroscopic cu lumina albastră evidenţiază aspectul ulceraţiei în suprafaţă şi în profunzime.

- edem corneean cu scădere mare de AV în glaucomul acut
- prezența de pete albe pe suprafața corneei precipitate corneene în iridociclită
- infiltrate corneene – în afecțiuni virale (adenovirus), clamidii (incluzii), boli bacteriene (asociate sau nu cu ulcerații) și reacții de hipersensibilitate

Camera anterioară

- profunzimea CA poate fi:
  - micșorată în glaucom acut
  - mărită, inegală în subluxația de cristalin
- hifemă (sânge ân CA) după traumatisme
- hipopion (puroi steril în CA) - în ulcer corneean serpiginos

Iris – se pot evidenția

- rupturi traumatice
- sinechii iriene posterioare
- iridodializă
- încarcerarea irisului în plagă

Cristalin – se evaluează transparența cristalinului și prezența opacităților localizate unice, multiple sau totale.

EXAMENUL FO se face cu ajutorul oftalmoscopului.

Aspectul normal al FO poate apare diferit în funcție de pigmentul retinian. Neuroretina este transparentă atunci când este aplicată , și apare de culoare gri atunci când este detașată.

Oftalmoscopul evidențiază:

- discul optic
- regiunea maculară
- vasele retiniene

Discul optic

- măsoară 1,5mm cu un diametru mai mare la marii miopi și mai mic la hipermetropi
- marginile trebuie să fie bine conturate (pot fi șterse la hipermetrop)
- culoarea – alb-rozat, mai palid la miopi, la hipermetropi mai roșietic
- cupa – excavația – trebuie evaluat raportul cupă/disc
- se compară discul optic la cei doi ochi

Macula se găseşte la 1,5DP de papilă între arcada superotemporală şi inferotemporală - cu zona cea mai sensibilă a retinei – **foveea**

- foveea oferă vederea cea mai fină, centrală, are în centru foveola responsabilă de reflexul strălucitor macular, mai accentuat la tineri (reflex foveolar)
- macula este de culoare roşie mai închis decât restul retinei şi este lipsită de vase – filtrul verde elimină coloraţia roşie dată de coroidă şi permite o bună vizualizare a fundului de ochi – vasele sanguine apar negre, discul – verzui argintiu, macula apare întunecată ca o pată rotundă
- la nivelul maculei pot fi hemoragii, exudate, edem generalizat în diabet, HTA sau localizat în boli ocluzive vasculare
    - hemoragiile pot fi profunde, mici, neregulate sau mai superficiale, în flacără
    - edemul produce aspectul alb/gri al retinei
    - în OACR şi boala Tay-Sachs macula este „roşie cireaşă”
    - **o leziune mică la nivelul maculei poate afecta sever vederea centrală**

Vasele retiniene – sunt o oglindă a microvascularizaţiei

- vasele retiniene centrale arteră şi venă emerg din centrul nervului optic şi se ramifică în 4 ramuri, care la rândul lor se ramifică pentru a asigura nutriţia jumătăţii de neuroretină adiacentă vitrosului
- vasele pot prezenta:
    - aspect „sârmă de cupru”, „sârmă de argint”
    - încrucişări arteriovenoase
    - calibru modificat

Pentru examenul FO se foloseşte oftalmoscopul direct sau indirect şi pupila este dilatată prin aplicare topică de Tropicamidă 1%, Fenilefrin 2,5%.

Oftalmoscopul poate fi folosit ca sursă de lumină pentru a pune în evidenţă opacităţile corneene, cristaliniene, vitreene. Cu instrumentul situat la aproximativ 20cm se priveşte prin pupila dilatată şi se observă reflexul roşu dat de coroidă. Orice opacitate care se interpune în drumul razelor de lumină poate acoperi sau obstrucţiona vederea reflexului roşu.

EXAMENE PARACLINICE

- ajută pacientul şi clinicianul în stabilirea unui diagnostic cât mai exact

Ecografia

Țesuturile umane transmit, absorb, refractă şi reflectă undele sonore. Ecografia înregistrează aceste efecte. Transductorul ultrasonic conţine un cristal capabil să emită sunete şi să înregistreze vibraţiile reflectate. Sunetele înregistrate sunt transformate în potenţial electric vizibil pe un osciloscop catodic. Imaginile astfel obţinute pot fi fotografiate.

Ecografia are 3 tehnici:

- ecografie mod A – permite decelarea modificărilor elastice a densităţii celulare şi înregistrează alături de un transductor imobil
- ecografia mod B – emite zone sonore focalizate şi permite
  - obţinerea imaginilor tisulare pe secţiune
  - obţinerea unor imagini bidimensionale ale ochiului şi orbitei, precizând forma unei leziuni şi raporturile sale cu ţesutul ocular normal
- tehnica Doppler – este utilă pentru evaluarea ocluziilor vasculare şi anomaliile vasculare în imagini bidimensionale; poate fi utilă în diagnosticul şi tratamentul tumorilor vasculare intraoculare

Radiografia – este o tehnică utilă în diagnosticul a numeroase afecţiuni oculoorbitare şi cerebrale

- se realizează în 5 incidenţe: Caldwell, Waters, laterală (Hirtz), oblică (Reese).

Tomografia

CT scan – prin care se pot obţine imagini axiale, coronale, coronale reconstituite şi sagitale; este necesară în explorarea unei orbite traumatizate, localizări de corpi străini, în oftalmopatie tiroidiană.

RMN – pentru explorarea leziunilor situate la nivelul ochiului şi orbitei

- se folosesc substanţe de contrast – Gd-DTPA util în aprecierea barierei hemato-cerebrale
- serveşte la diagnosticul glioamelor intraorbitare, hemangiom, metastaze, meningioame

Arteriografia cerebrală

- este utilizată pentru vizualizarea anevrismelor, malformaţiilor arterio-venoase vasculare
- poate fi folosită tehnica de embolizare în anevrisme şi fistula carotido-cavernoasă sau reducerea vascularizaţiei tumorilor intracraniene înainte de ablaţie chirurgicală

rteriografie cu rezonanţă magnetică – în patologie orbitară

enografie orbitară – utilă pentru evaluarea trombozei de venă rbitară a sinusului cavernos (substanţa de contrast se injectează în vena rbitară superficială)

ngiografia cu fluoresceină permite punerea în evidenţă a nomaliilor de permeabilitate vasculară în particular a retinopatiei diabetice a sindroamelor însoţite de membrană neovasculară între retină şi coroidă.

bala	Tehnica de examinare
ucocorie	Ecografie>scaner>RMN
nomalii congenitale	Ecografie>scaner>RMN
R	Ecografie>scaner>RMN
rp străin	Ecografie>scaner>rxgrafie
elanom	Ecografie>RMN
iom	RMN>scan>ecografie>tomografie
eningiom orbitar	Gd-DTPA/RMN>scan
reţi orbitari	Scan>rxgrafie
suturi moi	RMN cu gel de suprafata>scan
nus cavernos/chiasma/paraselar	RMN>cisternografie scan
eier/fosa posterioara	RMN>scan
tracerebral	RMN>scan
mori	RMN>scan
farct	RMN>scan
moragie	Scan>RMN
mielinizare	RMN>scan

URGENȚE OCULARE ÎNSOȚITE DE SCĂDEREA AV

Marieta Dumitrache

Scăderea vederii poate fi:

- tranzitorie cu revenire la normal
- bruscă (subită) – secunde uneori
- rapidă
- neremarcată de pacient
- uni sau bilaterală
- staționară sau progresivă

Scăderea vederii poate fi:

- neînsoțită de alte simptome
- precedată sau însoțită de alte simptome
  - licăriri, scântei luminoase
  - puncte negre
  - halouri luminoase în jurul surselor de lumină
  - diplopie
  - dificultate de focalizare
  - umbră în câmpul vizual
  - distorsionări ale imaginilor

Simptome asociate cu scăderea vederii

SIMPTOME	INTERRELAȚIE CLINICĂ
Fotofobie, glob dureros	Uveită
Halouri colorate în jurul surselor de lumină	Difracția luminii la nivelul edemului cornean prin eroziune corneeană, corp străin corneean, glaucom cu unghi închis
Puncte luminoase, flashuri	DPV sau predispoție DPV, dezvoltarea unei DR
Puncte negre Voal care progresează	HV, precede DR DR
Cefalee, mialgii, claudicație la masticație	Arterită cu celule gigante
Distorsiunea liniilor drepte	Disfuncția maculei
pată în centrul CV	disfuncție maculară, neuropatie optică
Scădere bruscă, dramatică AV	OACR, obstrucție vasculară a nervului optic
Scădere AV, CV periferic	DR, afecțiuni chiasmatice, glaucom avansat, infarct occipital
Tulburare tranzitorie AV bilateral	Hipertensiune intracraniană
Tulburare tranzitorie AV binocular (minute)	Atac ischemic tranzitor
Tulburare tranzitorie monocular (minute)	Amaurozăfugace secundară emboliei vasculare sau arterită cu celule gigante
Dureri la mișcările globului ocular	Nevrită optică

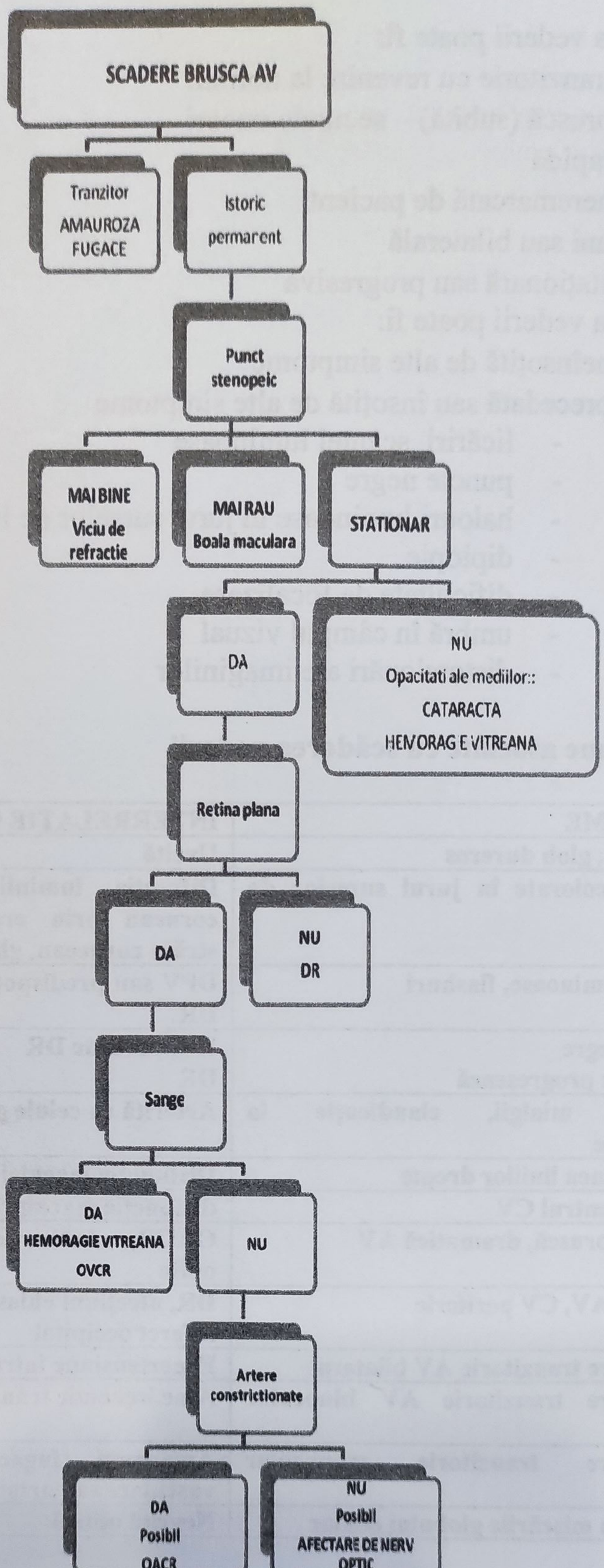
SCADERE BRUSCA AV
Tranzitor
AMAUROZA FUGACE
Istoric permarent
Punct stenopeic
MAI BINE
Viciu de refractie
MAI RAU
Boala maculara
STATIONAR
DA
NU
Opacitati ale mediilor::
CATARACTA
HEMORAG E VITREANA
Retina plana
DA
NU
DR
Sange
DA
HEMORAGIE VITREANA
OVCR
NU
Artere constrictionate
DA
Posibil
OACR
NU
Posibil
AFECTARE DE NERV OPTIC

Mulţi pacienţi descriu reducerea severă a vederii drept pierdere totală a AV.

Scăderea acută a vederii la un ochi survine pe o perioadă ce poate varia de la câteva secunde la zile. Pacientul trebuie evaluat rapid pentru a determina dacă există leziuni tratabile.

Evaluarea scăderii AV

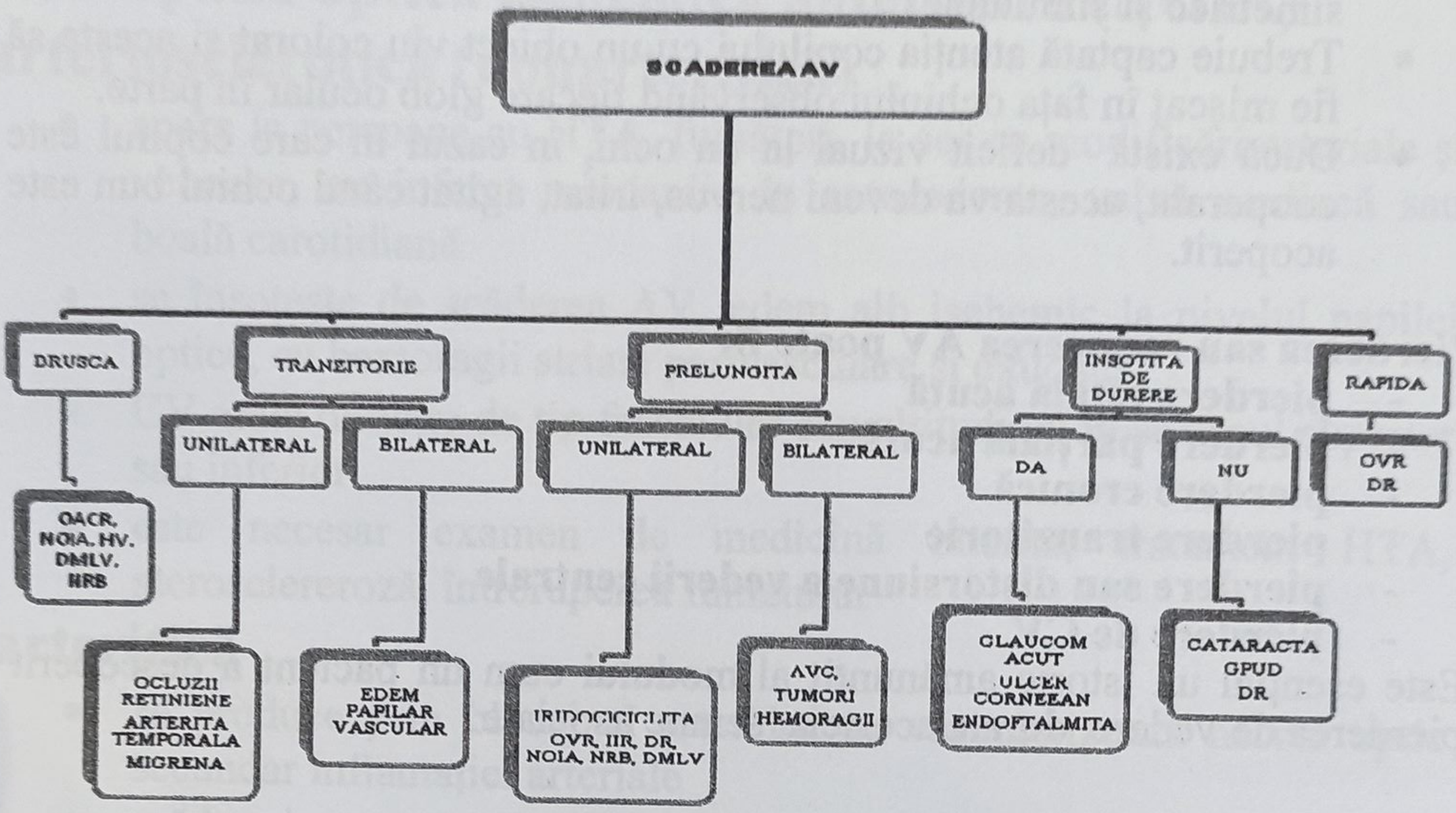

Testarea AV necesită explorarea a cinci elemente bazale ale vederii examinându-se:

- vederea centrală
  - este important pentru diagnostic, pentru aprecierea evoluției bolii şi medico-legal
  - examinarea se face cu teste Snellen monocular, cu corecția viciilor de refracție
- se examinează
  - AV la distanță cu fiecare ochi în parte
  - AV la aproape
  - AV cu punct stenopeic (dacă AV se îmbunătățeşte, scăderea vederii este datorată unei erori de refracție
- vederea periferică; se cercetează prin confruntare, testând separat fiecare ochi

- vedere colorată prin tabele Ishihara – este esenţială în boli ale nervului optic
- vedere nocturnă
- AV stereoscopică

Valoarea AV la copii

- Copii preverbali nu pot citi optotipul. În cazul în care aceştia pot citi, datorită unui traumatism sau al unei afecţiuni oculare, se poate întâmpla să nu coopereze pentru testarea formală a AV:
- Este important să urmărim dacă ambii ochi au anatomie şi mişcări simetrice şi simultane
- Trebuie captată atenţia copilului cu un obiect viu colorat şi acesta să fie mişcat în faţa ochiului observând fiecare glob ocular în parte.
- Dacă există deficit vizual la un ochi, în cazul în care copilul este cooperant, acesta va deveni nervos, iritat, agitat când ochiul bun este acoperit.

Pierderea sau reducerea AV poate fi:

- **pierdere totală acută**
- **pierdere parţială acută**
- **pierdere cronică**
- **pierdere tranzitorie**
- **pierdere sau distorsiune a vederii centrale**
- **pierdere de CV**

Este esenţial un istoric amănunţit al modului cum un pacient a descoperit pierderea de vedere, durata acesteia, semne asociate.

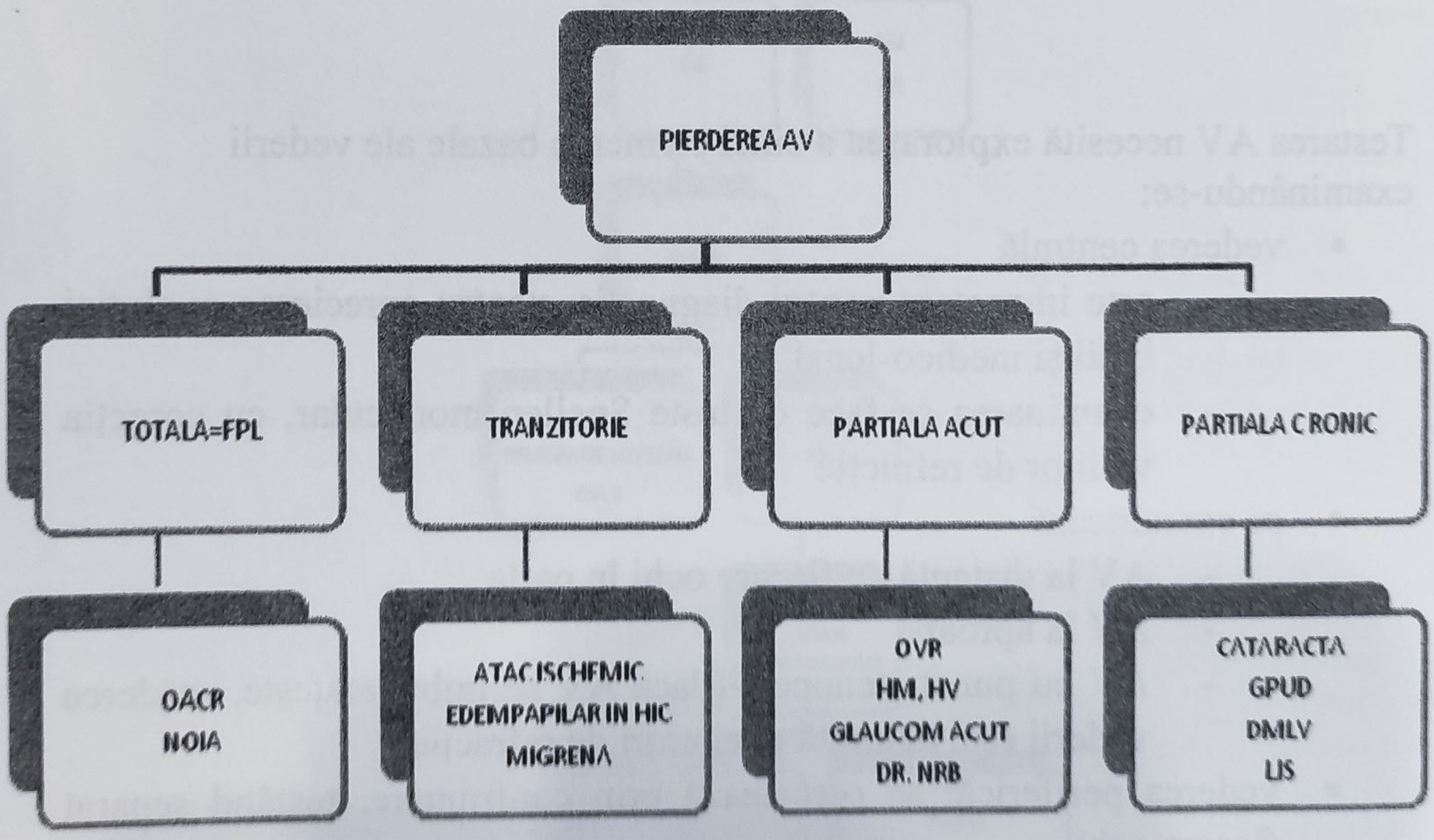

PIERDEREA TOTALĂ ACUTĂ A VEDERII FĂRĂ PERCEPȚIE LUMINOASĂ – FPL

- NOIA nonarteritică, arteritică (infarct de nerv optic)
- ocluzie de arteră centrală a retinei
- infarct occipital
- orbire funcţională – pacienţii se percep ca fiind orbi

Neuropatia optică ischemică anterioară (NOIA) arteriosclerotică (nonarteritică)

- apare la persoane cu HTA, fumători, la cei cu modificări arteriale şi venoase, cu infarct miocardic în antecedente, valvă cardiacă sau boală carotidiană
- se însoțește de scăderea AV, edem alb ischemic la nivelul papilei optice, cu hemoragii striate perivasculare şi exudate
- CV arată deficite de tip fascicular sau altitudinal în sectorul superior sau inferior
- este necesar examen de medicină internă, tratament HTA, aterosclereroză, întreruperea fumatului

arteritică

- se produce prin blocaj al arterelor ce vascularizează nervul optic secundar inflamației arteriale
- scădere importantă de AV
- defect pupilar aferent
- edem al discului optic
- hemoragii şi exudate moi
- cefalee
- claudicație maxilară (durere la masticație)
- scădere ponderală
- scalp dureros
- durere în articulația umărului
- istoric de polimialgie reumatică
- noduli dureroşi la artera temporală
- tratament steroidian corect şi de urgență aplicat (există risc de orbire la ochiul congener dacă tratamentul este inadecvat)

Ocluzia de arteră centrală a retinei (OACR)

- scădere bruscă, profundă, nedureroasă a vederii
- defect pupilar aferent

- retina palidă cu macula roşie cireaşă
- constricţie arterială
- embolusul poate fi văzut blocând artera

OACR se poate asocia cu arterioscleroză (boală carotidiană, arterită temporală, HTA)

Tratamentul antispastic şi vasodilatator trebuie instituit rapid.

Prognosticul este nefavorabil şi mulţi pacienţi vor avea acuitate vizuală foarte scăzută.

Infarctul occipital – se produce în HTA, traumatism, hemoragii şi se însoţeşte de:

- scăderea bruscă a vederii bilateral, parţial sau total
- pupila şi FO sunt normale
- pierdere totală de CV sau congruenţă similară cu AV
- este necesar controlul TA, CT, RMN

Reprezintă o urgenţă neurochirurgicală dacă este o hemoragie subdurală care necesită drenaj

Pierderea funcţională a vederii în care pacienţii acuză scăderea AV, fără a exista o cauză detectabilă.

Pierderea funcţională a vederii este un diagnostic de excludere şi necesită teste detaliate de confirmare.

PIERDEREA PARŢIALĂ ACUTĂ A VEDERII

- ocluzia centrală sau de ram de venă retiniană
- hemoragia maculară
- hemoragie vitreană
- dezlipire de retină
- nevrita optică
- migrena

OVCR (sau de ram)

- scăderea moderată a acuităţii vizuale
- examenul FO arată hemoragii "în flacără", venodilataţii şi ocazional edem papilar
- unii pacienţi pot prezenta semne de boală sistemică de tipul HTA, diabet zaharat sau policitemia vera
- prognosticul vizual este nefavorabil, deşi unii pacienţi pot avea acuitatea vizuală rezonabilă. Aproximativ 30% vor dezvolta glaucom secundar neovascular şi DR tracţională

- obstrucţia venoasă pe un ram produce un tablou similar dar mai redus.

Hemoragia maculară

- poate fi prezentă la tineri legat de traumatisme sau după 65 de ani, spontan în asociere cu DMLV
- scăderea AV centrale, acută sau pseudoacută, nedureroasă
- vedere periferică normală
- frecvent precedată de vedere centrală distorsionată (tipic) – liniile drepte apar ondulate sau întrerupte în DMLV

Hemoragia vitreană

- gradul de scădere a acuităţii vizuale este dependent de cantitatea şi poziţionarea sângelui în cavitatea vitreană.
- la pacienţi diabetici cu accidente vasculare retiniene, DR sau rupturi retiniene.
- la examenul obiectiv se constată: reacţie pupilară normală, dar examenul fundului de ochi este imposibil de efectuat datorită hemoragiei.
- prognosticul depinde de boala de fond, iar hemoragia vitreană se poate rezolva spontan dacă examenul ecografic nu arată o patologie retiniană care poate necesita vitrectomie imediată.

Dezlipirea de retină – se însoţeşte de:

- scăderea AV nedureroasă parţial sau total (gradul de scădere de vedere este legat de implicarea zonei maculare)
- amputare parţială de CV în sectorul încrucişat retinei dezlipite sau absenţa CV
- deteriorarea AV, CV progresează în câteva zile
- scăderea vederii este precedată de "fulgere", "reţele de păianjen", "voal de muşte volante", „perdea care coboară peste ochi"
- posibil deformarea vederii mai mult decât pierderea ei

DR se asociază cu:

- miopie
- decolare posterioară de vitros
- contuzie oculară
- chirurgie oculară în antecedente (cataractă, DR)

Pacienţii cu DR necesită tratament chirurgical urgent şi corect efectuat pentru conservarea vederii centrale

Este necesar controlul atent al ochiului congener
Prognosticul de boală este dependent de:

- cauza DR
- extensia DR
- vechimea DR
- reataşarea anatomică pe cale chirurgicală

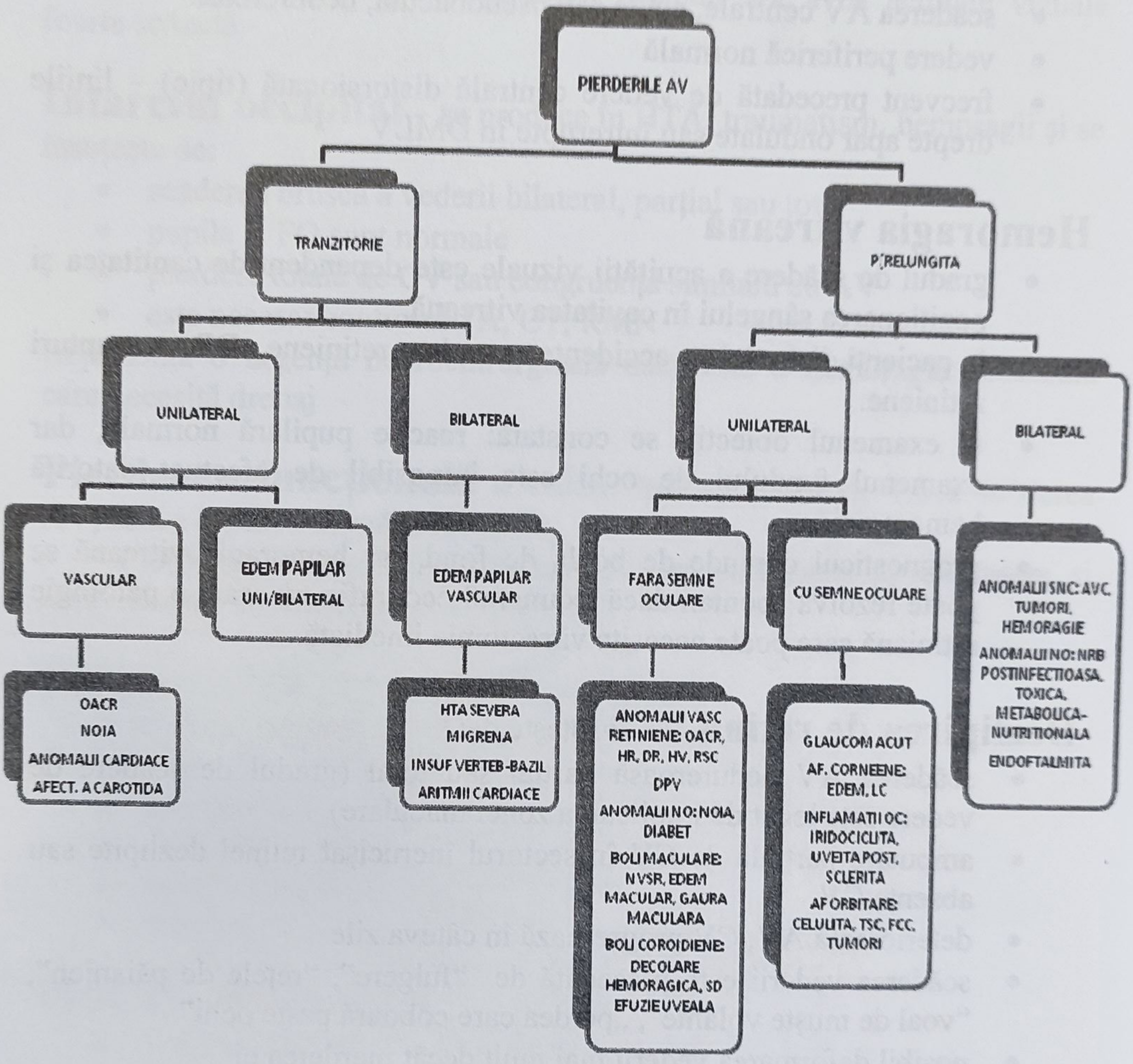

Nevrită optică retrobulbară

- vârsta 20-40 de ani
- vederea este redusă variabil (de la moderat la foarte mult)
- reducerea simţului cromatic (în particular roşu)
- scotom central la lumina albă şi colorată

- discomfort la mişcarea ochilor
- reducerea intensităţii luminoase (lumina este mai puternică în ochiul normal)
- este prezentă în scleroză multiplă (sunt semne neurologice, parestezii, slăbiciune în membre), dar şi postviral la copii
- tratamentul corticoterapic trebuie condus cu competenţă pentru că administrarea iniţială numai a steroizilor oral poate afecta prognosticul vizual pe termen lung.

Migrenă

- în crizele migrenoase clasice există obstrucţie minoră a vederii centrale prin scotom central, fotopsii.
- pot dura 5-20 minute înaintea cefaleei migrenoase şi se pot instala în ambele câmpuri vizuale.
- în migrena bazilară, poate exista orbire totală în zona temporală care durează câteva minute
- diagnosticul este susţinut de apariţia cefaleei şi a altor semne de migrenă la pacienţii cu istoric migrenos
- vederea este recuperată complet, deşi rar unii pacienţi pot rămâne cu defecte de câmp vizual.

Aura vizuală

- clasic lumini în zig zag care se mişcă progresiv în CV
- vederea este de obicei normală între episoade; scăderea de vedere apare prin spasm arterial retinian şi uneori chiar infarct cerebral
- FO de obicei normal

Migrena poate fi produsă la:

- istoric familial
- vârsta mai mare de 50 de ani
- poate fi arterită temporală
- boli cardiace (fibrilaţie atrială), boli carotidiene
- pilule contraceptive orale

Migrena necesită tratament dacă este recurentă.

PIERDERE CRONICĂ LENTĂ, INSIDIOASĂ A VEDERII – în câteva zile, luni, ani fără a fi asociată cu dureri.

Aceşti pacienţi nu sunt o urgenţă absolută, dar examenul clinic trebuie efectuat atent şi periodic

- cataractă
- glaucom
- DMLV

- Retinopatie diabetică
- Ochelari vechi
- Postchirurgie cataractă
- Leziuni înlocuitoare de spaţiu
- Keratoconus (iniţial scădere lentă a AV, apoi deteriorare rapidă a vederii)
- Ambliopie nutriţională sau toxică

Cataracta

Cataracta senilă apare la pacienţii în vârstă cu acuitate vizuală scăzută.

- este cauza cea mai frecventă de scădere progresivă a vederii, afectând vederea la distanţă, aproape, ambele
- reflexul roşu pupilar absent poate fi un indiciu al diagnosticului de cataractă
- bolnavii pot prezenta înaintea instalării acuităţii vizuale scăzute o perioadă de îmbunătăţire a vederii de aproape
- examenul obiectiv prezintă: funcţie vizuală variabilă, care ocazional se poate îmbunătăţi cu corecţie miopică, neexistând modificări ale reflexului pupilar sau defecte ale simţului cromatic
- examenul biomicroscopic descoperă opacităţi cristaliniene
- FO este dificil de examinat datorită opacităţilor cristaliniene
- tratamentul este chirurgical, prognosticul este favorabil depinzând de funcţia nervului optic şi a retinei.

Glaucomul primar cu unghi deschis

- nedureros
- frecvent depistat la un control de rutină, istoric familial
- pierderea de CV este observată când este afectată vederea centrală
- AV scade în stadiile avansate
- alterări progresive ale CV
- creşteri constante PIO
- discul optic poate fi palid cu excavaţie lărgită profund
- Tratamentul local cu medicamente diferite în funcţie de gradul de compensare al glaucomului, la nevoie tratament chirurgical, laser

Degenerescenţa maculară legată de vârstă – DMLV

- apare la pacienţi peste 55-60 de ani (posibil mai devreme)
- scăderea AVC centrale (scotom central) la unul sau ambii ochi cu dificultate la citit şi recunoaşterea persoanelor (punctul stenopeic înrăutăţeşte AV)

- scăderea bruscă a vederii prin hemoragie maculară pe fondul leziunilor degenerative maculare
- vederea periferică în general normală
- grila Amsler evidenţiază localizarea leziunilor maculare
- pupila este normală cu RFM prezent
- scăderea AV variabil
- vederea colorată – normală
- cataracta este o asociere frecventă
- modificările maculare sunt: drusen, reţea neovasculară subretiniană
- tratamentul are drept scop prevenirea dezvoltării reţelelor neovasculare prin injecţie intravitreană la nevoie fotocoagulare laser

Retinopatia diabetică

- retinopatia background este asimptomatică
- dacă există maculopatie vederea centrală este scăzută
- hemoragia vitreană este asociată cu retinopatie proliferativă

Postchirurgie de cataractă

- reducere graduală a AV, sau efect net de cortină prin îngroşarea capsulei posterioare – care necesită capsulotomie laser Yag
- scăderea vederii centrale prin edem macular

Ochelari vechi

- reducerea lentă a AV, frecvent la vârstă mijlocie când ochelarii de citit trebuie măriţi
- la adult se va face o nouă prescriere de ochelari, la copil trebuie controlată şi rama

Leziuni înlocuitoare de spaţiu (LIS) sau accident vascular cerebral (AVC) în care:

- defectul de CV depinde de sediul leziunii
- deficitul vizual
  - brusc în AVC
  - progresiv în LIS
- examen neurologic complet stabileşte diagnosticul clinic
- în LIS edem al discului optic
- nervul optic poate fi palid
- pierderea bitemporală de CV sugerează o tumoră de chiasmă optică mai ales dacă este paloare discală (pacientul se loveşte de obiecte lateral)

Keratoconus

- în care un tânăr astigmat miop prezintă o curbură corneeană conică cu evoluţie către un astigmatism neregulat şi dezordini anatomice şi optice ale structurii corneene

Ambliopie toxică, nutriţională

- reducerea progresivă a vederii centrale şi a simţului cromatic
- consum crescut alcool, fumat, dietă săracă
- este necesar examen
  - AV
  - CV
  - FO – disc optic uşor palid
  - Nivel B12, acid folic în sânge

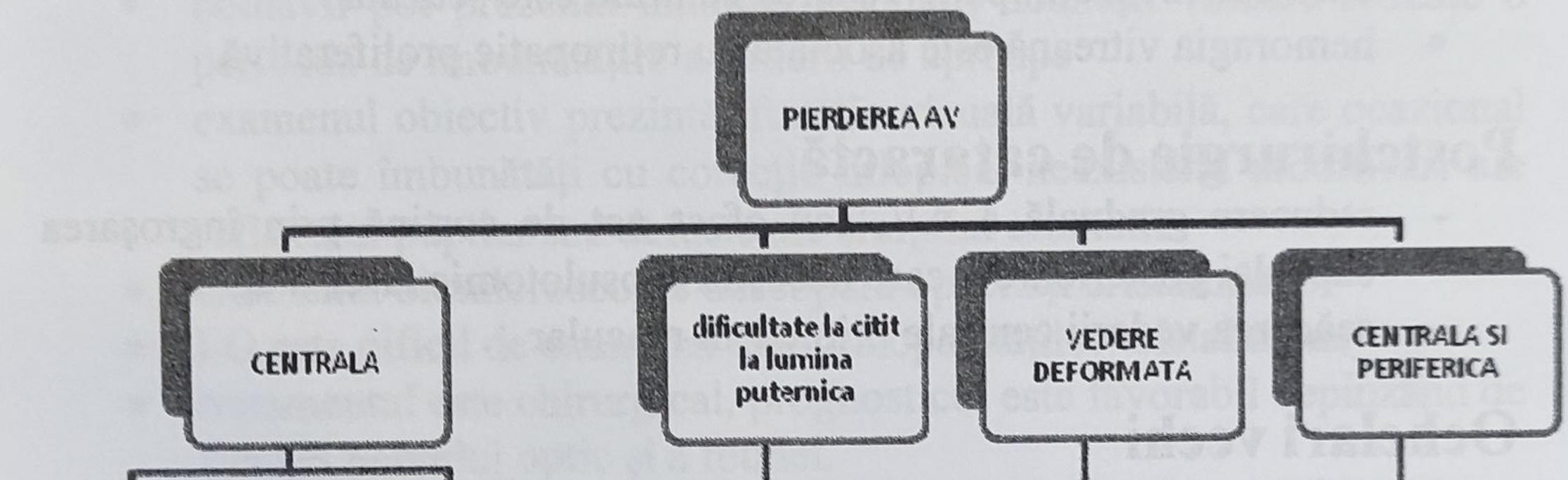

PIERDEREA TRANZITORIE A VEDERII CU REVENIRE LA NORMAL

Amauroza fugace

- secunde, minute, este legată de ischemia retiniană şi este frecventă la persoane în vârstă
- pierderea de vedere poate fi totală sau parţială înainte de recuperare şi poate progresa ca o „cortină care coboară”

- pacientul poate descrie o culoare verde înainte de pierderea vederii
- pierderea bilaterală a vederii este legată de scăderea fluxului sanguin cerebral
- pupila – normală
- durerea nu este obişnuită, dar poate apare în insuficienţa carotidiană, migrenă, arterită temporală

Pierderea tranzitorie a vederii poate fi produsă prin:

- emboli plachetari sau de colesterol „aruncaţi" în circulaţia retiniană de arterele carotide aterosclerotice
- fibrilaţie atrială
- insuficienţă de trunchi vertebrobazilar sau carotidiană severă generează scăderea bilaterală, tranzitorie simultană
- arterita temporală
- migrene
- glaucom acut
- edem papilar
- HIC benignă – femei tinere, obeze

SCĂDEREA BRUSCĂ A VEDERII

➢ fără simptome asociate – în OACR în HTA, diabet, discrazii sanguine, NOIA arteritică

➢ cu simptome asociate

- ***„muşte zburătoare"*** - hemoragia vitreană
  - apariţia bruscă a unor „muşte zburătoare" la persoane în vârstă sau care fac hemoragii vitreene
  - trebuie apreciată cu discernământ indicaţia/sau nu a unei vitrectomii, ştiind că hemoragiile vitreene necomplicate se clarifică în timp
- ***diplopia*** – prin paralizia nervilor cranieni III, IV, VI
  - vederea centrală – de aproape este diminuată
  - pupila este dilatată
  - examen neurologic atent
- ***distorsiuni de imagini*** – în afecţiuni maculare
  - hemoragii DMLV la vârstnici, miopi tineri
  - retinopatia diabetică background (edem, exudate şi hemoragii la nivelul regiunii centrale, maculare; edemul macular de diabet trebuie tratat de urgenţă cu laser)
  - ocluzia de ram venos retinian – necesită tratament laser
  - retinopatia seroasă centrală – prezentă la bărbaţi tineri; necesită (sau nu) fotocoagulare
  - decolarea de retină cu ruptură periferică

- ***umbră centrală*** - în boli maculare, afectarea nervului optic

SCĂDEREA RAPIDĂ A VEDERII

➢ fără simptome asociate

OVCR

- la persoane cu diabet, HTA, discrazii sanguine, glaucom cronic simplu, la care
- vederea centrală poate fi afectată sever
- RFM direct foarte lent cu DPA relativ
- după 3 luni de la accidentul vascular există pericolul formării de neovase la nivelul rădăcinii irisului care pot produce creşterea PIO; cu glaucom secundar neovascular – (ochi roşu , dureros şi PIO crescută)

➢ cu alte simptome:

- ***scotoame scânteietoare*** – ca răspuns la tracţiunea mecanică a retinei în DPV, când vitrosul se desface de pe suprafaţa retinei
- ***fulgere luminoase*** în:

- DPV
- DR poate urma unei DPV ca rezultat al unei găuri create în retina tracţionată

Tracţiunile vitreene determină la nivelul adeziunilor vitreoretiniene tensionarea retinei producând senzaţia de fulgere luminoase. Pe măsură ce retina se rupe tracţiunea vitreană se relaxează şi senzaţia de fulgere dispare Flashurile apar în timpul formării rupturii retiniene şi odată ce aceasta este constituită simptomele dispar.

- Migrenă cu aură vizuală sub formă de zig-zag cu licăriri care se mişcă în câmpul vizual mai mult ca fulgerele izolate
  - ***miodezopsii*** – oscilaţii în vitros care se mişcă în câmpul vizual al pacientului odată cu mişcarea ochiului, apar după :

- DPV
- hemoragie vitreană în diabet, DPV, traumatism
- la miopi
  - ***„pânză de paianjen”***

SCĂDEREA VEDERII NESESIZATĂ DE PACIENT (SAU SESIZATĂ MAI TÂRZIU) – scăderea progresivă, nedureroasă a AV

➢ fără simptome asociate în:

- cataractă – cea mai obişnuită cauză de pierdere de vedere la vârstnici; pierderea de vedere în cataractă nu constituie o urgenţă,

intervenţia chirurgicală efectuîndu-se când AV scade sub limita de tolerabilitate a pacientului

- keratocon – corneea îşi pierde curbura regulată şi ia aspectul de con care duce la astigmatism neregulat şi distruge corneea ca sistem optic
- glaucomul primar cu unghi deschis – este mult timp asimptomatic, tardiv apare scăderea de vedere
- DR uneori scăderea de vedere poate fi insidioasă; **dacă macula este alipită, DR este o urgenţă; dacă macula este decolată afecţiunea nu mai este urgenţă**
- adenomul hipofizar poate produce o amputare (scădere) globală a vederii în legătură directă cu compresiunea la nivelul chiasmei
    - CV arată hemianopsie heteronimă bitemporală
    - FO – prezintă paloarea papilei optice
    - Rxgrafie şea turcească, CT scan arată mărirea fosei pituitare
- OVCR în care:
    - Vederea centrală este net scăzută, dar nu întotdeauna
    - CV poate fi normal
    - PIO poate fi crescută, dacă OVCR este secundară unui glaucom
    - FO explozie de hemoragii „în flacără”

➢ Cu simptome asociate:

- ***scotom scânteietor, fulgere luminoase, muşte zburătoare*** în:

- DR
- Hemoragie vitreană
- HV+DR
- DR – fulgerele luminoase sunt expresia tracţiunilor vitreoretiniene, acestea încetând atunci când s-a produs gaura retiniană.
- Hemoragia vitreană +sau- DR poate apărea şi în DZ, HTA, discrazii sanguine, la persoane în tratament cu anticoagulante
- Examenul ecografic dă informaţii utile despre DR
    - În HV dacă retina este alipită şi nu există nici o cauză aparentă care să determine sângerarea trebuie aşteptat clarificarea sângerării
    - Dacă vitrosul nu se clarifică, se recurge la vitrectomie

- ***umbră în periferia CV***

- DR
- Adenom hipofizar

- ***umbră centrală***

- DMLV

- ***halouri şi diplopie monoculară***
- cataractă
- opacităţi corneene

în care vederea centrală poate fi serios afectată, iar opacităţile cristaliniene, mai rar cele corneene pot fi văzute pe fondul reflexului roşu.

SCĂDEREA AV VARIABIL ÎN FUNCŢIE DE GRAVITATEA AFECŢIUNII CAUZALE (+,- alte asocieri)

Corpi străini corneeni

- senzaţie bruscă de corp străin
- durere
- fotofobie
- AV poate fi afectată variabil
- Tratament: eversia pleoapei şi îndepărtarea corpului străin urmată de aplicaţii topice de antibiotice; dacă rămâne un defect epitelial corneean se aplică pansament ocular

Conjunctivita – produce „ochiul roşu", dar NU afectează vederea decât în complicaţii

Ulcerul corneean – este un infiltrat corneean stromal asociat cu defect epitelial supraiacent

- este frecvent infecţios
- poate fi bacterian – rotund cu margini infiltrate sau viral cu aspect dendritic arborescent
- poate afecta AV în funcţie de gravitatea ulcerului şi localizare
- tratamentul local cu antiseptice, antibiotice, cicloplegice la nevoie şi general antiinflamator, antibiotic şi pansament ocular

Endoftalmita – este o infecţie intraoculară severă care poate apărea spontan, dar şi după chirurgie intraoculară – cataractă, glaucom şi după traumatisme oculare

Simptome

- durere intensă cu edem palpebral şi chemozis conjunctival
- frecvent hipopion
- reflexul roşu pupilar absent
- scădere importantă a AV

Tratament:

- antibiotic local şi general (imediat se fac culturi)
- la nevoie vitrectomie

Pierderea de vedere poate fi gravă pentru pacient, dar şi pentru medic.

Scăderea prelungită a AV unilateral fără semne oculare externe

- după traumatism cranian
  - NOIP
  - Sindrom Purtscher
  - Embolie grăsoasă traumatică
- după SIDA
  - retinopatie
  - neuropatie
- anomalii vasculare retiniene
  - OACR
  - TVCR
  - hemoragii retiniene
  - DR cu ruptură retiniană
  - HV
- DPV
- anomalii ale nervului optic
  - nevrita optică
  - NOIA
  - edem papilar acut la diabetici
  - neuropatie optică migrenoasă
  - neuropatie optică compresivă
- anomalii maculare
  - neovascularizaţie subretininană
  - edem macular
  - gaură macular
- anomalii coroidiene
  - decolare hemopragică a coroidei
  - sindrom de efuzie coroidiană
- cecitate funcţională

Scăderea AV tranzitorie unilaterală

- vasculară
  - afecţiuni ale arterei carotide (embolie, ischemie)
  - anomalii coroidiene
  - arterita temporală
  - ocluzii vasculare retiniene

        - migrena oftalmică unilaterală
    - edem papilar

Scăderea prelungită bilaterală a AV

- anomalii SNC
    - AVC
    - tumori pituitare
    - tulburări vizuale corticale date de ischemie, anoxie, hematom
- anomalie nerv optic
    - nevrită optică postinfecțioasă, toxică, metabolică, nutrițională
- endoftalmită endogenă
- cecitate funcțională

Scăderea prelungită a AV unilateral cu semne oculare externe

- glaucom prin închiderea unghiului
- afecțiuni corneene
    - edem corneean
    - port prelungit LC
- inflamații oculare
    - iridociclita acută
    - uveita
    - sclerita
- afecțiuni orbitare
    - pseudotumori
    - celulita orbitară
    - tromboză de sinus cavernos
    - fistula carotido-cavernoasă
    - tumori orbitare

Scăderea AV tranzitorie bilaterală

- edem papilar vascular
    - insuficioența vertebrobazilară
    - aritmie cardiacă
    - HTA severă
    - migrenă
- epilepsie

Scăderea AV însoțită de durere

- glaucom acut
- ulcer corneean
- endoftalmită
- arterita temporală (durere scalp)
- edem papilar cu HIC – cefalee

➢ migrenă – cefalee

Orbirea corticală

- produsă cel mai frecvent prin infarct occipital bilateral poate fi confundată cu orbirea funcţională pentru că pacienţii au FO normal, reflexe pupilar normale, şi deosebit este faptul că pacientul neagă orbirea prin percepţie incorectă.
- diagnosticul se confirmă neuroimagistic (CT, RMN)

PIERDEREA FUNCȚIONALĂ A VEDERII este prezentă atunci când

- nu se depistează o cauză de pierdere a AV
- semnele şi simptomele nu se potrivesc
- pacientul este nepăsător
- pacientul „orb" se poate deplasa în camera de examinare cu mici dificultăţi
- în isterie pacientul crede în realitate pierderea sau scăderea vederii (deşi nu s-a putut demonstra)
- pacientul se poate „preface" – în afecţiuni psihice

Se constată la examinarea atentă:

- AV (la nevoie ochelari, punct stenopeic)
- Reacţii pupilare normale
- CV nespecific şi nereproductibil
- Direcţionarea unei lumini puternice în fiecare ochi fără a avertiza pacientul, constată că pacientul clipeşte cu ochiul „orb"
- FO normal
- pierderea funcţională necaracteristică la vârstnici unde este posibil un infarct occipital în HTA
- dacă pacientul este rugat să se iscălească declară că este incapabil să o facă, în timp ce adevăraţii orbi execută această rugăminte

Pacienţii cu pierdere funcţională a vederii sunt:

- cei cu reacţie de conversie isterică
  - au pierderea vederii imaginar, nedeliberat
  - pacientul poate apare neafectat emoţional de pierderea acută a vederii
  - *pierderea funcţională e vedere este indicată de Testul cu oglinda – Se plasează o oglindă mare în faţa pacientului şi pacientul priveşte în faţă. Oglinda este întoarsă încet, înapoi şi înafară. Pacientul urmăreşte reflexia ochilor în oglindă. Dacă se schimbă poziţia este dovedită pierderea imaginară a vederii.*
- cei care se prefac a fi bolnavi

- pacient perfect conştient că pierderea vederii nu există, deşi deliberat sugerează pierderea vederii
- este afectat emoţional cu privire la pierderea vederii
- pacient ezitant, îşi scrie numele cu greutate

Patologia funcţională este un diagnostic de excludere şi necesită teste corecte de confirmare, iar uneori patologia reală poate apare ca funcţională în boală maculară la copil, infarct occipital, neuropatie optică bilaterală.

DUREREA OCULARĂ

Dr. Magdalena Anițescu

Definiţia durerii, după IASP (International Association For The Study of Pain) este aceea a unei experienţe senzoriale şi emoţionale neplăcute în relaţie cu trauma sau afectarea (inflamatorie, infecţioasă, tracţiune, compresiune) unui ţesut specific.

Durerea oculară sau perioculară, simptom care însoţeşte o multitudine de afecţiuni ale ochiului, este de multe ori percepută ca o senzaţie de arsură, pulsaţie uneori concomitent cu senzaţie de corp străin.

Intensitatea durerii oculare poate fi slabă, percepută mai mult ca o jenă oculară, sau foarte severă însoţită de senzaţie de anxietate.

Senzaţia de durere oculară iniţiată în teminaţiile nervoase ale ochiului şi orbitei merge pe traiectul aferent al ramurei oftalmice a nervului trigemen pentru a face sinapsă în ganglionul gasser.

Filetele nervoase ale traseului durerii pot fi mielinizate sau nu în relaţie cu tecile de mielină care le conferă viteza de conducere a semnalului nervos.

Fibrele nervoase se clasifică în

- fibre A (cu subgrupe alpha, beta, gamma)
- B
- C

Fibrele care transmit durerea sunt A delta şi C, cu diametru mic si viteză de conducere redusă.

Clasificarea fibrelor nervoase;

Tip de Fibre Nervoase	Clasificare senzorială	Funcţie a fibrei nervoase	Diametru (micron)	Viteza de conducere (m/s)
A alpha	-	Motorie	12-20	70-120
A alpha	Tip Ia	Proprioceptive	12-20	70-120
A alpha	Tip Ib	Proprioceptive	12-30	70-120
A beta	Tip II	Senzatie, Proprioceptive	5-12	30-70
A gamma	-	Fus neuromuscular	3-6	15-30
A delta	Tip III	Durere Temperatura Senzatie	2-5	12-30
B	-	Fibre preganglionare	<3	3-14
C	Tip IV	Durere Temperatura Senzatie	0.4-1.2	0.5-2
C	-	Fibre posganglionare simpatice	0.3-1/3	0.7-2.3

Nervul cranian V, trigemen, este un nerv mixt prin care se transmite senzaţia de durere, temperatură ca şi activitatea motorie la faţă, ochi şi orbită. Ramurile senzoriale ale trigemenului se împart în

- oftalmică (V1)
- maxilară (V2)
- mandibulară (V3).

Ramura oftalmică

- pur senzorială
- inervează ochiul, orbita şi nasul.
- părăseşte orbita prin fisura orbitală superioară şi se întâlneşte cu celelalte ramuri în ganglionul gasserian.
- este formată din ramurile
  - lacrimală - pentru orbită şi ochi
  - frontală - pleoapa superioară şi frunte
  - nasociliară - cavitatea nazală si sinusurile nazale).
  - ramuri mai mici inervează tentorium cerebri şi dura mater a fosei craniene anterioare.
  - fibre vasomotorii ale sistemului trigeminal (inervatie trigeminovasculara) asigură aferenţe autonome către vasele de sânge intracraniene contribuind astfel la reglarea fluxului vascular cerebral.
- **ca ramură pur senzorială, ramura oftalmică transmite informaţia de durere, temperatură şi tactilă spre cortex.**
- aparatul de transmitere a acestei informaţii este format din receptori, neuroni senzoriali de ordinul 1, 2 si 3 şi în final modulare descendentă corticală sau subcorticală.
  - Receptorii cutanaţi asociaţi cu nervul trigemen sunt
    - mecanoreceptori (pentru informaţia tactilă)
    - termoreceptori (pentru informaţia de temperatură)
    - nociceptori (pentru informaţia de durere) reprezentaţi de corpusculi Pacini, terminatii Rufini, discuri Meckel sau terminatii nervoase libere.
  - Aferenţele senzoriale nociceptive care primesc informaţie de la densa aglomerare de terminaţii nervoase libere din cornee sunt preponderent nemielinizate.
  - Neuronul de ordinul 1, parte a ganglionului Gasser (trigeminal), este situat în fosa Meckel - o cavitate în vârful osului petros, lateral de artera carotidă internă şi sinusul

cavernos. Ganglionul trigeminal conţine celule neuronale ganglionare unipolare ale căror ramuri interne intră în treimea mijlocie a punţii. Aceste ramuri formează rădăcina senzorială a trigemenului, se divid în braţe ascendente sau descendente sau merg nedivizate pe traiect ascendent sau descendent. Ele se proiectează în 3 nuclei senzoriali: nucleul tractului spinal, nucleul senzorial principal şi nucleul mezencefalic. Informaţia nociceptivă pentru durere este transmisă preponderent prin nucleul tractului spinal.

- În nucleii senzoriali din mezencefal se află neuronul senzorial de ordinul 2 ale cărui proiecţii ascendente ajung pe calea tracturilor trigemino-talamic şi lemniscul trigeminal în porţiunea ventro-postero-medială a nucleilor talamici. Această cale de acces formează calea discriminativă prin care informaţia nociceptivă este transmisă paralel cu informaţia senzorială. Paralel cu acest mod de transmitere, neuronii din nucleii senzoriali transmit informaţia prin sinapse multiple pe calea sistemului reticular.
- Proiecţia corticală a acestor fibre este deseori asociată cu implicarea diverselor tulburări comportamentale (deprimat, anxios, din cauza durerii) prin asocieri multiple dintre cortexul somatosenzitiv si sistemul limbic. Aceste corelaţii stau la baza modificărilor psihiatrice care pot surveni în durerea oculară cronică.
- Neuronul de ordinul 3 aflat în nucleii talamici se proiectează în ariile corticale.

Nervul Trigeminal cu proiectiile corticale

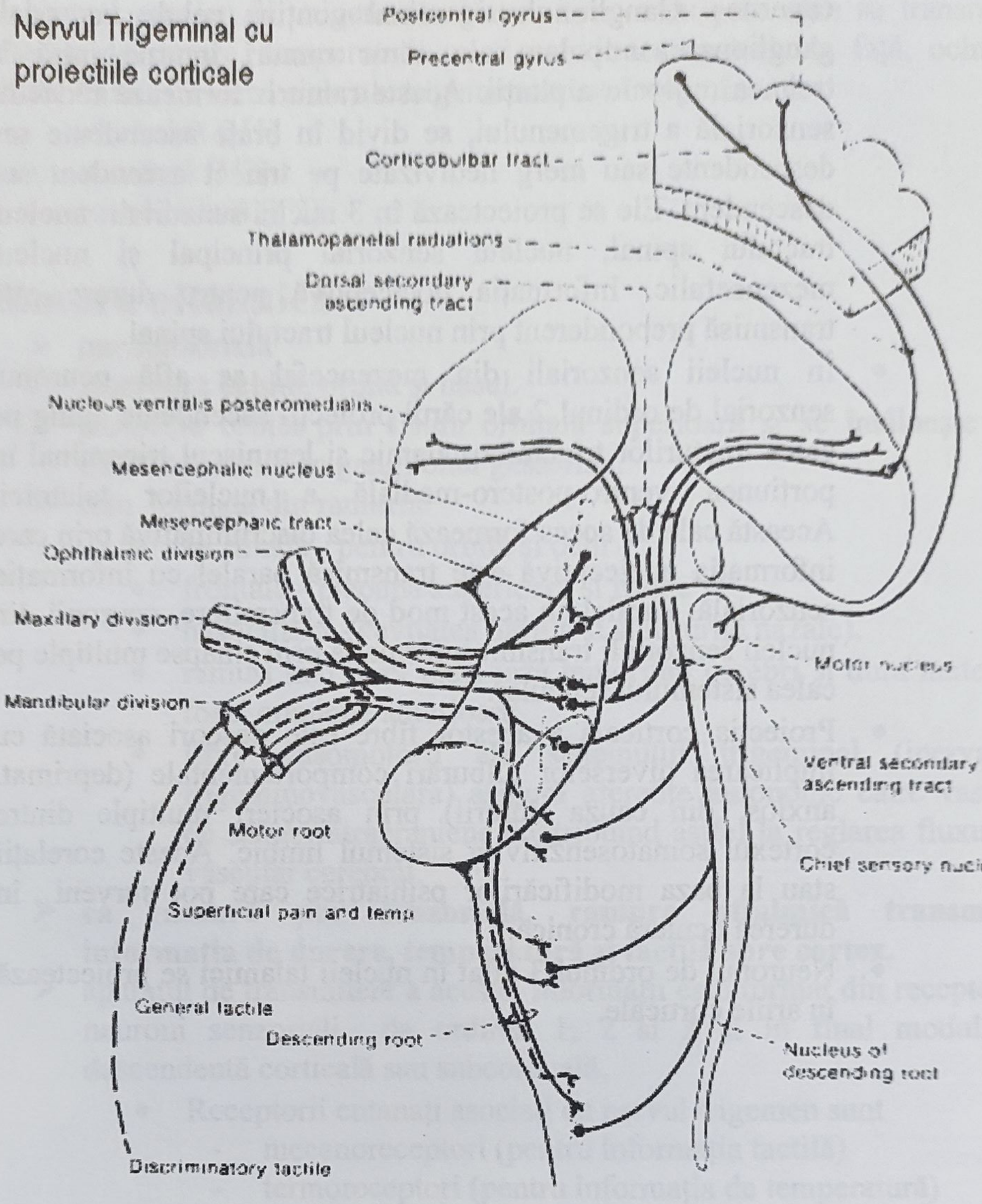

Simptomatologia durerii oculare şi perioculare

Durerea oculară şi perioculară poate fi împărţită în 3 categorii:

- durere oculară propriu-zisă
- durere orbitală
- durere funcţională.

Descrierea durerii oculare şi perioculare de către pacient este deseori completă şi foarte precisă. Localizarea durerii de către pacienţi însă poate fi

de multe ori eronata mai ales din cauza dimensiunii foarte mici a regiunii oculare şi a prezenței foarte frecvente a durerii referite din alte localizări.

Durerea oculară

- **Senzația de corp străin**
  - este rezultatul întreruperii epiteliului cornean superficial concomitent cu stimularea mecanică a plexurilor nervoase subepiteliale.
  - de cele mai multe ori cauza este zgârierea epiteliului cornean prin traumatisme de contact care expun terminațiile nociceptive
  - datorită fenomenului Bell (care descrie mişcarea globului ocular spre polul superior al ochiului în timpul închiderii ochiului), aproape invariabil pacienții descriu senzația de corp străin localizată sub pleopa superioară.
  - acest simptom al durerii oculare, deşi foarte necomfortabil pentru pacient, nu produce afectarea vederii
- **Durerea de presiune oculară**
  - este generată de tractul uveal în special din iris fiind cauzată de tracțiunea sau întinderea tractului uveal fie prin creşterea bruscă de presiune intraoculară ori proces inflamator al polului anterior (uveita) fenomen deseori însoțit de spasmul iritativ al muşchilor intraoculari.
  - durerea în aceste cazuri poate fi extinsă ipsilateral la față şi poate fi însoțită de manifestări sistemice cum ar fi
    - greața
    - vărsături
    - prostrație
    - uneori manifestările sistemice, produse în parte de stimularea reflexă a nervului vag (X), pot fi suficient de evidente ca să ascundă durere oculară.
  - această formă de durere oculară uneori tolerată bine de pacienți necesită adresabilitate imediată la serviciul oftalmologic pentru identificarea rapidă a cauzei şi prevenirea pierderii de vedere.
- **Durerea care apare cu mişcările ochiului**
  - un tip specific de durere oculară care se manifestă prin durere profundă cu caracter de presiune la nivelul ochiului

- durerile oculare sau orbitale, oboseala sau discomfort de intensitate variată care apar după folosirea îndelungată a ochilor se datoreaza probabil poziţiei vicioase a capului şi a coloanei vertebrale şi a contracţiei muşchilor frontali (încruntare).
- simptomele nu dispar după corecţia viciului de refracţie deseori implicat drept cauză a discomfortului pentru că durerile oculare au alte cauze (exp. durere oculară în traumatismul cranian închis - contuzie cerebrală)
- un viciu de refractie devine de multe ori cauza eronată a oftalalgiei de cauză recentă; aceasta întrucât deşi la acomodarea vizuală participă atât muşchii extraoculari cât şi muşchii ciliari, aceste sisteme musculare au de regulă o forţă contractila care poate susţine un efort timp îndelungat fără oboseală musculară.

Semne şi simptome ce însoţesc durerea oculară

Fotofobia

- accentueaza durerea oculară cauzată de un defect epitelial cornean sau de un proces inflamator intraocular.
- pacienţii preferă să acopere ochiul bolnav sau să folosească ochelari de soare pentru reducerea fotofobiei.
- paralizarea muşchiului ciliar cu o soluţie cicloplegică (atropină) reduce fotofobia asociată cu inflamaţia intraoculară.

Edemul şi eritemul conjunctival şi/sau cornean.

- Conjunctiva
  - injectată (conjunctivita) şi inflamată (edem conjunctival, chemosis) în durerea oculară de cauză inflamatorie
  - hiperemia conjunctivală se manifestă preponderent la nivelul marginilor corneii în inflamaţia intraoculară
- corneea în inflamaţia de la nivelul polului anterior al globului este
  - edematoasă
  - însoţită de halouri luminoase în jurul luminilor

Boli oculare însoţite de durere oculară

Uveita.

- procesele inflamatorii ale irisului (irita) şi ale corpului ciliar (ciclita) sunt uveite anterioare şi se însoţesc de durere oculară excesivă.
- inflamaţiile uveale posterioare (coroidite) evoluează de obicei fără durere oculară

- reducând inflamaţia uveală se reduce durerea oculară cu tratament cu corticoizi local topic sau injecţii perioculare şi la nevoie oral
  - corticoizii oral trebuie folosiţi pe perioade scurte pentru a limita efectele adverse secundare
  - preparatele cortizonice (injectabile, sistemice) pot precipita un atac de glaucom la pacienţii susceptibili şi de aceea se recomandă verificarea PIO prin tonometrie periodică
- uneori, în inflamaţia intraoculară rezistentă la corticosteroizi, se pot folosi imunosupresante sistemice. Agenţi cum ar fi ciclosporina, azathioprina (Imuran), metotrexatul pot fi folosiţi pentru monitorizarea frecventa a efectelor adverse sistemice; ei reduc durerea prin reducerea inflamaţiei
- când durerea oculară este de intensitate deosebită ca în multe cazuri de uveita de pol anterior, pe lângă tratamentul antiinflamator steoidian sau nesteroidian, administrarea concomitentă a unui cicloplegic de tipul atropinei contribuie substanţial la reducerea scorului de durere prin relaxarea spasmului muscular de la nivelul irisului si a corpului ciliar.
- herpesul zoster al ramurei oftalmice a trigemenului este însoţit de o uveită rezistentă la tratamentul comun care se asociază cu glaucom secundar şi hifemă.. Deşi durerea oculară poate precede apariţia semnelor fizice, uveita apare după apariţia definitivă a zosterului ocular şi poate fi însoţită de manifestări corneene. Tratamentul include folosirea îndelungată a instilaţiilor cu atropină şi în anumite cazuri corticosteroizi topic împreună cu acetazolamida pentru controlul glaucomului secundar. Durerea oculară cronică poate apare în contextul sindromului de nevralgie postherpetică şi nu ca urmare a uveitei.

Afecţiunile corneii

Întreruperea epiteliului cornean se însoţeşte de regulă de durere oculară, fotofobie şi lăcrimare.

Cauzele cele mai frecvente sunt

- traumatisme - corp strain cornean
- dezepitelizare corneeană după lentilele de contact.
- afecţiuni corneene însoţite de durere oculară de intensitate variabilă

- ***Dezepitalizare*** ca rezultat al folosirii îndelungate a analgezicelor locale. Folosirea anestezicelor topice poate duce la întreruperea epiteliului cornean; se creaza în aceste situatii un cerc vicios întrucât pacienţii folosesc anestezicele locale pentru suprimarea senzaţiei de

durere. Prin utilizarea excesivă a acestor picături anestezice, boala continuă a fi însoţită de durere oculară cronică. Ca alternativă pentru anestezicele locale, medicamentele topice oculare antiinflamatorii pot ajuta durerea şi nu au acelaşi efect cornean toxic.

- ***Keratita de ultraviolete (Photophtalmia).***
  - lungimile de undă între 314 şi 250 nanometri (spectru ultraviolet) pot fi absorbite de proteinele epiteliului cornean şi pot duce la moarte celulară.
  - sursele cele mai comune de ultraviolete sunt lumina de la sudură, lămpile solare şi reflexia din zăpadă sau nisip.
  - 6-8 ore după expunerea excesivă la radiaţii ultraviolete, pacienţii se plâng de durere oculară care progresează rapid de la senzaţie de corp străin la durere severă cu fotofobie şi blefarospasm.
  - examinarea după aplicarea de anestezic local la biomiscroscop evidenţiază edemul difuz al epiteliului cornean.
  - tratamentul constă în
    - cicloplegie şi acoperirea ochiului bolnav.
    - antiinflamatorii
    - în cazurile în care durerea oculară este excesivă se recomandă folosirea pentru scurtă durată a opioidelor.
- ***Eroziunea corneană recurentă.***
  - episoadele de durere oculară, fotofobie, lacrimare şi senzaţie de corp străin apar repetat dimineaţa la sculare
  - examinarea cu biomicroscopul arată un defect epitelial cornean uneori minuscul cu aceeaşi localizare la fiecare episod de multe ori precedat la distanţă de săptămâni sau luni de o abraziune corneană traumatică.
  - cauza acestui sindrom este probabil defectul între epiteliul cornean regenerat şi membrana bazală a corneii.
  - în cele mai multe cazuri, acoperirea ochiului şi tratamentul cicloplegic este suficient pentru ca recurenţele să dispară.
  - în cazuri mai severe se pot folosi fie picături deshidratante cu clorură de sodiu sau keratectomia fototerapeutică prin aplicarea locală a laserului cu excimeri.
- ***Keratopatia buloasă.***
  - stratul posterior al corneii, endoteliul corneean, deshidratează cornea prin echilibrarea presiunilor hidrostatice oculare.

- dacă endoteliul nu mai poate regla aceste echibrări de forţe osmotice şi oncotice, fie datorită leziunilor interne sau ca urmare a creşterii presiunii intraoculare, se crează o pungă de fluid în cornee mai ales sub stratul bazal al epiteliului cornean.
- depinzând de severitate şi/sau cronicizare, edemul cornean poate duce la multiple acumulări de lichid care definesc keratopatia buloasă.
- aceste bule se pot rupe şi efectul este o durere oculară acerbă însoţită de lăcrimare profuză.
- tratamentul acut consta în
  - cicloplegice
  - lubrefiante oculare
  - acoperirea ochiului.
  - reducerea TIO
  - transplant de cornee
  - când tratamentul chirurgical este contraindicat, reducerea durerii se realizează prin soluţii deshidratante de clorură de sodiu sau unguente oftalmice, lentile de contact moi.
  - vindecarea este însa foarte înceată

Medicamentele Cicloplegice			
Agent cicloplegic	**Concentratie oftalmica comuna (%)**	**Durata de actiune**	**Indicatii**
Ciclopentolat	**1**	**6-48hr**	**Abraziuni corneene**
Homatropina	**2-5**	**12-72 hr**	**Abraziuni corneene; Inflamatie usoara**
Scopolamina	**0.25**	**48hr-7 zile**	**Inflamatie**
Atropina	**1**	**5-15 zile**	**Inflamatie severa**

Glaucomul.

➢ ***Glaucomul cu unghi închis.***

- apare la persoanele de vârstă mijlocie sau înaintată predispuse de variante anatomice ale corpului ciliar.
- debutul este brusc acompaniat de greaţă, vomă, dureri oculare violente
- ochiul este injectat iar cornea este edematoasă

- pupila este în poziţie fixă, mediu dilatată.
- durerea oculară din glaucomul cu unghi închis este iniţial controlată medicamentos prin scăderea tensiunii intraoculare.
- dacă durerea persistă este necesară iridotomie chirurgicala sau cu laser YAG (Ytriu-Alluminium-Garnet).

Tratamentul de urgenţă al glaucomului cu unghi închis	
Medicamente	**Dozajul sugerat**
Mannitol	1-2g/Kgc intravenos
Diamox	250-500mg oral/intravenous
Glicerol	0.7-1.5cc(solutie 50%)/Kgc oral

➢ ***Glaucomul neovascular.***

- această forma a glaucomului este dificil de controlat
- apare preponderent la pacienţii cu diabet şi se însoţeşte de proliferare cu retinopatie proliferativă.
- poate apare şi în ocluzia venei centrale a retinei, vasculita retiniană, după traumatism sau infecţie oculară.
- cauza apariţiei este o membrană fibrovasculară localizată în unghiul camerei anterioare şi pe suprafaţa irisului astfel încât umoarea apoasă nu se poate drena eficient.
- durerea este de regulă foarte severă însoţită de greaţă şi vărsături.
- această formă de glaucom nu răspunde la tratamentul chirurgical, în schimb se pot folosi tehnici de reducere a producţiei de umoare apoasă sau distrugere parţială de corp ciliar (cyclodiatermie, cyclocryoterapie) cu rezultate variabile.
- tratamentul medicamentos al glaucomului neovascular se rezumă la descreşterea tensiunii intraoculare şi controlul dureri.
  - acetazolamida şi în special agenţii osmotici produc tulburări metabolice rău tolerate de pacienţii diabetici.
  - mioticele topic produc durere excesivă în glaucomul neovascular fara efect asupra presiunii intraoculare.
  - deşi tratamentul definitiv este enucleaţia, se pot încerca, drept măsuri paleative o combinaţie între cicloplegice topice, corticosteroizi, cu sau fără acetazolamidă

250mg de 4 ori pe zi, epinefrina solutie locala 1% sau beta blocant topic.

- injecţii retrobulbare cu alcool 70-100% şi termocoagularea ganglionului trigeminal pot fi folositoare mai ales când pacientul nu are pierdere totală de vedere

Hifema

- reprezintă hemoragie în camera anterioară si poate apare în urma traumatismelor oculare.
- cele mai multe hifeme se rezorb spontan.
- în cazuri rare, hemoragia poate continua timp îndelungat cu acumulări excesive de sânge în camera anterioară care poate mima simptome similare cu glaucomul cu unghi închis.
- acidul aminocaproic poate fi folosit pentru reducerea incidenţei hemoragiei secundare.
- în cazurile refractare la tratamentul clasic de reducere a presiunii intraoculare, excizia chirurgicală a hifemei poate oferi amelioararea durerii.

Chirurgia refractivă

- este folosita din ce în ce mai frecvent pentru corecţia miopiei şi astigmatismului.
- pacientii acuză durere moderată pentru câteva zile mai ales dupa keratotomia radiară, însoţită pentru câteva zile de fotofobie, halouri sau vedere în ceaţă
- se poate trata cu anestezice sau antiinflamatoare nonsteroidiene topic sau lentile de contact.

Durerea orbitală şi periorbitală.

Este dată de

- structurile orbitei cu receptori nervoşi, teaca nervului optic, teaca ochiului (capsula Tenon), structurile periorbitale, muşchii extraoculari, etc. Când devin inflamate pot produce durere severă localizată în orbită.
- durerea referită este o componentă principală a durerii ne-oculare care se poate manifesta ocular sau orbital/periorbital datorită terminaţiilor nervoase commune.

Durerea cauzată de afecţiuni orbitale	
Afecţiuni orbitale obişnuit dureroase	**Afecţiuni orbitale obişnuit nedureroase**
Inflamaţia orbitală idiopatică (pseudotomora)	Metastaze ale orbitei
Carcinom adenocistic al glandei	Limfom

lacrimale	
Hemoragia orbitală acută	Abcesul orbital
Celulita	Hemangiomul cavernos, boala tiroidiană oculară

Durera orbitală datorită mişcărilor oculare

- ***Nevrita optică***
  - 80-90% din pacienţii cu nevrită optică se plâng de durere în orbită care se agravează cu mişcările ochiului.
  - durerea durează aproximativ 1 săptămână şi se ameliorează odată cu ameliorarea vederii.
  - durerea nu este extrem de severă şi se datorează întinderii tecilor inflamate ale nervului opric.
- ***Sinuzita anterioară***
  - se poate prezenta cu durere orbitală la mişcările ochiului, datorită inflamaţiei structurilor periorbitale ca şi a muşchilor extraoculari
- ***Inflamaţia idiopatică a orbitei*** se poate localiza la muşchii extraoculari (miozita). Mişcarea ochiului datorată mişcărilor muşchilor extraoculari afectaţi de procesul inflamator poate cauza durere uneori deosebit de severă.

Durerea orbitală profundă

Durerea survenită ca urmare a unei afecţiuni orbitale este

- de regulă moderat spre severă
- poate trezi pacientul din somn
- este localizată exact înapoia ochiului
- este însoţită de multe ori de dezechilibru motor cum ar fi ptoza sau diplopie

- ***Pseudotumora orbitală inflamatorie***
  - Durerea este unul din simptomele comune ale acestui sindrom mai ales dacă apariţia este bruscă.
  - Durerea se asociază cu
    - edem palpebral
    - proptoză
    - diplopia cu mimarea unui tablou clinic de tumoră intraorbitală.
  - de cele mai multe ori, corticosteroizi sistemici sunt de ajuns pentru ameliorarea simptomelor.
  - în cazuri refractare, radioterapia poate ajuta la reducerea pseudotumorei.

- în cazuri incerte se recomandă biopsie pentru diagnostic diferențial a unei tumori orbitale.

➢ ***Tumorile orbitale***.

- tumorile primare sau secundare NU sunt de regulă însoțite de durere. Excepție fac tumorile glandelor lacrimale, carcinomul cistic adenoid primar orbital şi carcinoamele de celule scuoamoase.
- durerea în aceste cazuri, însoțită frecvent de descreşterea sensibilității sunt cauzate de invazia perineurală ce caracterizează aceste tumori.

➢ ***Hemoragia orbitală acută***

- cauza frecventă a hemoragiilor orbitale este traumatismul.
- hemoragia orbitală spontană poate apare la pacienți cu anomalii venoase pre-existente: ateroscleroză, hipertensiune vasculară, discrazii sanguine, anemii, paciente in travaliu, etc.
- durerea este de obicei acută, însoțită de proptoză, greață şi vomă.

➢ ***Celulita orbitală***

- semnele specifice sunt
  - proptoza
  - durere
  - chemozis
  - oftalmoplegie.
- administratea de antibiotice sistemic cuplate cu drenajul sinusurilor duce la rezolvarea bolii.
- ocazional, formarea abcesului orbital necesita drenaj chirurgical.

Palparea dureroasă

Când structurile senzitive ale orbitei se inflameaza şi sunt suficient de superficiale pentru a fi palpate (fasciile ce înconjoară globul ocular), ele sint insotite de durere la palpare.

Poate produce durere oculară la palpare

- sclerita.
- când canalul lacrimonazal este obstruat, abcesul secundar al sacului lacrimal poate duce la apariția durerii severe .

Durerea referită

este cel mai frecvent diagnostic al durerii orbitale, durerea, de intensitate moderată apare în jurul orbitei

- ***Cefalalgia sau durerea de cap*** este cel mai comun simptom în populaţia generală; de multe ori ochiul sau orbita sunt implicate ca şi cauză a durerii de cap.

Multe cefalalgii pot avea manifestări oculare ca în neuropatia optică cu celule gigante, edemul papilar cu creşterea presiunii intracraniene, herpes zoster cornean, migrenele cu aura oculară, etc.
Pe de altă parte, durerile de cap la pacienţi fără manifestări oculare sau perioculare nu sunt cauzate aproape niciodată de patologie oculară.

- *Migrenele.*
  - urmeaza un curs familial şi sunt de regulă dureri de cap localizate la jumătate de craniu.
  - sunt însoţite de regulă de greaţă şi vărsături şi sunt precedate de aură, scotoame sau halucinaţii de cele mai multe ori vizuale.
  - aura vizuală poate fi severă cu manifestări de diplopie până la pierderea completă, dar temporară de vedere.
  - de cele mai multe ori, aura se manifestă prin scotoame cu distribuţie hemianopică de durată aproximativ 20 minute.
  - migrenele incomplete sunt deseori greu de diagnosticat alarmând doctorul şi pacientul.
  - apariţia scotomului este patognomonic şi diagnostic.
- *Nevralgia migrenoasă (cluster headaches) şi nevralgia paratrigeminală Raeder.*
  - sunt afecţiuni care se manifestă cu simptome oculosimpatice (ptoză, mioză, anhidroză).
  - sunt însoţite de lăcrimare şi uneori durere severă.
- *Disecţia de carotidă.*
  - poate fi confundată uneori cu nevralgia migrenoasă.
  - pacienţii au ca simptom principal durere de cap şi ochi ipsilateral cu o traumă survenită câteva săptămâni mai devreme însoţite de mioză şi ptoză,.
- *Nevralgia de trigemen, ramura oftalmică V1.*
  - ramura oftalmică este afectată rareori în cadrul diverselor cause de nevralgie de trigemen.

- când durerea persistă şi se cronicizează se recomandă blocul ganglionului trigemen.
- administrarea de steroizi locali (triamcinolon 80mg) împreună cu anestzetic local (bupivicaine 0.25%) într-o procedură cu ghidaj şi confirmare radiologică cu substanţă de contract poate fi terapeutică mai ales în nevralgia postherpetică cronică lancinantă.
- tratamentul cu fenol 6 % sau alcohol 95% poate fi încercat după blocul diagnostic în cazurile refractare.

• *Nevralgia supraorbitală, infraorbitală sau supratrochleară.*
- durerea perioculară poate avea ca şi cauză iritarea temporală a ramurilor terminale ale nervului trigemen .
- admistrarea corticosteroizilor depozit injectabili împreună cu anestezic local la nivelul ramurilor supraorbitale, infraorbitale sau supratrochleare poate calma durerea pentru o perioadă îndelungată de timp (până la 6 luni).
- în cazurile refractare, administrarea substanţelor neurolitice de tipul fenol 6% sau alcool 95% în adaosuri repetate de 0.1cc maxim 0.5cc sunt indicate pentru distrugerea ramurilor menţionate.
- ca şi alternative stimulator nervos periferic cu implantarea generatorului de putere Medtronic la nivelul toracelui anterior subcutanat poate oferi tratament definitiv al durerii cronice.

➢ ***Sindromul de apex orbital.***
- descrie inflamaţia la nivelul apexului orbitei cu inflamarea ramurei nazociliare şi frontale a trigemenului V1; acest proces poate inhiba transmiterea potenţialului de acţiune a nervului III şi VI şi uneori a nervului IV.
- combinaţia de pierderea senzaţiei la nivelul ochiului, durere şi oftalmoplegie este patognomonică pentru sindromul de apex orbital.

➢ ***Sindromul paraselar.***
- defineşte leziunile sinusului cavernos, lateral de sella turcică acompaniate de durere, oftalmoplegie şi deficit senzorial al trigemenului.
- Cauze frecvente ale durerii referite în sindromul paraselar sunt:

- adenoame pituitare cu expansiune laterală
- anevrisme intracavernoase
- carcinoame nasofaringiale
- tromboza de sinus cavernos .

➢ ***Durere cu originea în spina cervicală.***

- durerea inițiată în patologia coloanei vertebrale cervicale se manifestă prin durere occipitală.
- în cazuri severe, durerea referită orbitală poate fi simptomul inițial; această durere apare de obicei noaptea asociată cu amețeală, lăcrimare și congestie nazală.
- injecție de corticosteroizi de depozit în spațiul epidural cervical pot ameliora durerea orbitală în aceste cazuri.

Durerea de origine psihologică

Sindroamele dureroase nonorganice sunt diagnostic de excludere.

➢ cauză pentru durerea oculară sau orbitală trebuie investigată în fiecare caz.

➢ numai când nu se poate stabili nici o etiologie clară se pune diagnosticul de durere funcțională

➢ fenomenele psihologice trebuie luate în considerare întrucât diversele tulburări de comportament sau de personalitate cum ar fi isteria (boala de somatizare) pot fi implicate în răspunsul pacientului la tratamentul prescris.

➢ în lipsa unui diagnostic structural pentru durerea oculară și/sau orbitală consultația cu un psihiatru poate oferi informații prețioase.

Modalități de tratament ale durerii oculare/orbitale

Anestezicele și analgezicele topice.

➢ **Anestezice:** instilațiile cu 1-2 picături de anestezice topice (proparcaina 0.5%) produc o ameliorare bruscă a durerii pe o durată de 16 minute. Acest tratament se aplică doar ca și metodă de ajutor în stabilirea unui diagnostic pozitiv. Nu se abuzează de anestezice pentru că folosirea prelungită a anesteziceIor topic poate duce la dezepitelizări corneene cu agravarea durerii în timp.

➢ **Analgezicele nesteroide topice**: preparatele oculare folosite curent sunt: diclofenac 0.1%, flurbiprofen 0.03%, ketorolac 0.5% si suprofen 1%. Indicațiile pentru instilațiile antiinflamatorii sunt

- abraziuni corneene
- chirurgie corneeană
- chirurgia refractivă
- alergiile sezoniere
- pentru tratarea inflamatiilor postoperatorii.

Acoperirea ochiului (Ocluzarea/patching)

- defectele epiteliului cornean sunt reparate prin 2 mecanisme: alunecarea celulelor de la periferia injuriei şi divizarea celulară. Clipirea de multe ori prelungeşte procesul de vindecare al epiteliului cornean de aceea acoperirea ochiului poate contribui la ameliorarea durerii
- epiteliul cornean se vindecă foarte repede. Cu excepţia defectelor foarte mari, cele mai multe abraziuni corneene au nevoie doar de 48 de ore pentru a se vindeca
- acoperirea protectivă a ochiului este cea mai eficientă metodă de tratament.
- prin acoperirea ochiului se crează un mediu local ideal pentru creşterea bacteriană prin ridicarea temperaturii ochiului. De aceea, se administreaza concomitent un antibiotic unguent ca: sulfacetamida 10%, gentamicina 0.3%, tobramicina 0.3% în sacul conjunctival înaintea acoperirii ochiului.
- altă modalitate de acoperire a corneii este cu ajutorul lentilelor de contact. Acestea protejează corneea de mişcarea pleoapelor şi asigură vindecarea eficientă a abraziunilor corneene.

Agentii cicloplegici

- bolile traumatice şi inflamatorii ale segmentului anterior induc contractura spastică a muşchilor ciliari şi ai irisului. Pupila devine miotică şi o mare parte a suprafeţei posterioare a irisului vine în contact cu cristalinul unde, în prezența inflamației, poate crea adeziuni cristaliniene permanente şi aderente care pot contribui la agravarea senzației de durere.
- administrarea unui cicloplegic reduce durerea datorată spasmului ciliar şi dilată pupila prevenind sinechiile posterioare.
- alegerea agentului cicloplegic se face în funcție de durata efectului.
- ochii cu pigmentare accentuată răspund mai puțin la administrarea agentului cicloplegic decât ochii deschişi la culoare. Pupila poate fi dilatată şi cu medicamente simpatomimetice (fenilefrina), dar acestea nu se recomandă cronic pentru că nu descresc spasmul ciliar şi pot accentua procesul inflamator.

Analgezicele

- tratamentele menţionate sunt deseori suficiente.
- în cazuri acute, meperidina, morfiina sau fentanilul pot ajuta la calmarea durerii. \
- tratament cronic al durerii oculare este foarte rar indicat şi de regulă apare în sindroamele de durere referită cu predilecţie în nevralgia de trigemen sau nevralgia postherpetică unde o modalitate multimodală cu medicamente antiepileptice, antidepresive (amitriptilina) şi opioide este totdeauna indicată.

Anestezicele retrobulbare şi medicamentele neurolitice

- ochiul nevăzător şi dureros este de regulă tratat cu enuclearea. La unii pacienţi în care vederea, deşi limitată este pastrată, se recomanda injecţia retrobulbară cu antiinflamatorii şi anestezic local.
- dacă injecţia ameliorează durerea, injecţia retrobulbară cu alcool 95% sau fenol 6% 1-2cc poate vindeca durerea oculară cu păstrarea reziduală a vederii. Muşchii extraoculari pot fi paralizaţi tranzitor.
- alcoolul este foarte dureros dacă se injecteaza direct retrobulbar de aceea se recomandă administrarea premergătoare a 1-2 cc de lidocaină 1%. Consecinţa imediată a injecţiei retrobulbare este proptoza şi chemozisul care dispar în câteva zile.
- nervul optic nu este afectat de injecţia cu alcool întrucât are o teacă foarte groasă care nu poate fi penetrată de concentraţia locală a alcoolului şi/sau fenolului.

Chirurgia oculară şi radioterapia

- este indicată în glaucom, tumori orbitale;
- termocoagularea ganglionului gasserian ca şi rezecţia ramurilor periferice ale V1(supraorbital, infraorbital), pot fi încercate în cazurile refractare de durere oculară.
- radioterapia poate fi încercată în cazuri de tumori invadante orbitale cu metastaze multiple ca şi tratament paleativ.

DIAGNOSTICUL DIFERENȚIAL AL OCHIULUI ROȘU

Marieta Dumitrache

Hiperemia conjunctivei – ochiul roşu – fără istoric de traumatism, este unul dintre motivele frecvente de prezentare a unui pacient în serviciile oftalmologice de urgenţă.

Roşeaţa oculară poate fi izolată sau asociată cu alte semne oculare şi este datorată unor boli oculare diferite: unele autolimitante (unele forme de conjunctivită), altele severe (irită, glaucom acut, tulburări corneene) însoţite de scăderea acuităţii vizuale irecuperabilă uneori dacă diagnosticul nu este precoce şi tratamentul nu este instituit corect.

Diagnosticul pozitiv al ochiului roşu necesită examen atent al ochiului şi anexelor oculare efectuat bilateral şi comparativ, observându-se şi alte semne funcţionale.

CAUZELE OCHIULUI ROŞU

DEBUT ACUT

Colorează cu fluoresceină
- **CSC**
- **Eroziune corneeană**
- **Ulcer corneean**
  - **herpetic**
  - **bacterian**

Nu colorează cu fluoresceină

↓

Pupila
- **mică – IRITA**
- **mediu dilatată – GLAUCOM ACUT**

DURERE IMPORATANTĂ

NU — **DA**

IRITA ACUTĂ
GLAUCOM ACUT

CONJUNCTIVITĂ (secreţie purulentă, mucoidă)
- **Bacteriană**
- **Virală**

ALERGIE(prurit)
HEMORAGIE SUBCONJUNCTIVALĂ

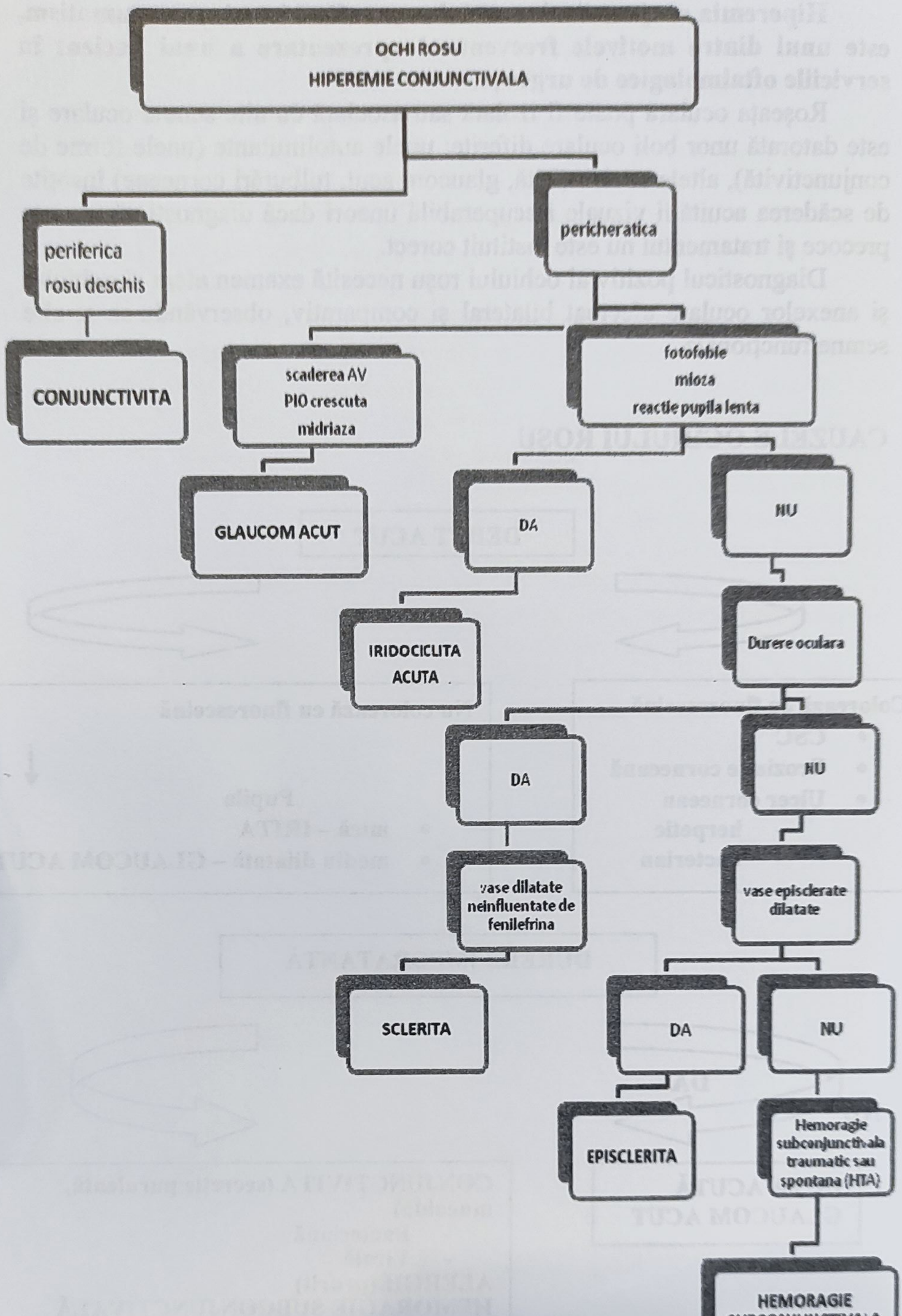
OCHI ROSU
HIPEREMIE CONJUNCTIVALA
periferica
rosu deschis
pericheratica
CONJUNCTIVITA
scaderea AV
PIO crescuta
midriaza
fotofobie
mioza
reactie pupila lenta
GLAUCOM ACUT
DA
NU
IRIDOCICLITA
ACUTA
Durere oculara
DA
NU
vase dilatate
neinfluentate de
fenilefrina
vase episclerate
dilatate
SCLERITA
DA
NU
EPISCLERITA
Hemoragie
subconjunctivala
traumatic sau
spontana (HTA)
HEMORAGIE
SUBCONJUNCTIVALA

OCHIUL ROŞU poate fi:

- **ochi roşu cu debut acut dureros unilateral**
- **ochi roşu cu debut acut dureros bilateral**
- **ochi roşu cu debut acut nedureros unilateral**
- **ochi roşu cu debut acut nedureros bilateral**

OCHI ROŞU CU DEBUT ACUT DUREROS UNILATERAL

Cauze:

- ***eroziune corneeană, ulceraţie corneeană***
- ***corp străin corneean, subtarsal***
- ***contuzie, leziune penetrantă***
- ***lentile de contact***
- ***trichiazis***
- ***glaucom acut***
- ***uveită***
- ***intervenţie chirurgicală oculară în antecedente***
- ***sclerită, episclerită***
- ***oftalmopatie tiroidiană***
- ***celulită orbitară***

DIAGNOSTICUL DIFERENȚIAL AL OCHIULUI ROȘU

Boala	Conjunctiva	Cornee	CA	pupila	AV	durere	fotofobie	secreție	prurit
conjunctivita	Hiperemie periferică roşu deschis	N/keratită punctată superficială	N	N	N	0 - +	0	+++	+
Keratită	Hiperemie variabilă	Color cu fluoresceină Posibil infiltrate corneene	N Posibil hipopion	Mioză uşoară	N -+++	+++	+++	0 - +++	0
Eroziuni cornee	Hiperemie variabilă	Color fluoresceină	N+/- Tyndal+	Mioză uşoară	N - +++	++++	+++	0	0
Irită	Hiperemie pericheratică roşie violacee	Edem Precipitate	N+/- Tyndal+	Mioză	N - +++	++	+++	0	0
Glaucom acut	Hiperemie difuză	Edem	Mică	Mediu dilatată areactivă	+++	+++	++	0	0
Hemoragie conjunctivală	Hemoragie subconjunctivală	N	N	N	N	0	0	0	0
Corpi străini corneeni	Hiperemie variabilă	CSC +/- infiltrate	N+/- Tyndal+	N sau uşor mioză	N - +	++	++	0	0
Alergie conjunctivală	Edem difuz	N	N	N	N	0	0	0	++ - +++
Plagă corneeană	Hiperemie variabilă +/- hemoragie subconjunctivală	Color fluoresceină (liniar)	N, micşorată, +/- hifemă	distorsionată	N - ++++	++	++	0	0

DIAGNOSTTIC DIFEREN'IAL AL OCHIULUI ROŞU

	keratita/conj infecțioasă	Irită	glaucom acut	alergii	traumatisme
Hiperemie	difuză, epibulbară și tarsală	difuză, flush ciliar	difuză	difuză epibulbară și tarsală	difuză (hemoragie)
Prurit	Minim	-	-	moderat - sever	-
Secreție	virală: apoasă,ocazional pseudomembrane (monocite) bacteriană:purulentă, ocazional pseudomembrane (PMN, incluzii) fungică: mucopurulentă	apoasă (lăcrimare)	lăcrimare	mucoasă, apoasă (eozinofile)	apoasă, lăcrimare
Durere	discomfort, durere în conj cu adenovirus, iritație	fotofobie	durere mare	mai frecv iritație	durere severă
AV	N/ scăzută în keratoconj	scăzută	scăzută (edem cornean)	N dacă nu există afect corneeană	scăzută (datorită afect retiniene, corneene)
Cornee	clară – dacă nu este afectat epiteliul infiltrate albicioase	edem, precipitate	edem	clară	începețoșată dacă e injurie corneeană
PIO	N/ crescută în uveita, zoster	N/ crescută	crescută	N	N, crescută, scăzută
Pupila	N	Mioză	semimidriază	N	neregulată, mioză, midriază, N
Ggl preauriculari	virală: prezent bacterian: ocazional fungic: ocazional	-	-	-	-

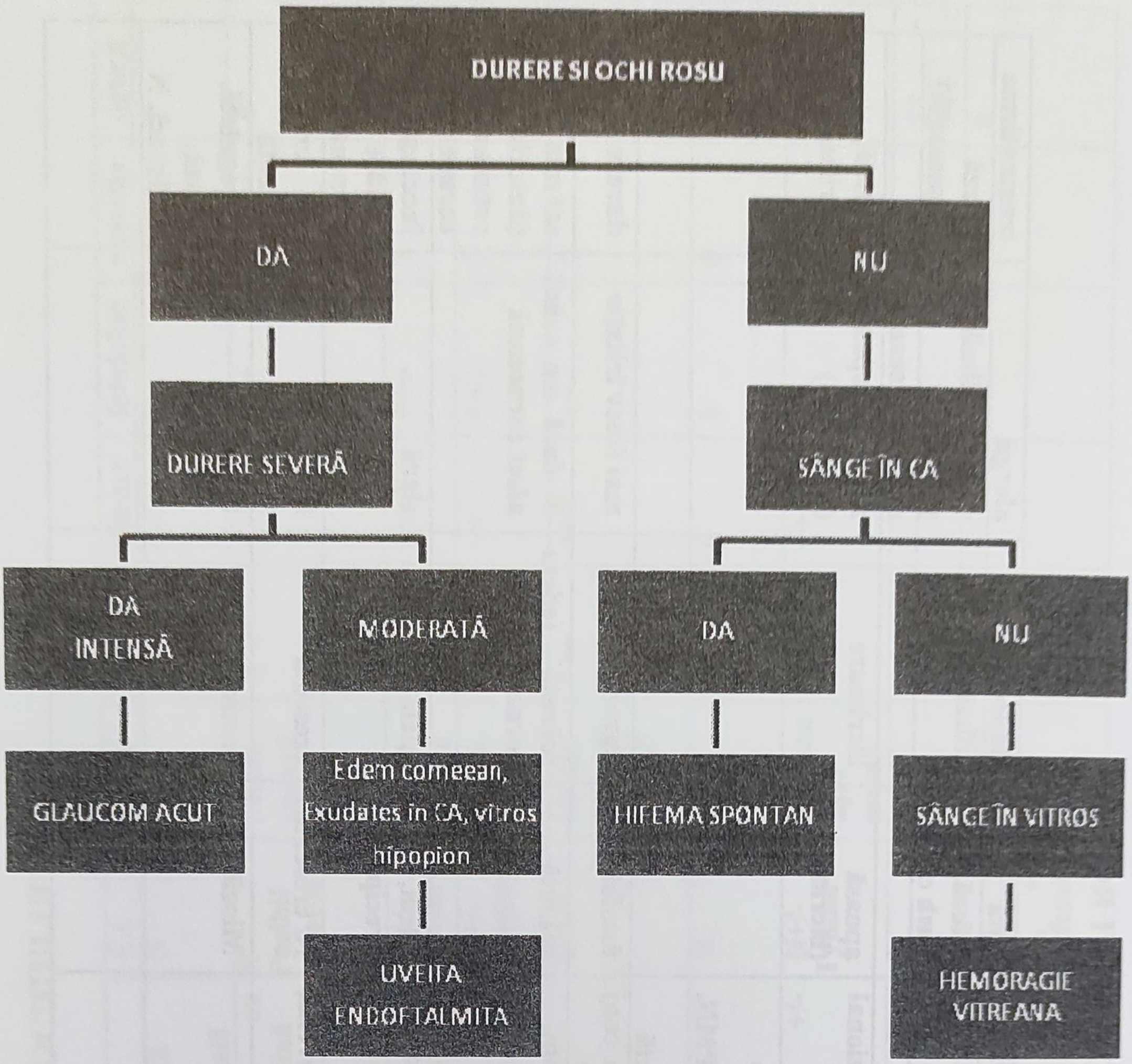
DURERE SI OCHI ROSU
DA
NU
DURERE SEVERĂ
SÂNGE ÎN CA
DA
INTENSĂ
MODERATĂ
DA
NU
GLAUCOM ACUT
Edem comeean, Exudates in CA, vitros hipopion
HIFEMA SPONTAN
SÂNGE ÎN VITROS
UVEITA ENDOFTALMITA
HEMORAGIE VITREANA

AFECȚIUNI CORNEENE

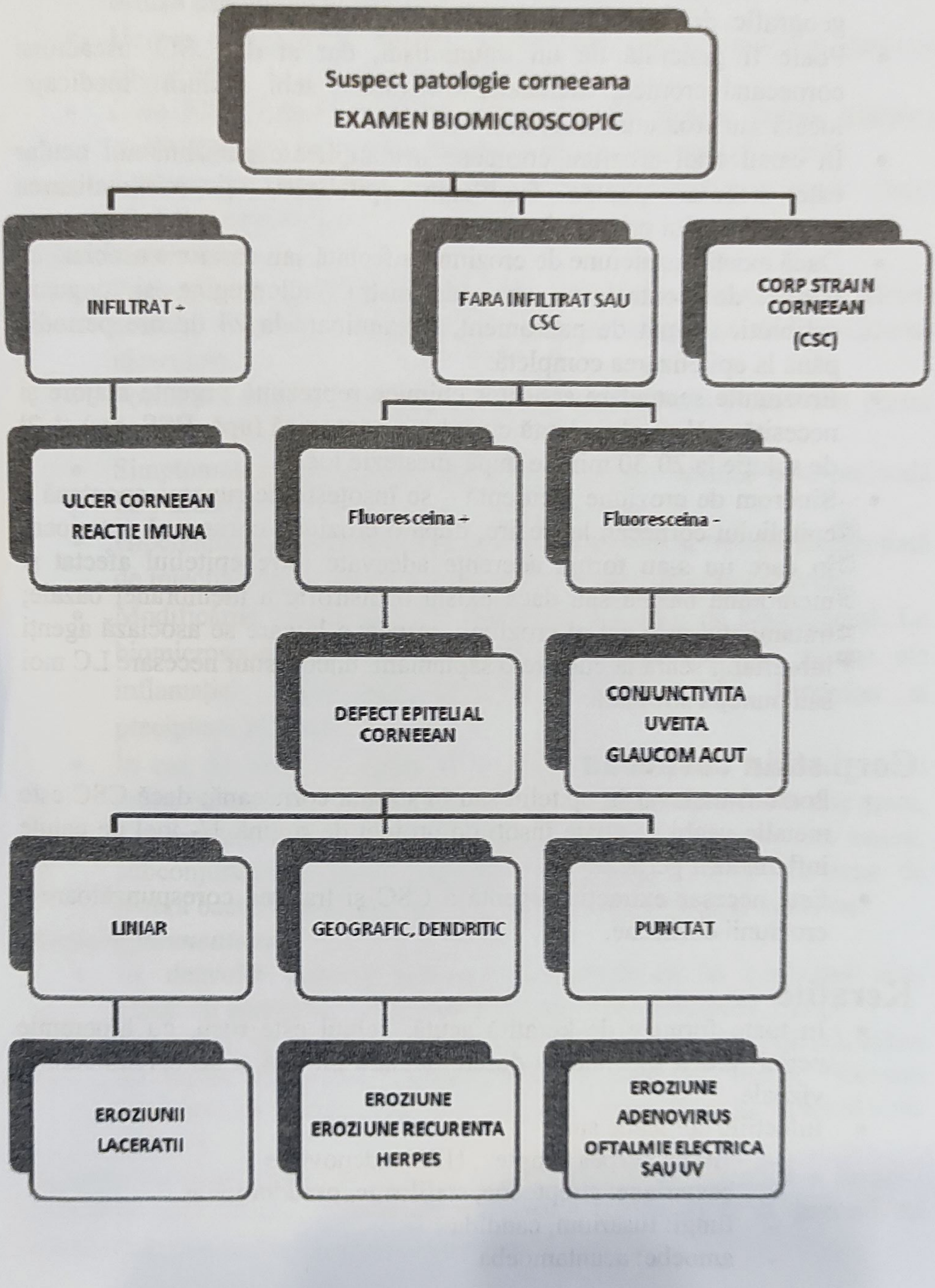

Eroziunea corneeană

- După coloraţia cu fluoresceină se evidenţiază defect epitelial liniar, geografic, dendritic.
- Poate fi generată de un traumatism, dar şi de CSC, uscăciune corneeană cronică, trichiazis, UV (solar, schi, sudură), medicaţie locală sau eroziuni recurente.
- În cazul unei eroziuni corneene necomplicate pansamentul ocular este necesar pentru facilitarea epitelizării şi minimalizarea traumatismului prin clipit.
- Dacă există suspiciune de eroziune infectată sau eroziune asociată cu lentile de contact se vor administra cicloplegice şi unguent antibiotic, urmat de pansament, reexaminare la 24 de ore periodic până la epitelizarea completă.
- Eroziunile secundare arsurilor chimice reprezintă urgenţe majore şi necesită spălare abundentă cu soluţie nontoxică (apă, BSS, ser), 1-2l de soluţie la 20-30 minute după anestezie locală.
- Sindrom de eroziune recurentă – se însoţeşte de ruperea spontană a epiteliului corneean la trezire, după o eroziune corneeană anterioară în care nu s-au forma aderenţe adecvate între epiteliul afectat şi membrana bazală sau dacă există o distrofie a membranei bazale; tratamentul este cel al eroziunii corneene la care se asociază agenţi lubrefianţi seara la culcare 6 săptămâni, uneori sunt necesare LC moi sau puncţia stromală.

Corp stăin corneean

- Poate fi inclavat în epiteliu sau în stroma corneeană; dacă CSC este metalic vechi se poate însoţi de un inel de rugină +/- inel de celule inflamatorii perilezional.
- Este necesar extracţia urgentă a CSC şi tratarea corespunzătoare a eroziunii corneene.

Keratite

- În toate formele de keratită acută, ochiul este roşu, cu hiperemie pericheratică asociată cu durere oculară intensă şi scăderea acuităţii vizuale
- Infecţiile corneene sunt
  - virale: herpes simplex, HZV, adenovirus
  - bacteriene: streptococ, stafilococ, pseudomonas
  - fungi: fusarium, candida
  - amoebe: acantamoeba

Keratitele virale

- Infecțiile adenovirale sunt asociate cu conjunctivită virală în care afectarea corneeană (cel puțin inițial) constă în keratita punctată difuză care nu amenință AV.
- Herpes simplex şi herpes zoster pot afecta epiteliul, stroma, endoteliul.
- Defectul epitelial dendritic patognomonic pentru herpes simplex poate apare şi posttraumatic şi în eroziuni corneene recurente.
- Tratamentul se face cu cicloplegice, antivirale şi pansament ocular până la reepitelizare

Ulcerele corneene

- Pacientul se prezintă cu roşeață oculară unilaterală cu scăderea acuității vizuale moderată sau severă (depinde de localizarea ulcerului).
- Pot exista traumatisme sau injurii în antecedente şi frecvent portul lentilelor de contact moi.
- Simptomatologia se poate dezvolta brusc sau insidios pe o perioadă de 1-2 săptămâni.
- Hiperemia conjunctivală este de natură ciliară şi trebuie diferențiată de injecția conjunctivală superficială ce apare în conjunctivite.
- Modificările corneene sunt evidente la coloraţia cu fluoresceină. La biomicroscop ulceraţia corneană se acompaniază de semne ale inflamației segmentului anterior (tulburare UA, hipopion şi precipitate keratice).
- În caz de ulcer corneean în urgență se recoltează material pentru probe biologice şi însămânțarea pe medii specifice cu coloraţie gram.
- Tratamentul constă în administrarea de antibiotice specifice topice, subconjunctivale sau chiar sistemic pentru ulcerele corneene de natură bacteriană şi agenți antifungici pentru infecțiile micotice.

Keratita filamentoasă

- Se dezvoltă datorită **hiposecreției** lacrimale în contextul unei afecțiuni generale reumatismale (poliartrită reumatoidă, LES).
- Datorită hiposecreției lacrimale epiteliul corneean se exfoliază, luând un aspect filamentos. **Testul Schirmer este sub 10mm**. Necesită tratament cu lacrimi artificiale, geluri de protecție şi tratamentul bolii de fond.

Keratita micotică apare în general prin suprainfecția micotică a leziunii corneene preexistente – ulcerație corneeană tratată local şi general cu antibiotice.

Hemoragia subconjunctivală spontană

- nu există istoric de traumă
- pacient cu HTA, tuse acută, constipat sau cu diateze hemoragice
- obiectiv se constată o pată colorată în roşu intens cu margini nete pe albul sclerei
- nu necesită tratament
- dacă se asociază cu traumatisme oculare trebuie exclusă ruptura de glob

Infecții conjunctivale

- Sunt cele mai frecvente infecţii oculare.
- În **conjunctivite** hiperemia conjunctivală periferică, superficială, roşu deschis se poate asocia cu:
  - secreţie conjunctivală mai severă dimineaţa la trezire
  - edem palpebral
  - senzaţie de corp străin
  - uneori fotofobie uşoară

Conjunctivita hiperacută cu Neisseria poate penetra epiteliul corneean intact şi produce ulceraţie şi perforaţie corneeană cu pierderea ochiului.

Neisseria

- ***gonoree la adult şi nou născut***
- ***menigitis la copii***

- Clinic se manifestă
  - debut exploziv (ore)
  - durere oculară
  - edem palpebral sever
  - chemozis conjunctival
  - secreţie mucopurulentă abundentă
  - cu sau fără ulceraţie corneeană
- Tratamentul
  - în ariile neendemice se face cu Penicilină G 10milioane pe zi x 5 zile, local bacitracină, tobramicină, penicilină la 2 ore
  - în ariile endemice – cefalosporine generaţia III 5 zile, aceeaşi medicaţie locală

Conjunctivita acută (se dezvoltă în câteva zile)

- Poate fi autolimitantă şi se diagnostică pe semnele clinice.
- Examenele bacteriologice sunt recomandate în conjunctivita hiperacută cu evoluţie severă (ore) şi conjunctivita cronică cu evoluţie peste 3 săptămâni
- Pacienţii prezintă injecţie conjunctivală a unuia sau ambilor ochi cu debut relativ brusc. Frecvent se asociază secreţie mucoasă sau seromucoasă şi mărirea ganglionilor limfatici preauriculari.
- Se poate asocia: prurit, senzaţie de corp străin.
- ***Nu există scăderea acuităţii vizuale.***
- Din istoric rezultă că pacientul a avut contacte cu "ochi roşu" sau prezintă înroşirea sezonieră sau cronică a ochilor.
- Examinarea atentă la lumina zilei sau la biomicroscop arată: edem palpebral, prezenţa secreţiilor pe marginea pleoapelor şi în sacul conjuctival, hiperemie conjunctivală şi chemozis, modificări foliculare şi papilare ale regiunii tarsale superioare, inferioare sau a fornixului inferior. Cornea este în general clară, deşi ocazional granulaţii punctate ale epiteliului cornean se pot observa în unele conjunctivite virale sau induse medicamentos.

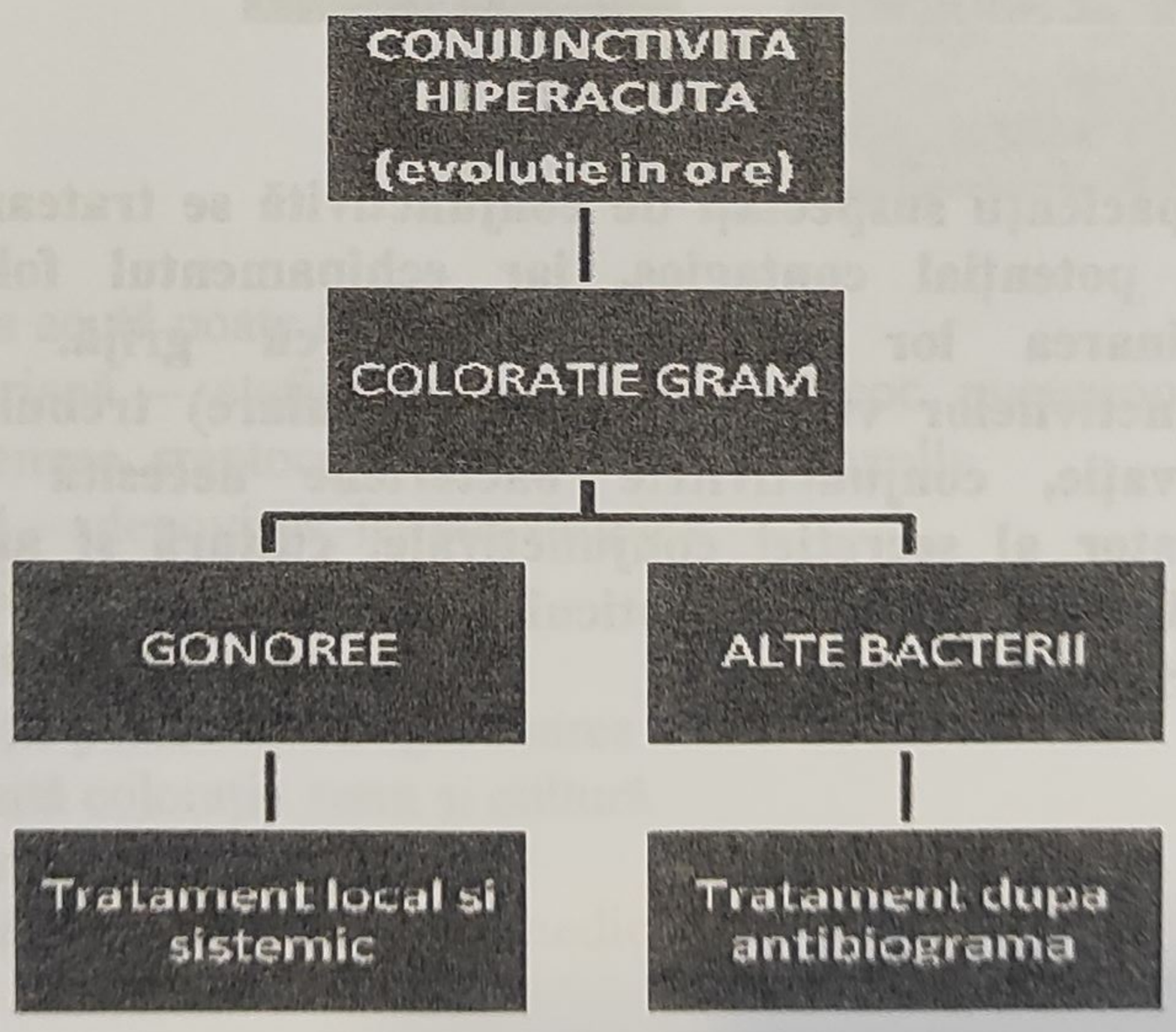

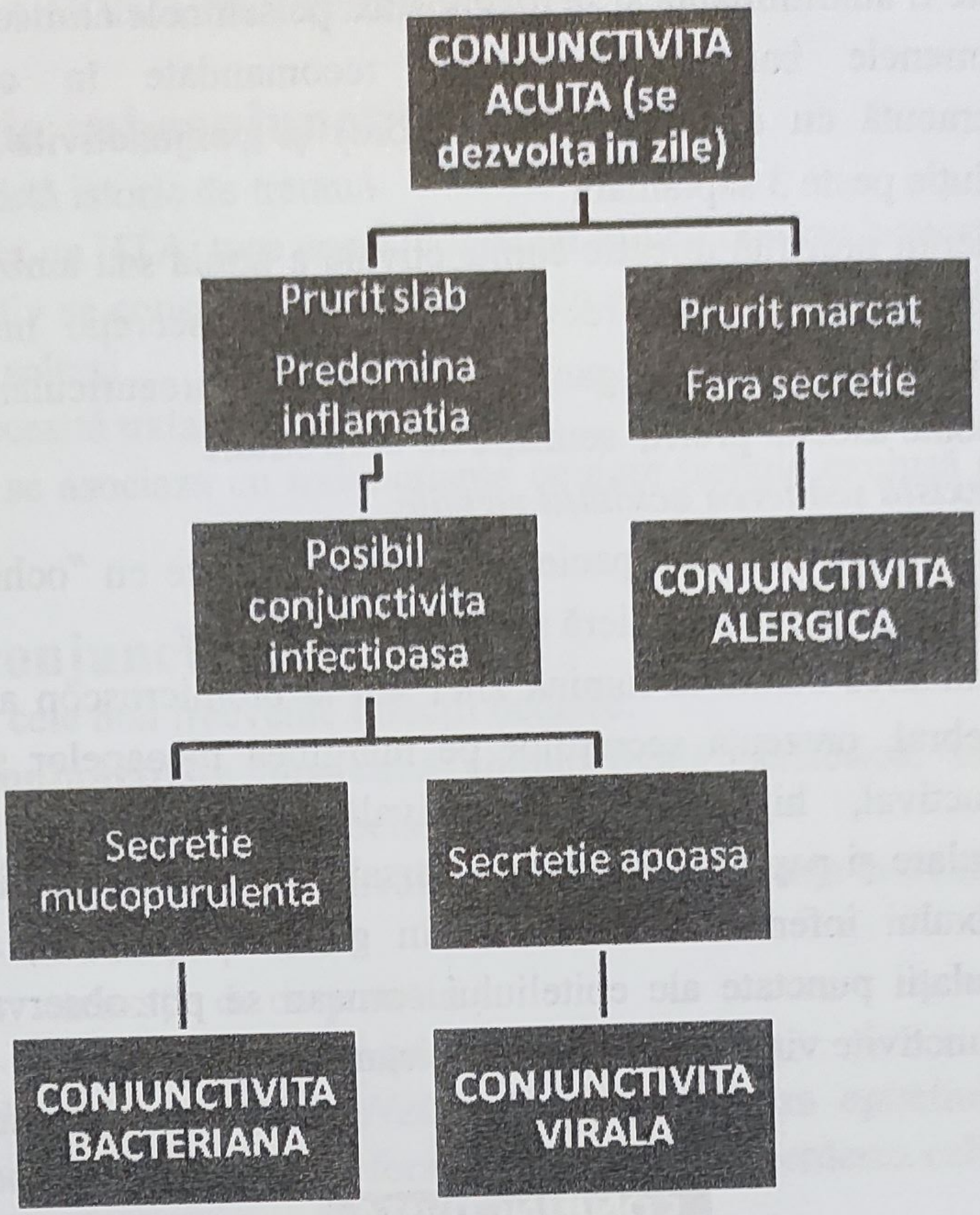

- **Toți pacienții suspectați de conjunctivită se tratează ca având mare potențial contagios, iar echipamentul folosit pentru examinarea lor trebuie curățat cu grijă. Majoritatea conjunctivitelor virale (frecvent foliculare) trebuie luate sub observație, conjunctivitele bacteriene necesită examen de laborator al secreției conjunctivale, cultură şi antibioterapie locală adecvată. Prognosticul este favorabil în majoritatea cazurilor.**

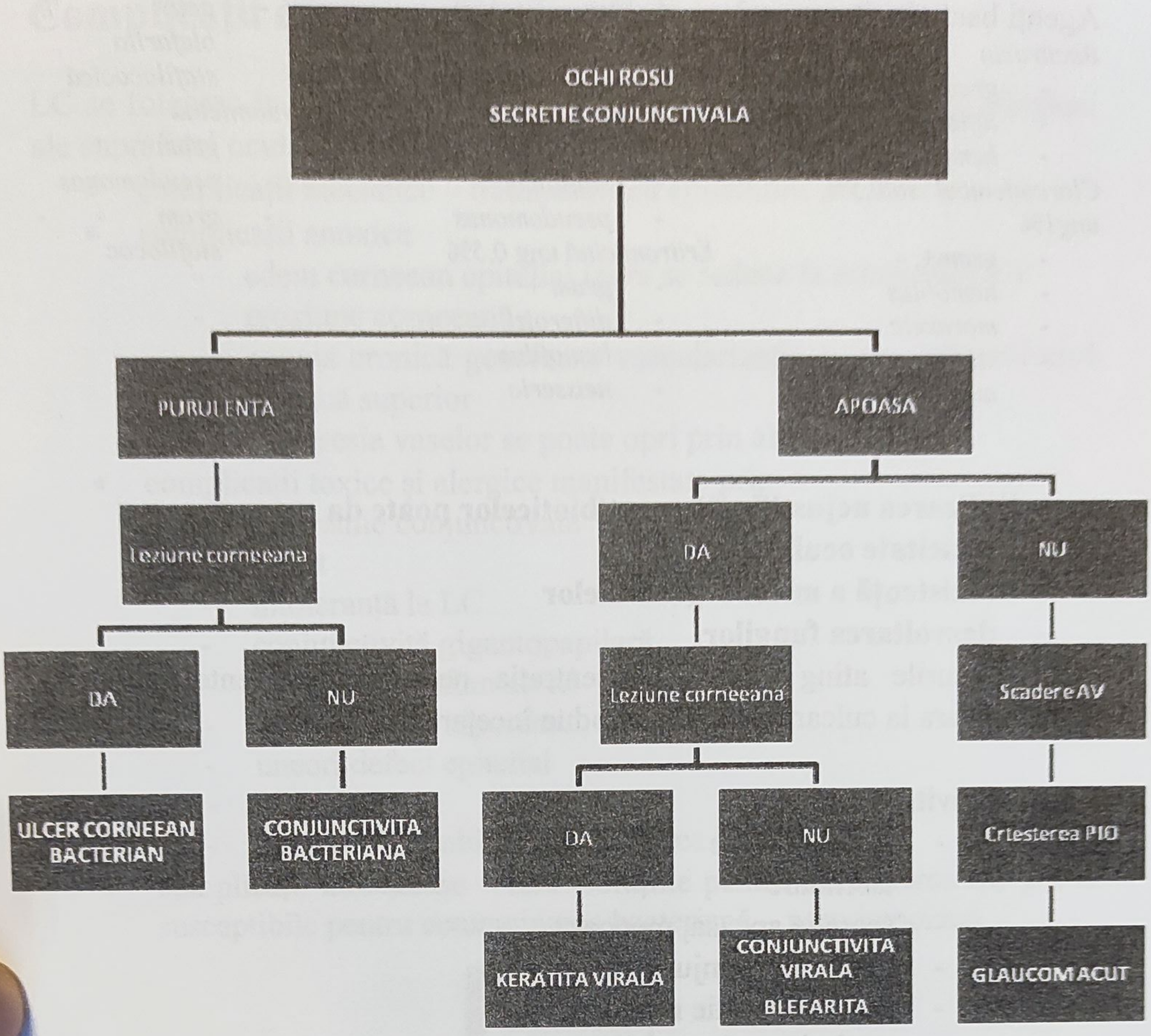

Conjunctivita acută poate fi

- bacteriană – stafilococ aureus, streptococ pneumonie, hemofilus influenzae, sreptococ betahemolitic, moraxella
- virală – adenovirus, herpes simplex
- alergică

Conjunctivita acuta bacteriană:

- secreţie purulentă cu aglutinarea cililor
- necesită coloraţie gram şi cultură
- evitarea răspândirii infecţiei
- igienă personală riguroasă medic, pacient

Tratament:

- antibiotice topice de 4 x pe zi pentru infecţii simple, mai des pentru infecţii severe

Agenţi bacterieni

Bacitracin
- *gram +*
- *difteroizi*
- *hemofilus*

Cloramfenicol sol0,5%, ung1%
- *gram+, -*
- *hemofilus*
- *moraxela*
- *stafilococ auriu*
- *streptococi B*
- *difteroizi*

Ciprofloxacin – streptococ

Ciloxan
- *stafilococ*
- *pseudomonas*

Eritromicină ung 0,5%
- *gram +*
- *difteroizi*
- *hemofilus*
- *neisseria*
- *activ în blefarita stafilococică*

Gentamicină
- *gram + - pseudomonas*
- *gram - - stafilococ*

Utilizarea nejustificată a antibioticelor poate da
- **toxicitate oculară**
- **rezistență a microorganismelor**
- **dezvoltarea fungilor.**

Picăturile ating repede concentrația necesară, unguentele trebuie folosite seara la culcare pentru că produc începerea vederii

Conjunctivita acută virală
- arsuri oculare
- lăcrimare
- secreție apoasă, mucoasă
- hiperemie conjunctivală
- limfadenopatie regională
- evoluție favorabilă fără complicații cu excepția keratoconjuncvtivitei epidemice cu adenovirus tip 8
- sunt foarte contagioase

Tratament:
- respectarea regulilor de igienă pentru pacient şi familie
- antihistaminice, decongestive local
- la nevoie unguent antibiotic pentru a combate suprainfecţia

Conjunctivita alergică
- prurit marcat
- secreție apoasă
- chemozis marcat uni, bilateral

Tratament – decongestive, antihistaminice, steroizi topici – benefic, dar discutabil

Complicații corneene ale lentilelor de contact

LC se folosesc în corecția viciilor de refracție sau pentru anumite afecțiuni ale suprafeței oculare și pot produce:

- complicații mecanice – traumatizarea epiteliului
- complicații anoxice
  - edem corneean epitelial (care se reduce la scoaterea LC)
  - eroziune corneeană
  - anoxia cronică generează vascularizație corneeană periferică limbică superior
  - progresia vaselor se poate opri prin abandonarea LC
- complicații toxice și alergice manifestate prin
  - hiperemie conjunctivală
  - prurit
  - intoleranță la LC
  - conjunctivită gigantopapilară
  - complicații inflamatorii
  - debut acut cu hiperemie, durere
  - uneori defect epitelial
  - hipopion
  - răspuns favorabil la abandonarea LC
- complicații infecțioase – rare (soluțiile pentru întreținerea LC pot fi susceptibile pentru contaminarea bacteriană – pseudomonas)

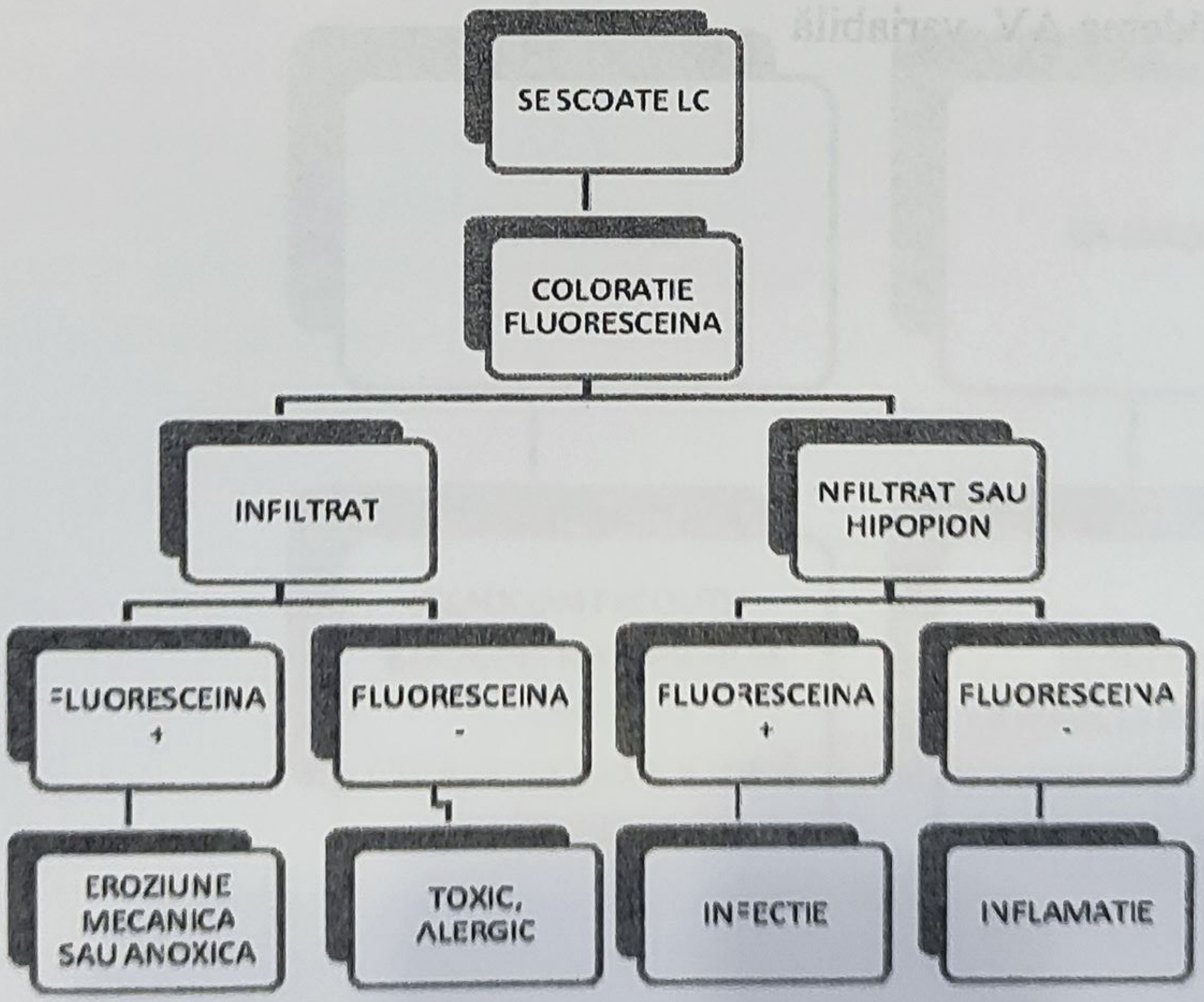

Tratamentul complicaţiilor:

- la un purtător de LC orice infiltrat corneean trebuie considerat potenţial infectat cu pseudomonas şi se vor face:
  - culturi
  - tratamentul eroziunii corneene local cu antibiotic
  - evitarea purtării LC până la vindecare
  - lacrimi artificiale la nevoie
- îndepărtarea lentilelor de contact şi apoi modificarea timpului de purtare, găsirea lentilelor de contact potrivite ca măsură şi modificarea metodelor de sterilizare.

Irita – Iridociclita

Este tipul cel mai frecvent de uveită întâlnită în serviciile oftalmologice de urgenţă.

Irita poate fi:

- primară – cauze multiple infecţios inflamatorii locale, generale, exo, endogene; deseori cauza etiopatogenică nu se depistează, şi atunci tratamentul efectuat va fi simptomatic ceea ce dă posibilitatea de recidivă
- secundară – acompaniază leziunile corneene

Subiectiv:

- durere unilaterală
- fotofobie
- scăderea AV variabilă

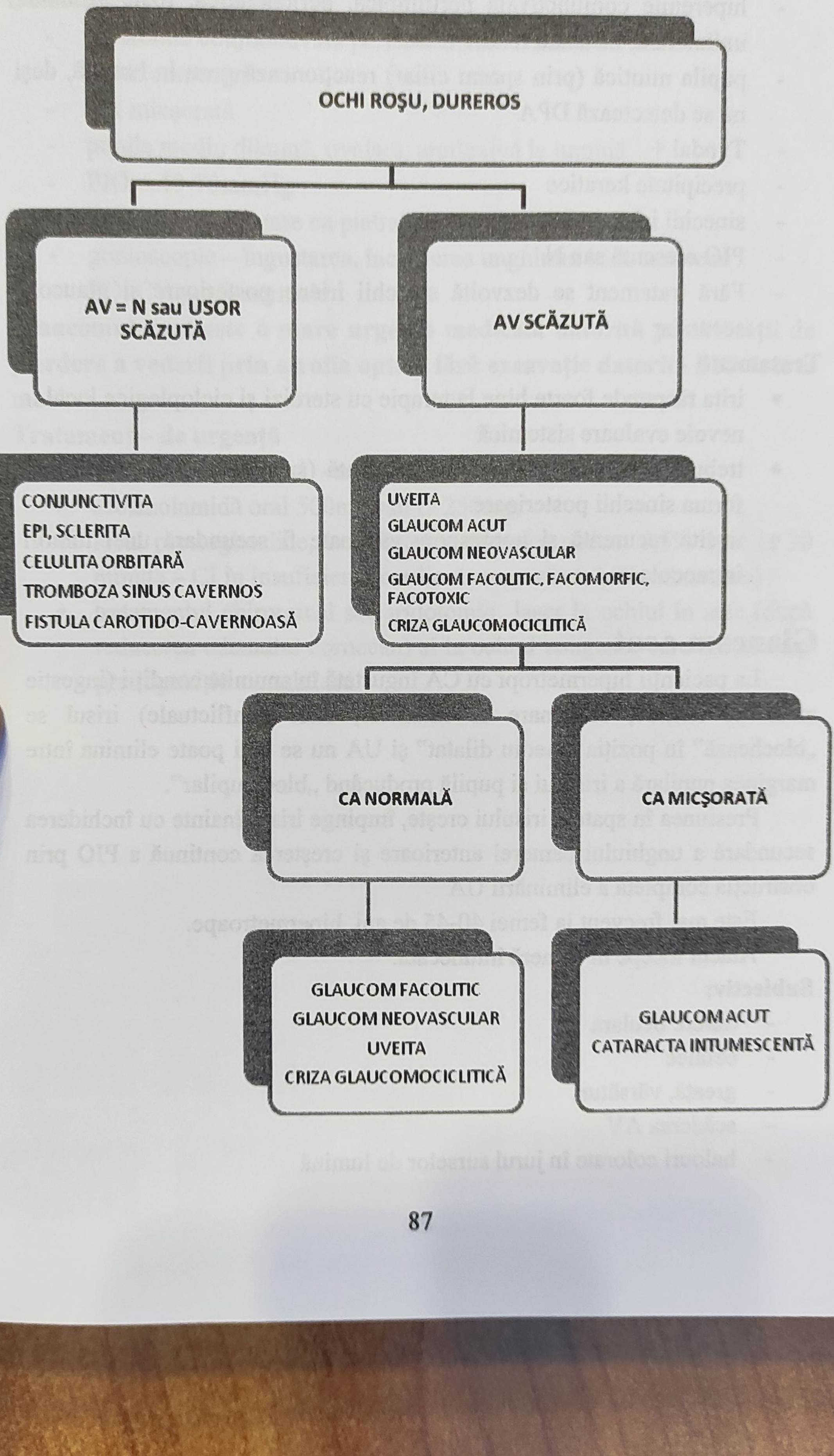
OCHI ROŞU, DUREROS
AV = N sau USOR SCĂZUTĂ
AV SCĂZUTĂ
CONJUNCTIVITA
EPI, SCLERITA
CELULITA ORBITARĂ
TROMBOZA SINUS CAVERNOS
FISTULA CAROTIDO-CAVERNOASĂ
UVEITA
GLAUCOM ACUT
GLAUCOM NEOVASCULAR
GLAUCOM FACOLITIC, FACOMORFIC, FACOTOXIC
CRIZA GLAUCOMOCICLITICĂ
CA NORMALĂ
CA MICŞORATĂ
GLAUCOM FACOLITIC
GLAUCOM NEOVASCULAR
UVEITA
CRIZA GLAUCOMOCICLITICĂ
GLAUCOM ACUT
CATARACTA INTUMESCENTĂ

Obiectiv:

- hiperemie conjunctivală perilimbică, pericheratică, roşie violacee, unilaterală, instalată relativ brusc
- pupila miotică (prin spasm ciliar) reacţionează greu la lumină, deşi nu se detectează DPA
- Tyndal +
- precipitate keratice
- sinechii iriene posterioare
- PIO crescută sau N
- Fără tratament se dezvoltă sinechii iriene posterioare şi glaucom secundar

Tratament

- irita răspunde foarte bine la terapie cu steroizi şi cicloplegice local la nevoie evaluare sistemică
- trebuie verificată dacă pupila se dilată (sub atropină) altfel se pot forma sinechii posterioare
- uveita recurentă şi nonresponsivă poate fi sceundară unei tumori intraoculare

Glaucom acut

La pacienţii hipermetropi cu CA îngustată în anumite condiţii (ingestie mare de lichide, staţionare la întuneric, stări conflictuale) irisul se „blochează" în poziţia „mediu dilatat" şi UA nu se mai poate elimina între marginea pupilară a irisului şi pupilă producând „bloc pupilar".

Presiunea în spatele irisului creşte, împinge irisul înainte cu închiderea secundară a unghiului camerei anterioare şi creşterea continuă a PIO prin obstrucţia completă a eliminării UA

Este mai frecvent la femei 40-45 de ani, hipermetroape.

Atacul începe în cameră întunecată.

Subiectiv:

- durere oculară
- cefalee
- greaţă, vărsături
- scăderea AV
- halouri colorate în jurul surselor de lumină

Pot exista în antecedente episoade similare de intensitate variabilă.

Obiectiv:

- hiperemie conjunctivală pericheratică, difuză
- edem corneean
- CA micşorată
- pupila mediu dilatată, ovalară, areflexivă la lumină
- PIO = 40-70mmHg
- la palpare ochi „tare ca piatra”
- gonioscopie – îngustarea, închiderea unghiului iridocorneean
- FO, CV pot fi normale

Glaucomul acut este o mare urgentă medicală datorită posibilității de pierdere a vederii prin atrofie optică fără excavație datorită PIO foarte mari.

Tratament – de urgență

- agenți hiperosmotici - manitol intravenos, glicerol oral
- acetazolamidă oral 500mg sau iv 250mg,
- local prostaglandine, betablocante (timolol maleat 0,5% 1pic la 30 minute – CI în insuficiența cardiacă congestivă, boli pulmonare)
- tratamentul chirurgical sau iridotomie laser la ochiul în atac (după reducerea edemului corneean) şi la ochiul congener care are aceeaşi predispoziție a unghiului.

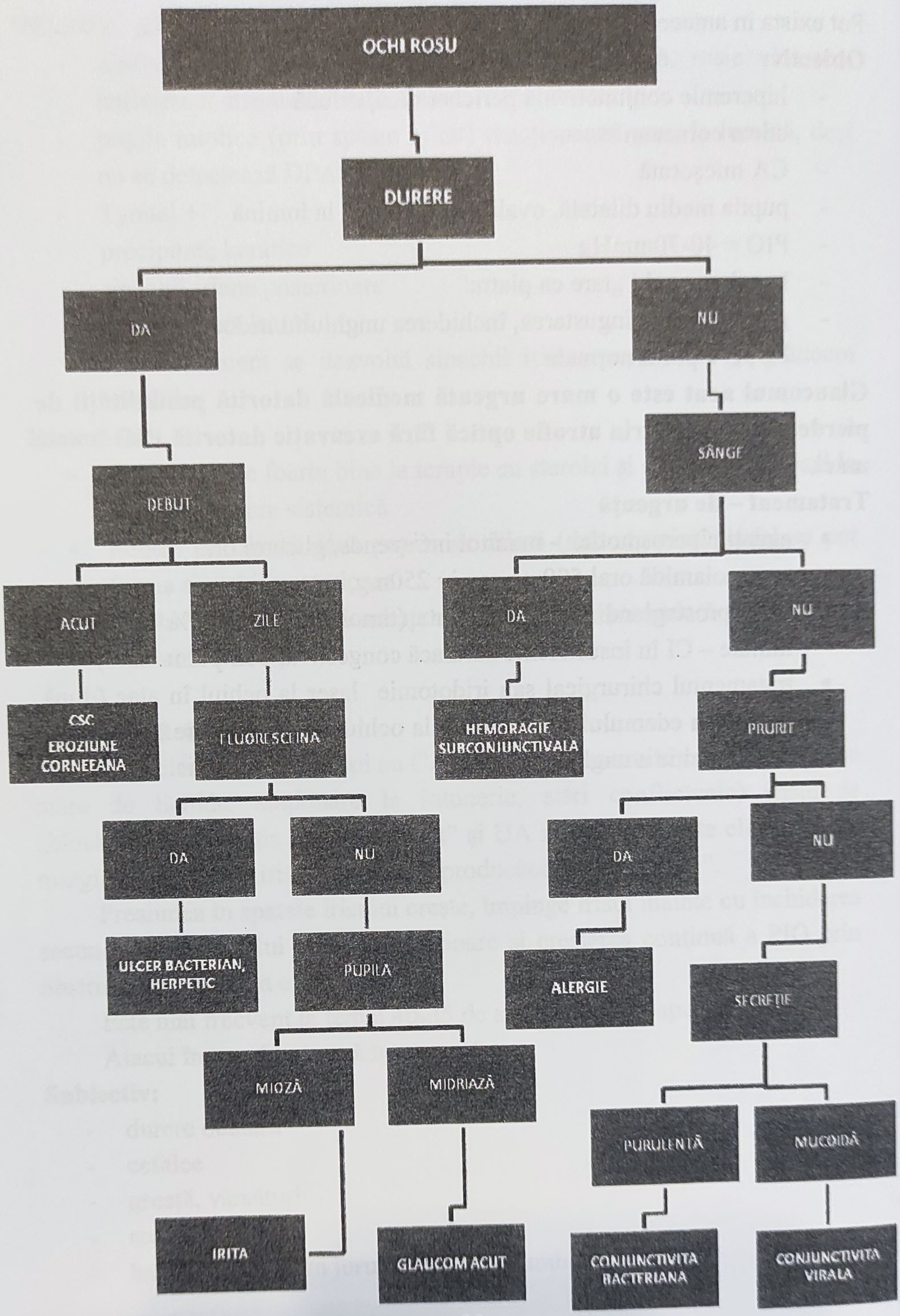
OCHI ROSU
DURERE
DA
NU
DEBUT
SÂNGE
ACUT
ZILE
DA
NU
CSC
EROZIUNE
CORNEEANA
FLUORESCEINA
HEMORAGIE
SUBCONJUNCTIVALA
PRURIT
DA
NU
DA
NU
ULCER BACTERIAN,
HERPETIC
PUPILA
ALERGIE
SECRETIE
MIOZĂ
MIDRIAZĂ
PURULENTĂ
MUCOIDĂ
IRITA
GLAUCOM ACUT
CONJUNCTIVITA
BACTERIANA
CONJUNCTIVITA
VIRALA

Glaucom absolut dureros

- Este ultimul stadiu de evoluţie al unui glaucom.
- Vederea este pierdută de un timp variabil, cu pierderea percepţiei luminoase şi cu durere oculară foarte intensă.
- Obiectiv se constată congestia oculară intensă cu aspect de „cap de meduză", edem corneean total, bulos, pupila areflexivă. Cristalinul are reflex brun-verzui datorită cataractei asociate. Dacă FO se poate examina, papila are excavaţie totală cu atrofie optică.

Forme de glaucom apărute în evoluţia cataractei

Glaucom facolitic

- este produs de o cataractă în stadiul de hipermaturitate când capsula cristalinului se fisurează şi permite trecerea proteinelor cristaliniene în umorul apos, determinând o reacţie inflamatorie cu congestie oculară şi creşterea tensiunii intraocular
- subiectiv durerea oculară este foarte intensă asociată cu AV redusă cu scăderea progresivă a vederii.
- obiectiv este congestie perikeratică cu edem epitelial şi precipitate corneene, camera anterioară normală, opacităţi cristaliniene totale cu aspect brun.
- este necesară extragerea chirurgicală a cristalinului după hipotonizare oculară.

Glaucom prin cristalin intumescent

- are o simptomatologie asemănătoare glaucomului cu unghi închis, dar scăderea vederii nu este brutală, ci veche şi instalată progresiv paralel cu evoluţia cataractei. Închiderea unghiului camerular se produce prin cristalinul intumescent, care împinge anterior irisul.
- globul ocular este hiperton, camera anterioară mică, pupila în midriază areflexivă, cristalinul cataractat alb sidefiu.
- tratamentul urgent este de extracţie a cristalinului după hipotonizare oculară.

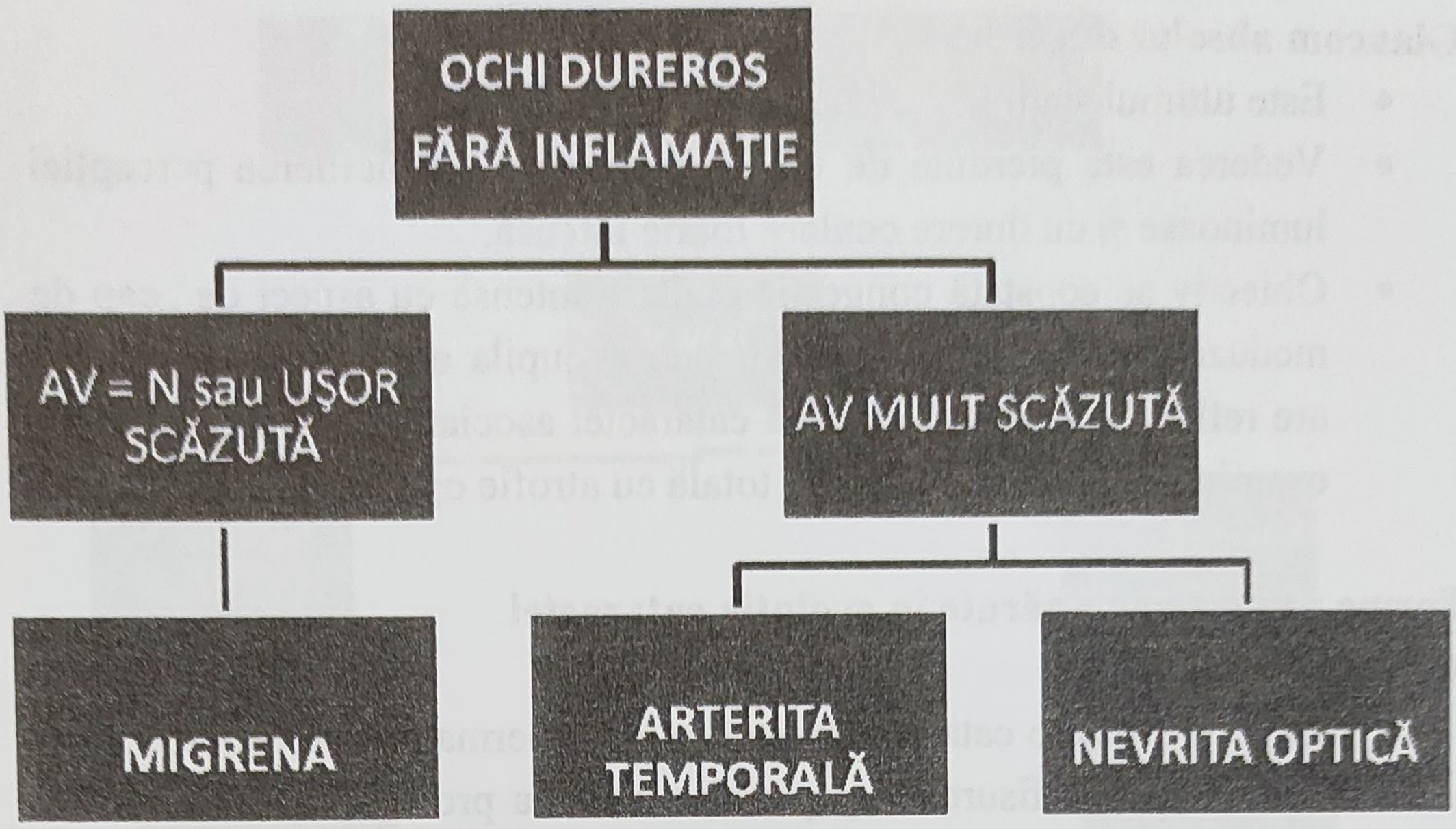

OCHI ROȘU ACUT DURER0S BILATERAL

Cauze corneene:

- ***arsuri chimice cu acizi, baze***
- ***purtarea LC***
- ***ochi uscat***
- ***reacție alergică***
- ***boală oculară tiroidiană***
- ***fistulă carotido-cavernoasă***

Boala oculară tiroidiană

- produce exoftalmie cu expunere corneeană și scăderea secundară a AV.
- ocular chemozis sever și diplopie, retracție palpebrală, scăderea AV și ochi roșu dureros bilateral, proeminența vaselor episclerale și simptome generale.
- necesită tratament steroidian iv metilprednisolon.

Fistula carotidocavernoasă – între carotida internă și sinusul cavernos se manifestă prin:

- edem conjunctival bilateral
- exoftalmie pulsatilă uni, bilateral
- se poate produce spontan, prin arterioscleroză la vârstnici sau secundar traumei la tineri
- necesită imediat control neurochirurgical

OCHI ROŞU, ACUT, NEDURERO S, UNILATERAL

Cauze:

- ***conjunctivite***
- ***hemoragie subconjunctivală***
- ***episclerite***
- ***reacţie alergică***

Conjunctivitele

- prezintă secreţie purulentă sau apoasă
- necesită tratament eficient în funcţie de forma clinică

Hemoragie conjunctivală

- spontană, legată de manevra Valsalva, HTA
- trebuie verificat existenţa sau nu a unui traumatism ocular
- rezorbţie spontană
- se poate înrăutăţi înainte de a se ameliora
- nu necesită tratament

Episclerita

- hiperemia conjunctivală este localizată, rar difuză
- tratament antiinflamator nesteroidian, steroidian

OCHI ROŞU, ACUT, NEDURERO S, BILATERAL

Cauze:

- ***conjunctivita***
- ***blefarita***
- ***reacţie alergică***
- ***boală oculară tiroidiană***

Conjunctivita – secreţie bilaterală

Blefarita

- afecţiune oculară frecventă care poate conduce la iritaţie oculară bilaterală
- margini palpebrale îngroşate, eritematoase cu scuame, cruste
- necesită igiena pleoapelor, antiinflamatorii

ORBITA

Marieta Dumitrache

Orbita osoasă este formată din: osul frontal, sfenoid, maxilar, zigomatic, palatin, etmoid şi lacrimal.

Cavitatea orbitară conţine: globul ocular, muşchii extraoculari, nervul optic, nervi cranieni, vase, glanda lacrimală (orbitară).

Septul orbitar porneşte din marginea orbitei şi separă structurile orbitare profunde de cele anterioare, septul este cel în spatele căruia se extinde şi se instalează celulita orbitară.

Infecţia şi inflamaţia orbitară poate fi localizată în faţa septului orbitar şi atunci este CELULITA PRESEPTALĂ sau se poate extinde în spatele septului orbitar şi atunci este CELULITA ORBITARĂ – POSTSEPTALĂ.

Istoricul bolnavului poate evidenţia:

Antecedente personale

- maladie Graves
- infecţii sinusale
- tumori
- traumatisme
- iradieri
- antecedente familiale – tumori orbitare

Se suspectează o **afecţiune orbitară de urgenţă** când există

- **durere**
- **exoftalmie**
- **deplasarea globului**
- **edem palpebral**
- **diminuarea motilităţii oculare**
- **semne oculare asociate**

DUREREA orbitară poate fi dată de:

- Infecţii
  - celulita preseptală – eritem şi edem palpebral
  - celulita orbitară – eritem şi edem palpebral, asociat cu chemozis, exoftalmie, tulburări de motilitate, scăderea vederii
  - infecţii respiratorii superioare
- Inflamaţii
  - sclerită posterioară – dureri orbitare severe iradiind spre tâmplă, exoftalmie moderată, roşeaţă, efuzie coroidiană localizată
  - pseudotumori – exoftalmie, tulburări de motilitate, eritem şi edem de pleoapă
- Ischemie
  - fistulă carotido-cavernoasă – ischemie oculară, glaucom, tulburări de motilitate, scăderea vederii

- Tumori orbitare la adulţi
  - hemangiom cavernos
  - limfom
  - gliom de nerv optic
  - meningiom
  - tumoră malignă de glandă lacrimală
  - carcinom de nazofaringe
  - metastaze
- Tumori orbitare la copil
  - rabdomiosarcom cu progresie rapidă
  - neuroblastom metastatic înainte de 4 ani
  - sarcom granulocitic înainte de 7 ani
  - sarcom Ewing 10-25 ani
  - limfom Burkit
  - gliom de nerv optic

Progresia durerii poate fi:

- zile, săptămâni în: celulită, abces orbitar, subperiostic, vasculită, pseudotumori, limfangiom, carcinom
- luni, ani
  - tumori cu diplopie şi durere mică sau absentă
  - oftalmopatie tiroidiană cu eritem cu edem palpebral, lăcrimare, diplopie, jenă oculară mai ales la privirea în sus
  - varice orbitare cu edem palpebral recidivat, exoftalmie accentuată la manevra Valsalva, durere brutală, greaţă, exoftalmie în hemoragie orbitară secundară

PROPTOZA sau EXOFTALMIA (de urgenţă)

Pseudoexoftalmie

- paralizii oculomotorii
- enoftalmie contralaterală

Exoftalmie unilaterală – asimetrie mai mare de 2mm

- Adult
- oftalmopatie tiroidiană
- pseudotumori
- fistulă carotido-cavernoasă
- tromboză de sinus cavernos
- Copil
- celulita orbitară

Exoftalmie bilaterală

- Adult

- oftalmopatie tiroidiană
- tromboză de sinus cavernos
- fitulă carotido-cavernoasă
- vasculită – granulomatoza Wegener
- limfom, metastază

• Copil
- neuroblastom
- pseudotumori
- leucemie

Exoftalmie recidivantă
- varice orbitare (exacerbată la proba Valsalva)
- limfangiom
- pseudotumori
- mucocel infectat
- ruptură de chist dermoid cu reacție granulomatoasă

Exoftalmie pulsatilă
• fără sufluri
  - metastaze vasculare orbitare
  - traumatisme
• cu sau fără sufluri
  - fistulă carotido-cavernoasă
  - mucocel de sinus frontal

MODIFICĂRI PERIORBITARE
- vase în tirbuşon – fistulă carotidocavernoasă, pseudotumori, abces orbitar
- pete – hemangiom capilar
- masă de culoare somon pe conjunctiva superioară, limfom, sau galbenă în partea externă a conjunctivei – dermolipom
- pleoapa în formă de S – neurofibrom
- echimoză bilaterală – neuroblastom, sarcom granulocitar
- modificări ale pleoapelor – oftalmopatie tiroidiană
- mobilitate parţială a ochiului – afecţiune tiroidiană, metastaze, miozită, tumoră orbitară, celulită orbitară
- imobilitate totală a ochiului – metastaze, celulită orbitară, tromboză venoasă
- asimetrie facială – neurofibromatoză, displazie fibroasă

SEMNE OCULARE ASOCIATE
- uveită anterioară – sclerită, sarcoidoză, pseudotumori la copil

B.C.U. „M. EMINESCU" IAŞI

- uveită posterioară – sarcoidoză, sarcom cu celule reticulate
- displazie de nerv optic
- pliuri coroidiene – oftalmopatie Basedow, edem papilar, hipotonie oculară, tumori orbitare
- indentaţie a ochiului – tumori orbitare

SEMNE RADIOLOGICE

- calcificări oculare – retinoblastom, atrofie oculară, retinopatie de prematuritate, osteom coroidian
- calcificări orbitare – meningiom cu hiperostoză şi distrucţie osoasă, hemangiom, varice, tumori maligne ale glandei lacrimale, chist dermoid
- distrucţii osoase, scleroze, calcificări de fosă lacrimală – tumori epiteliale, histiocitom şi metastaze
- leziuni osteoblastice metastaze de la tumori de prostată, plămân
- lărgirea canalului optic – gliom sau meningiom de nerv optic, retinoblastom invaziv, granulom de nerv optic, anevrism de arteră oftalmică
- îngroşarea muşchilor oculomotori – oftalmopatie tiroidiană, (tendoanele nu sunt atinse), miozită (pseudotumori), fistulă arterio-venoasă, metastaze
- îngroşare scleralâ – sclerită, pseudotumori

SEMNE ECOGRAFICE

- transmisie bună – tumori chistice, angiomatoase (dermoid, hemangim cavernos, mucocel, limfangiom)
- transmisie scăzută – tumori solide şi infiltrate (meningiom, gliom, neurofibrom, metastaze, pseudotumori)
- ecouri interne – leziuni chistice, limfom
- ecouri interne mari – tumori hemangiomatoase
- margini regulate – chiste, tumori solide
- margini neregulate – tumori infiltrate, hemangiomatoase
- îngroşarea nervului optic – tumori de nerv optic
- îngroşarea muşchilor oculomotori – oftalmopatie tiroidiană, miozită, fistulă arteriovenoasă, metastaze

EXAMENE BIOLOGICE

- antigen carcinoembrionar (ACE) mai mare de 5ng/ml evocă o metastază de la plămân, colon, ficat, pancreas, prostată
- funcţia tiroidiană – T3, T4

- acid vanilmandelic în urină crescut în caz de neuroblastom, metastază la copil

INFECȚII ORBITARE ȘI PERIORBITARE LA COPIL ȘI ADULT

Majoritatea infecţiilor orbitare (75%) au un factor predispozant: sinuzite acute, cronice, infecţii de căi respiratorii superioare, infecţii dermatologice localizate, şalazion, orjelet, dacriocistită, impetigo, traumatisme, infecţii dentare şi odontogene, infecţii postchirurgicale.
Agenţii microbieni mai frecvent implicaţi în producerea infecţiilor orbitare – celulita preseptală şi orbitară sunt:

- **Stafilococus aureus – germene responsabil pentru celulita preseptală în prezența traumatismelor**
- **Streptococus piogenes sau pneumoniae în infecții orbitare asociate cu traumatisme**
- **La bătrâni infecțiile orbitare sunt produse de stafilococ sau streptococ**
- Haemofilus influenzae la copii sub 5 ani cu infecţii recente ale tractului respirator superior. **Hemofilus influenzae B este cauza cea mai frecventă a celulitei bacteriene la copil.** Necesită tratament rapid cu Cefuroxim pentru a evita bacteriemia cu complicaţii secundare: meningita, pneumonia
- Moraxela
- Bacteroides species – germeni anaerobi
- Agenţi virali (când este erupție herpes zooster)

În celulita orbitară sunt implicaţi:

- Pseudomonas aeruginosa
- Escherichia colli
- Streptococus pneumoniae
- Fungi din grupul phytomicete (Mucor, Rhizopus)

Celulita preseptală

Este inflamaţia orbitei anterior de septul orbitar interesând țesutul subcutanat al pleoapelor şi este în general produsă de stafilococ.
Diagnosticul clinic al celulitei preseptale:

- uni sau bilaterală
- edem şi eritem palpebral periocular
- închiderea fisurii palpebrale
- creşterea temperaturii locale
- durere şi tensiune oculară minimă

- mişcările oculare sunt nedureroase
- **nu prezintă protruzie oculară**
- febră uneori prezentă (mai scăzută ca în celulita orbitară)

Celulita preseptală NU prezintă

- **durere oculară**
- **durere la mişcările globului ocular**
- **exoftalmie**

Dacă aceste semne sunt prezente, diagnosticul este de celulită orbitară.

Tratamentul celulitei preseptale se instituie imediat şi nu se aşteaptă rezultatul probelor diagnostice care pot fi corelate ulterior.

În celulita preseptală se pot administra antibiotice oral ambulator la copii şi adulţi cu infecţie localizată

- Cefaclor 40mg/kg/zi la 8 ore
- Augmentin 40mg/kg/zi la 8 ore la copil sau 250-500mg la 8 ore la adult
- Flucloxacilină 500mg la 6 ore asociată cu Metronidazol la 8 ore timp de 1 săptămână
- Trimetoprim sulfametoxazol 8mg/kgc pe zi şi 40 mg/kgc/zi în două prize la copii sau 160 mg timetoprim şi 800 mg sulfametoxazol în 2 prize pentru adulţi.
- În caz de alergii, eritromicină 30-50 mg/kgc/zi în 4 prize la copii, 250-500mg la 6 ore la adulţi

Celulita orbitară (postseptală)

Este procesul infecţios inflamator orbitar profund, în spatele septului orbitar, când pe lângă exoftalmie se instalează şi chemozisul conjunctival şi diminuarea motilităţii oculare asociate cu febră, hiperleucocitoză, rinoree.

Diagnosticul clinic al celulitei orbitare:

- tumefacţie şi roşeaţa pleoapei şi a ţesuturilor periorbitale
- chemozis conjunctival
- exoftalmie
- limitarea mişcărilor globului ocular
- durere orbitară accentuată la mişcările oculare
- oftalmoplegie externă sau internă de grad variabil
- RFM direct lent (defect pupilar aferent – DPA)
- scăderea vederii până la FPL prin nevrită optică, keratopatie de expunere
- creşterea PIO (exogenă)
- semne generale – febră, astenie, cefalee

Celulita este mai frecventă la copil şi porneşte frecvent de la o sinuzită posterioară pentru că peretele sinusal etmoidian şi sfenoidal este subțire şi face posibilă diseminarea infecției.
Celulita are caracter acut, formele subacute fiind întreținute de utilizarea antibioticelor neadecvate.
75% din pacienții cu patologie infecțioasă orbitară acută au celulită preseptală, 25% au celulită orbitară, abces subperiostic, abces orbital, tromboză de sinus cavernos

Diagnosticul diferențial clinic între celulita preseptală şi orbitară

Semne, simptome	Celulita preseptală	Celulita orbitară
Exoftalmie	Absentă	Prezentă
Motilitate	Normal	Redusă
Durere orbitară	Absentă	Prezentă
AV	Normal	Scăzută
Febră	Absentă	Prezentă
Edem palpebral	Lejer, important(+)	Important+++
Chemozis	Absent	Important+++
Hiperleucoză	Absentă sau moderată	Importantă+++
Vârstă medie	2 ani	7-9 ani

Pacienții cu infecție invazivă produsă de grupul Phytomicete (Mucor, Rhizopus) dezvoltă o celulită rapid progresivă asociată cu tromboză de sinus cavernos la pacienții diabetici, imunocompromişi, la cei cu acidoză metabolică în insuficiență renală, ciroză, leucemie, limfom.
Celulita prin phytomicete se manifestă:
Subiectiv:
- congestie sinusală
- rinită
- durere orbitală şi facială

Obiectiv
- exoftalmie
- oftalmoplegie
- scăderea AV

Abces subperiostic se manifestă prin:
- sensibilitate la palpare între maginea orbitară şi globul ocular

- limitarea mişcărilor extraoculare la un grup de muşchi cu glob ocular ce priveşte de partea opusă faţă de localizarea intraorbitară a abcesului

Abces orbitar se poate asemăna cu celulita orbitară şi este

- localizat la nivelul structurilor postseptale
- modificările oftalmologice cu congestie venoasă şi edem al discului optic sunt mai importante decât în celulita orbitară
- puroiul se poate extinde spre pleoapă, conjunctivă
- exoftalmia este importantă

Pentru a evalua tipul infecţiei orbitare trebuie notat că:

- celulita orbitară poate evolua cu edem, scăderea AV şi modificarea motilităţii oculare
- febra este absentă în 24% din pacienţi cu infecţii orbitare pre şi postseptale
- cel mai frecvent afecţiunile sunt unilaterale
- la copii sunt necesare hemoculturi
- culturile din aspiratul palpebral şi secreţia oculară (conjunctivală) NU se corelează cu hemoculturile şi nu sunt utile decât dacă există o sursă clară de infecţie cutanată
- CT orbitar este necesar pentru localizarea abceselor subperiostale, orbitare (identifică în 80% din cazuri)

Diagnosticul infecţiilor oculare este major CLINIC

Tratamentul celulitei orbitare la copil şi adult se face de urgenţă cu bolnav spitalizat, cu antibiotice parenteral

➢ La copii
- peniciline cu spectru larg
- amoxicilină – acid clavulanic
- carbenicilină
- nafcilină 100-150 mg/kgc/zi
- vancomicină în 2-3 prize asociat cu ceftazidim 30mg/kgc/zi la 8 ore (maxim 6g pe zi)

➢ La adulţi
- ceftazidim 1-2g la 8 ore
- gentamicină 1,75mg/kg doză de atac, 1mg/kg la 12 ore asociată cu o penicilină cu spectru larg 1-2g la 6 ore
- ceftazidim asociat cu metronidazol 500mg la 8 ore sau clindamicin 300mg la 6 ore – în infecţii cu anaerobi

• Tratamentul cu antibiotice intravenos trebuie efectuat timp de 10 zile.

- Dacă infecţia este secundară unei sinuzite, tratamentul va dura 2-3 săptămâni.
- La copii sub 5 ani la care se presupune că sinuzita este sursa infecţiei, se va opta pentru antibiotice pentru gram pozitivi şi haemofilus influenzae (până la obţinerea rezultatului de la culturi), cefalosporine generaţia III

- Cefuroxim 75-100mg/kgc/zi la 8 ore sau Cefotaxim + Metronidazol
- La pacienţi alergici : Vancomicină 40mg/kgc/zi la 6 ore sau Clindamicin + Cloramfenicol

- Unii autori recomandă şi acoperire anaerobă (inclusiv bacteroides, S. Millieri) cu:

- Nafcilina – 150mg/kgc/zi
- Cloramfenicol 50-150mg/kgc/zi la 6 ore, la jumătate la nou născut

ORICE SEMN de agravare a infecţiei orbitare necesită INTERNARE şi TRATAMENT ANTIBIOTIC INTRAVENOS la nevoie explorare chirurgicală şi drenaj dacă simptomele nu se ameliorează.

Tromboza de sinus cavernos

Este dată de o flebită a venelor care drenează de la faţă, sinusuri, urechi, faringe. Poate fi o sechelă a unei celulite orbitare.

- exoftalmie iniţial unilaterală cu caracter infecţios inflamator, violacee urmată de
- exoftalmie bilaterală, pe al doilea ochi cu aspect alb gelatinos cu evoluţie rapidă progresivă însoţită de
- pareză de nerv III, IV, VI, ramura oftalmică a V
- este greu de diferenţiat de celulita orbitară până când infecţia nu s-a extins în jurul sinusului cavernos
- **dilatarea venelor episclerale este (modificare clasică) primul semn de agravare al celulitei**
- angorjare venoasă
- mişcările oculare sunt limitate
- senzaţia corneeană dispare
- pupila fixă şi dilatată, fără RFM

Important pentru diagnostic este:

- TSC este complicaţia unei infecţii faciale sau sinusale
- se însoţeşte de diminuarea vederii asociată cu cefalee, greaţă, vărsătură, letargie, febră, frisoane şi alte semne de infecţie sistemică
- necesită administrarea precoce de antibiotice sistemic

Infecţia se produce prin diseminarea hematogenă de la un focar situat la distanţă sau prin extensie locală de la un focar din apropiere – gât, faţă, sinusuri paranazale, orbită

- este necesar CT scan de craniu, orbită şi consult competent precoce oftalmologic, neurologic, medicină internă

- TSC debutează ca o infecţie unilaterală care ajunge prin sinusul cavernos contralateral.

Tratamentul se instituie imediat, se efectuează hemoculturi şi se administrează antibiotice adecvate: Nafcilină + Cefalosporine de generaţia III

- Dacă se suspectează Stafilococ aureus meticilinrezistent se administrează vancomicină.
- La pacienţii cu alterarea stării generale (la care s-a exclus radiologic hemoragia intracraniană) se pot face anticoagulante cu heparină, (tratament controversat).

AFECŢIUNI INFLAMATORII ORBITARE LA COPIL ŞI ADULT

Pseudotumora orbitară este o inflamaţie idiopatică a orbitei, prezentă la copil în jurul vârstei de 3 ani, dar şi la adult şi se manifestă **clinic** prin:

- pleoapă roşie şi edemaţiată
- ptoză
- deformare în S a pleoapei superioare
- limitarea mişcărilor oculare
- durere orbitară
- exoftalmie
- chemozis conjunctival
- congestie vasculară
- reducerea sensibilităţii corneene

- La copil afecţiunea este unilaterală, la 1/3din pacienţi este bilaterală şi rar este asociată cu o afecţiune sistemică.
- La adult atingerea bilaterală este mai frecventă şi este asociată cu vasculită sistemică sau leziune limfoproliferativă.

Pseudotumora este prezentă în:

- Miozită prin atingerea muşchilor oculomotori
- Dacrioadenită
- Sclerotenonită
- Papilită
- Sindromul Tolosa Hunt în care inflamaţia apare la nivelul scizurii orbitare superioare şi a canalului optic antrenând o reducere a mişcărilor oculare şi a AV

CT arată îngroşarea muşchilor oculomotori:

- miozită asociată
- afectare tiroidiană (dar inserţiile musculare sunt normale)

- neoplazii (îngroşare musculară largă focalizată şi globulară

Ecografia în modul B în:

- sclerotenonită - edem capsulă Tenon
- miozită – îngroşarea muşchilor oculomotori

Biopsia arată infiltrare limfocitară a celulelor plasmatice şi eozinofile şi hiperplazie limfoidă dispusă în ţesut stromal fibros.

Tratamentul pseudotumorii constă în administrarea corticosteroizilor pe cale sistemică în doză iniţială 1-1,5mg/kgc fără a depăşi 60-80 mg Prednison pe zi, asociat cu administrarea steroizilor local.

- Formele acute răspund rapid la tratament, dar pot recidiva dacă steroizii sunt opriţi prea repede.
- Dacă simptomatologia nu se ameliorează rapid se va face biopsie. Dacă biopsia confirmă diagnosticul de pseudotumoră se va continua tratamentul cu corticosteroizi sau/şi Ciclofosfamidă.

AFECŢIUNI ISCHEMICE LA COPIL

Drepanocitoza în criză acută se manifestă prin:

- durere orbitară acută
- exoftalmie
- edem palpebral
- febră
- os orbitar infarctizat cu inflamaţie secundară

Trebuie diferenţiată de osteomielită cu abces subperiostic.

TUMORI MALIGNE LA COPIL

Rabdomiosarcom – tumoră orbitară malignă primitivă prezentă cel mai frecvent la copil cu evoluţie rapidă:

- localizată în porţiunea superonazală a orbitei şi deplasează rapid globul în jos şi în afară
- prezentă la naştere şi în primul deceniu
- extensia sinusală poate antrena sângerare
- biopsia evidenţiază celule fuziforme caracteristice
- tratamentul necesită iradiere locală 4500-6000 rad timp de 6 săptămâni asociat cu chimioterapie sistemică (Vincristină, Adriamicin, Ciclofosfamidă)
- extensia extraorbitară reduce supravieţuirea

Neuroblastom – tumoră metastatică orbitară la copil cel mai frecvent, cu punct de plecare medulosuprarenala sau zona retroperitoneală, gât, mediastin.

- prezentă la copil 18-36 luni până la 15 ani
- semne oftalmologice prezente în 20%
- semnul caracteristic: **echimoză periorbitară prin evoluţia rapidă** a tumorii care antrenează o necroză hemoragică
- sindrom Horner cu heterocromie prin atingerea ganglionului cervical simpatic
- opsoclonus – mişcări rapide ale ochilor în diferite direcţii neregulate

Limfom Burkitt - afecţiune endemică în Africa de Est, excepţional în alte teritorii, este

- prezentă la copii 3-15 ani, medie 7 ani
- exoftalmie, uni/bilaterală
- atingere a maxilarului, mandibulei şi viscerelor
- **progresie explozivă** cu dublarea de volum în **24 ore**

Gliom de nerv optic - survine la copil în primul deceniu de viaţă prezentând clinic:

- exoftalmie progresivă nedureroasă
- scăderea vederii
- anomalii pupilare
- edem papilar, atrofie optică
- strabism
- semne de HIC

Atingerea intracraniană poate prezenta;

- nistagmus
- cefalee
- vărsături

Tratamentul este discutabil:

- excizie chirurgicală dacă tumora are progresie rapidă
- radioterapie

AFECŢIUNI ORBITARE NETRAUMATICE LA ADULT

Afecţiunile orbitare ale adultului ca şi la copil au evoluţie variabilă şi pot fi asociate cu durere, exoftalmie, hemoragie, ele fiind următoarele

- Oftalmopatia tiroidiană

- Infecţii – asemănătoare cu cea a copilului
  - celulita preseptală
  - celulita orbitară
  - mucormicoza
  - aspergiloză
  - mucocel infectat
- Afecţiuni inflamatorii
  - pseudotumori orbitare
  - sindrom Tolosa Hunt
  - vasculite orbitare
    - periarterita nodoasă
    - granulomatoza Wegener
- Afecţiuni vasculare în afara vasculitelor
  - hemoragie orbitară spontană
  - varice orbitare
  - fistula carotido-cavernoasă
  - tromboza de sinus cavernos
- Tumori orbitare
  - dermoid
  - hemangiom cavernos
  - neurofibrom
  - neurinom
  - gliom de nerv optic
  - meningiom
  - metastaze
- Afecţiuni de glandă lacrimală
  - tumori
  - dacriocistită

Oftalmopatia tiroidiană

Este cauza cea mai frecventă de exoftalmie, uni sau bilaterală la adult, între 20-45 de ani mai frecvent la femei.

Poate apare la un pacient eutiroidian, hipertiroidian (slăbire, palpitaţii, tremurături, intoleranţă la căldură), hipotiroidian (modificări ale pielii).

Faza acută a oftalmopatiei tiroidiene poate dura luni, ani.

Semne oculoorbitare pot precede semnele generale şi sunt multiple şi variate:

- durerea NU este un semn precoce
- vederea poate fi afectată prin expunerea corneeană şi deshidratare (secundară retracţiei palpebrale şi exoftalmiei) sau prin compresia nervului optic dată de îngroşarea muşchilor în vârful orbitei
- decompensarea tardivă a corneei se poate complica cu ulceraţie şi perforare corneeană

- chemozis conjunctival sever
- congestie vasculară a conjunctivei în dreptul inserţiei muşchiului drept extern
- retracţie palpebrală
- exoftalmie variabilă (uni, bilaterală, progresivă, staţionară)
- anomalii de motilitate oculară pot simula miastenie (muşchiul drept inferior este primul afectat urmat de dreptul intern)
- diplopie prin paralizii de nervi cranieni

Tratamentul oftalmopatiei tiroidiene necesită:

- corecţie optică sau punct stenopeic
- lubrifianţi locali, lacrimi artificiale
- fâşii de bandă adezivă pentru a închide fanta palpebrală noaptea
- existenţa unui defect pupilar aferent indică compresia nervului optic şi trebuie evaluată şi tratată imediat. În prezenţa unei disfuncţii pupilare tratamentul se începe cu o doză crescută de steroizi parenteral – Metilprednisolon iv până la 1,5g în funcţie de greutate
- Prednison 80mg per os asociat cu Ranitidină (doze crescute de steroizi pot da HTA, ulcer peptic)

Tratamentul atingerilor oculare în afecţiuni tiroidiene (după Krohel GB, Stewart WB, Chavis RM)

Iritaţie oculară	**Diplopie, limitarea mişcărilor oculomotorii**	**Retracţia pleoapei şi exoftalmie**	**Keratopatie de expunere**		**Neuropatie**
Lubrefiante local Cameră umedă	Prismă Chirurgia muşchilor Oculomotori	Intervenţie pe ridicători sau mm Muller Tarsorafie laterală Keratoplastie Grefă de scleră, fascie	**Mică, medie** Lubrefianţi, cameră umedă Intervenţie pe mm Muller Tarsorafie externă, internă Cantoplastie grefă scleră, fascie	**Severă** Corticoizi şi steroizi sistemic Decompresie orbitară Chirurgie oculară Iradiere	Corticoizi, steroizi siatemic Decompresie orbitară Iradiere

PATOLOGIA INFECŢIOASĂ LA ADULT

Celulita preseptală şi orbitară a adultului are aceleaşi caractere clinice ca la copil.

Infecţiile fungice cu Rhizopus şi Mucor pot fi prezente la imunocompromişi şi taraţi şi se manifestă prin:

- celulita orbitară cu evoluţie rapidă a unei exoftalmii
- sindrom de vârf de orbită cu: oftalmoplegie, ptoză
- reducerea sensibilităţii corneene
- paralizie nervi cranieni
- scăderea AV
- febră, rinoree
- durere orbitară importantă
- leziuni necrotice prin infarctizare la nivelul palatului, mucoasa nazală
- tratamentul asociază excizia chirurgicală largă şi Amfotericină B local şi sistemic, uneori oxigen hiperbar

Aspergiloza este rară, survenind la pacienţi sănătoşi în climat cald şi umed. Ciupercile migrează spre orbită din sinusurile infestate, aspergiloza orbitară manifestându-se prin:

- exoftalmie
- durere severă persistentă
- pierderea vederii
- tratamentul asociază debridarea chirurgicală şi Amfotericina B iv, flucitozin şi sau Rifampicin
- mortalitatea este ridicată prin interesarea SNC

<u>VASCULITE ORBITARE LA ADULT</u>

Periarterita nodoasă se caracterizează prin inflamaţie polimorfă şi necroză a peretelui arterelor medii şi mari.

- mai frecventă la bărbaţi 20-40 ani
- orbitar se manifestă prin
  - dureri acute
  - exoftalmie
  - eritem palpebral
  - chemozis conjunctival
  - tulburări de motilitate oculară
- pot fi asociate: semne cardiovasculare, renale, gastrointestinale şi cutanate
- tratamentul se face cu corticoizi în doze mari sistemic

Granulomatoza Wegener este o degenerescenţă fibrinoidă a vaselor şi granulom necrozant al pereţilor vasculari interesând mucoasa sinusurilor, plămân, rinichi. Apare mai frecvent între 40-50 ani.
Manifestările orbitare sunt asemănătoare unei pseudotumori cu:

- exoftalmie
- edem palpebral
- dacriocistită
- diplopie
- scăderea AV
- cefalee
- ocular: sclerită, dilataţii ale venei centrale a retinei, edem papilar şi vasculită retiniană

Tratamentul se face cu: Ciclofosfamidă, Metotrexat, Clorambucil, Azatioprin cu rezultate variabile.

AFECŢIUNI VASCULARE

Varice orbitare sunt malformaţii venoase congenitale unilaterale localizate: conjunctival, pleoape, retină. O hemoragie spontană la nivelul varicelor poate produce

- exoftalmie acută, dureroasă sau exoftalmie intermitentă asociată cu proba Valsalva
- vărsături
- echimoză palpebrală
- chemozis
- tulburări de motilitate oculară
- cu sau fără pierderea vederii

Fistulă carotidocavernoasă este dată de comunicarea spontană sau traumatică între arteră şi venă la nivelul regiunei sinusului cavernos, este o afecţiune rară şi dramatică.
Forma spontană apare la femei la menopauză putând fi produsă din cauza unor malformaţii congenitale, anevrism, malformaţii arteriovenoase. Sunt prezente în arterioscleroză, afecţiuni de colagen.
Semnele clinice sunt:

- dilataţii ale vaselor conjunctivale
- exoftalmie uşoară
- suflu

Comunicarea traumatică se produce printr-o fistulă a arterei carotide interne şi sinusul cavernos.

Semnele clinice sunt:

- exoftalmie pulsatilă
- arterializarea vaselor episclerale şi conjunctivale
- vase în tirbuşon
- suflu
- limitarea motilităţii oculare
- creşterea PIO
- retinopatie venoasă de stază
- ocluzie hemoragică a VCR

Şunturile cu debit mic au simptomatologie redusă şi se rezolvă spontan în 60% din cazuri.

În cazurile cu scădere mare a AV, diplopie, angorjare vasculară a muşchilor oculomotori, suflu intens, cefalee, expunere corneană prin exoftalmie este necesară embolizare prin balon.

Tromboza de sinus cavernos

Semnele clinice sunt:

- exoftalmie bilaterală cu edem palpebral
- congestie vasculară retiniană
- leziuni de nervi cranieni III, IV, V, VI
- durere intensă
- cefalee, febră, tahicardie, vărsături, modificări ale stării mentale

Tratamentul necesită urgent antibiotice cu spectru larg în doze mari. Steroizii pot fi utili pentru reducerea inflamaţiei orbitare; folosirea anticoagulantelor şi a agenţilor antifibrinolitici este controversată.

TUMORI ORBITARE LA ADULT

Hemangiom cavernos

- tumoră orbitară primitivă, benignă cea mai frecventă la adult
- femei 30-50 ani
- se manifestă clinic prin exoftalmie lent progresivă
- deplasarea globului ocular
- este situată cel mai frecvent în conul musculotendinos putând produce
  - hipermetropie
  - pliuri coroidiene
  - compresia nervului optic
  - creşterea PIO.

Tumora este accesibilă ablaţiei chirurgicale. Radioterapia şi corticoizii sunt ineficace.

Hiperplazia limfoidă (afecţiune benignă localizată) şi **limfomul** (tumoră malignă unică sau multiplă)

- tumori care pot fi localizate pe glanda lacrimală, orbita anterioară, conjunctiva (masă galben somon)
- dacă sunt localizate posterior produc
    - exoftalmie progresivă indoloră
    - tulburare de motilitate oculară
    - scăderea AV.

Tratamentul se face prin iradiere: pentru forma benignă 1000-25000rad, pentru limfom 1500-3000rad şi chimioterapie.

Gliom de nerv optic este diagnosticat spre 15 ani. Glioamele la copil se comportă benign, la adulţi în absenţa neurofibromatozei sunt mai agresive, producând moarte într-un an. Semnele prezente sunt: exoftalmie, pierderea vederii, edem papilar.

Meningiom orbitar – poate surveni în craniu cu invazie orbitară secundară sau rar se dezvoltă din meningele nervului optic.

- mai frecvent la femei spre 40 de ani cu agravare în sarcină
- se manifestă prin
    - pierderea progresivă a vederii
    - exoftalmie progresivă
    - deficit de câmp vizual
    - atrofie optică
    - striuri retiniene
    - şunturi vasculare optociliare (+/-)

Tratamentul este chirurgical şi poate antrena pierderea de vedere.
Iradierea nu este eficace.

Tumori orbitare metastatice de la cancer sân la femei, plămân la bărbaţi. Tumorile renale, gastro-intestinale, prostată, melanom malign pot metastaza orbitar.
Semnele clinice de metastază orbitară sunt:

- masă palpabilă în orbită cu deplasarea globului
- efectul infiltraţiei tumorale cu diplopie, limitarea mişcărilor oculare
- atingeri de nervi cranieni
- reacţie inflamatorie orbitară acută, subacută cu durere, chemozis conjunctival, roşeaţă şi dezvoltarea rapidă a unei exoftalmii cu oftalmoplegie şi semne inflamatorii generale.

PLEOAPE

Alina Mihaela Ciocâlteu

INFECȚII BACTERIENE

Blefarita – forme acute

Blefarita reprezintă inflamația marginii libere a pleoapelor.
Este printre cele mai frecevente afecțiuni oculare întâlnite în populație și este mai des bilaterală.

Etiopatogenie

Blefarita acută ulcerativă este produsă de infecții bacteriene sau virale, mai rar fungice sau parazitare la nivelul marginii palpebrale, la originea cililor cu implicarea foliculilor și glandelor meibomiene.

Infecții bacteriene:	Infecții virale:	Infecții fungice	Infecții parazitare
Stafilococ auriu, stafilococ epidermidis	Herpes simplex	La imunodeprimați (Candida)	Demodex folliculorum
Propionibacterium acnes	Virus varicelo-zosterian		Pediculosis pubis
Corynebacterium, Moraxella	Molluscum contagiosum		

Blefarita acută nonulcerativă este datorată unei reacții alergice la nivelul marginii libere palpebrale.

- Dermatită atopică
- Blefaroconjunctivită alergică sezonieră
- Blefarită prin dermatită de contact

Simptome comune (ambelor tipuri de blefarită)

- prurit și arsuri pe marginea liberă a pleoapelor
- senzație de iritație a conjunctivei cu lăcrimare sau cu senzație de uscăciune oculară
- senzație de „nisip în ochi”, mai accentuată dimineața
- clipit frecvent
- fotofobie

Semne comune (ambelor tipuri de blefarită)

- hiperemia marginii libere a pleoapei, uneori și edem
- hiperemie conjunctivală periferică
- secreție vâscoasă

Semne specifice

Blefarita acută ulcerativă	*Blefarita acută neulcerativă*
- la nivelul bazei foliculilor se disting manşoane de fibrină sub forma unor scuame dure ce se extind de la baza de-a lungul cilului (caracteristice blefaritei stafilococice şi infecţiei cu Demodex) - crustele aderente se detaşează greu cu sângerea suprafeţei de pe care sunt îndepărtate - se dezvoltă mici pustule care se sparg producând fine ulceraţii marginale - se însoţesc de orjelete recurente - 50% cazuri se însoţesc de keratoconjunctivita sicca - la nivelul corneei (mai ales în varianta cu infecţie stafilococică), inferior pot apare eroziuni punctate epiteliale, infiltrate marginale, neovascularizaţie, panus, subţierea corneei - blefaritele ulcerative recurente produc cicatrici şi madaroză	- edem şi eritem marcate la nivelul marginii libere palpebrale, uneori implică toată pleoapa superioară - asocieri sistemice: eczema atopică

Diagnostic pozitiv

Examenul clinic la lumina zilei: eritem, sau şi edem palpebral, scuame

Examenul biomicroscopic (+ coloraţie cu fluoresceină):

- pleoape: madaroză, trichiazis, cruste cu colmatarea orificiilor glandelor meibomius, margini palpebrale cu aspect neregulat (tiloză)

- conjunctivă: hiperemie conjunctivală periferică
- cornee (uneori): eroziuni punctate epiteliale, infiltrate marginale ulceraţii marginale, formare de flictenule, la nivelul orei 2, 4, 8, 10; infiltratele corneene se pot infecta, cu perforare

Sunt utile:

- culturi din materialul recoltat de la nivelul marginii libere palpebrale
- examenul secreţiei conjunctivale
- test Schirmer
- consult interdisciplinar: dermatologie, reumatologie

Diagnostic diferenţial

- carcinom bazocelular
- celulita preseptală
- conjunctivita acută bacteriană, virală
- rozacee oculară

Evoluţie şi prognostic:

Blefaritele acute răspund la tratament, dar pot apare recurenţe, afecţiunea evoluând către o blefarită cronică.

Blefaritele cronice sunt recurente, rezistente la tratament, exacerbările produc discomfort mare, produc cicatrici palpebrale, corneene şi scădere de acuitate vizuală.

Complicaţii

- trichiazis
- ectropion
- entropion
- afectarea corneei cu cicatrici, pierderea clarităţii optice

Prognostic bun, mai ales la pacienţii care respectă regulile de igienă pe termen lung.

Tratament

Blefarita acută ulcerativă:

- igiena pleoapelor cu şampon hipoalergenic (pentru bebeluşi) sau cu produse speciale (Blefroshampoo) dimineaţa şi seara – timp de câteva luni după rezolvarea procesului acut
- comprese calde pentru eliminarea scoamelor
- bacteriană
  - unguent cu antibiotic: bacitracină (Aktracin), acid fusidic (Fucithalmic), tobramicină (Tobrex), polimixina B+oxitetraciclină (Terramicină); - de 4x pe zi, timp de 7-10 zile, apoi seara la culcare încă 8 săptămâni;

- antibiotice sistemic, doar în cazurile ce nu răspund adecvat la terapia topică: Tetraciclină (250 mg de 4 ori pe zi 2 luni), Doxiciclină, Cloxacilină, Rifampicină

- virală
  - antivirale sistemic: aciclovir 400mg po de 3x pe zi, timp de 7 zile în caz de herpes simplex, famciclovir 500mg po de 3x pe zi sau valaciclovir 1g po de 3x pe zi timp de 7 zile
  - în cazul conjunctivitei, keratitei, dezvoltării infiltratelor corneene: soluții antibiotic+corticosteroid (Tobradex, Betabioptal, Netildex)

Blefarita acută nonulcerativă

- evitarea agentului cauzal (picături, substanțe chimice)
- comprese reci
- unguent cu corticosteroizi 0,1% local timp de 7 zile
- tratament general cu antihistaminice, sedative (în formele severe de boală)

Tratamentul complicațiilor:

- trichiazis - epilare, distrucția foliculului pilos prin laser sau crioterapie
- ectropion, entropion – chirurgical (chirurg oculoplastician)

Orjeletul

Reprezintă infecția stafilococică a glandelor pilo-sebacee ale pleoapelor, reprezentând un granulom focal, nodular al pleoapei rezultat după obstrucția glandelor Zeiss (orjelet extern) şi Meibomius (orjelet intern).

Etiopatogenie

- infecție stafilococica (Stafilococ aureu)

Orjeletul extern

Simptome

- debut acut
- durere palpebrală exacerbată la palpare
- senzație de presiune locală

Semne

- pleoapa hiperemiată şi edemațiată, în grosimea căreia se remarcă o zonă mai tumefiată, centrată de un punct de puroi
- tumefacția poate creşte în dimensiuni cu abcedare anterior, pe cale conjunctivală sau tegumentară; după abcedare rămâne o mică ulcerație sângerândă, care în timp se atenuează.
- hiperemie conjunctivală

Orjeletul intern aspect clinic şi simptomatologie mai accentuată, uneori se poate însoţi de subfebrilitate.

Diagnostic pozitiv

- Se pune pe baza examenului la lumina zilei şi la biomicroscop.
- Examenul de laborator al materialului exprimat la nivelul orjeletului – culturi pozitive pentru Stafilococ auriu.

Diagnostic diferenţial

- şalazion infectat
- carcinom palpebral bazocelular, spinocelular
- carcinomul glandelor sebacee

Evoluţie şi prognostic

Procesul inflamator este autolimitant cu drenajul şi rezoluţia leziunii în 5-7 zile.

Rar poate progresa spre celulită superficială sau abces palpebral.

În unele cazuri leziunile devin cronice, chistice, necesitând incizie chirurgicală şi curetaj sub anestezie locală.

Tratament

- Local în faza acută
- comprese calde
- în caz de infecţie bacteriană secundară tratament antibiotic: soluţie 1% oxacilină, netilmicină (Nettacin), cloramfenicol (Sificetină), Ofloxacină (Floxal) - 1picătură de 6 ori pe zi
- General:
- antiinflamatoare nesteroidiene: ibuprofen, diclofenac
- în caz de orjelet intern, sau de orjelete recidivante: Oxacilină 2g pe zi, în patru prize, la 6 ore timp de 7 zile
- leziunile multiple se tratează cu o cură de antibiotice oral – Cefalexin 500mg de 2ori/zi timp de 10 zile.
- Chirurgical
- dacă pacientul este în stadiul purulent se smulge cilul incriminat pentru evacuarea puroiului

Şalazionul infectat

Reprezintă reacţia inflamatorie granulomatoasă a glandelor Meibomius cu obstrucţia orificiilor glandulare şi stagnarea secreţiilor sebacee.

Etiopatogenie

Poate apare prin transformarea granulomatoasă a unui orjelet intern incomplet vindecat.

Pacienţii prezintă obstrucţie a glandelor sebacee şi în alte zone: comedoane, ten

Se poate asocia cu blefarita cronică, acnee rozacee cu nevi telangiectazici la nivelul pielii malare, nazale, palpebrale şi rinofimă.

Simptome

- discomfort palpebral
- senzaţia de jenă la clipit
- în caz de şalazion infectat apar durere şi senzaţia de presiune locală; se diferenţiază greu de un orjelet

Semne

- formaţiune pseudotumorală, fermă la palpare, roşietică, temperatura locală crescută în partea externă a pleoapei sau nodul mai inflamat la nivelul conjunctivei.

Diagnosticul pozitiv

Se face pe baza examenului clinic.

Diagnosticul diferenţial

- orjelet
- nodul sarcoidozic, tbc
- carcinom meibomian
- carcinom spinocelular palpebral

Tratamentul

- Local
  - comprese calde 5-10 minute de 4-6 ori pe zi
  - antibiotice: soluţii tobramicină, netilmicină, oxacilină, unguente: tobramicină (Tobrex), acid fusidic (Fucithalmic), polimixina B+trimetoprim (Politrim)
  - steroizi sau combinaţii de antibiotic + steroizi: tobramicină+dexametazonă (Tobradex), netilmicină+dexametazonă (Netildex), cloramfenicol+dexametazonă (Betabioptal)
  - injectare 0,2-0,5 ml triamcinolon în leziune
- General
  - antibiotice: Tetraciclină, Doxiciclină
- Chirurgical
  - la nevoie se face incizia cu evacuarea puroiului (curetajul agresiv poate disemina infecţia)
  - după ce inflamaţia acută a cedat, se face curetajul definitiv cu excizia masei granulomatoase (incizie transconjunctivală şi curetajul întregii leziuni)
  - combinarea exciziei cu injecţie cu steroizi (Triamcinolon) în patul lezional are rată de vindecare 95%

Evoluţie şi prognostic

Şalazioanele mici se rezorb după o fază de suprainfecţie sau se cronicizează cu formarea de pseudocapsule fibroase.

Şalazioanele marginale drenate impropriu pot produce leziuni cu lipsă de substanţă, trichiazis şi pierderea genelor.
Şalazioanele drenate parţial pot duce la mase voluminoase de ţesut de granulaţie ce prolabează pe conjunctivă sau piele.

Impetigo

Reprezintă o infecţie cutanată streptococica (Streptococ pyogenes), frecventă la copiii mici, foarte contagioasă.

Etiopatogenie

- infecţie streptococică
- rar se poate suprainfecta cu stafilococ auriu patogen

Semne

- pustule localizate în zona comisurilor palpebrale şi orificiilor narinare
- în evoluţie apar cruste gălbui care cad, lăsând un tegument cu aspect de eroziune, sau lasând macule maronii
- adenopatie regională
- alterarea stării generale şi febră la copilul mic

Tratament

- comprese umede cu antiseptice (acid boric 3%, rivanol);
- îndepărtarea crustelor
- unguente cu antibiotic local – colaborare cu dermatologul
- antibiotice pe cale orală (Penicilină, Flucloxacilină sau Eritromicină)

Evoluţie şi prognostic

Vindecare fără cicatrici, dar persistă un timp o zonă eritematoasă şi adenopatie regională.

Erizipelul

Reprezintă o inflamaţie dermică de natură streptococică.

Etiopatogenie

- agent etiologic: Streptococ hemolitic de grup B
- iniţial infectează nazofaringele, apoi ajunge la piele, pe calea vaselor limfatice localizarea fiind favorizată de leziuni minime (este o limfangită)

Simptome:

- incubaţie de 2-5 zile
- debutează brutal cu:
  - alterarea stării generale
  - frison septicemic
  - febră (40 grade).

- ocular: senzaţie de arsură în unghiul intern al pleoapelor şi în vecinătatea aripii nasului.

Semne clinice

- placard eritematos, edemaţiat la periferie, unde proemină şi dă un aspect de burelet faţă de tegumentele vecine; poate avea câteva vezicule cu lichid citrin
- leziunile sunt localizate în unghiul intern al ochiului, întinzându-se spre pleoape, în aripă de fluture;
- infecţia se poate extinde la frunte, faţă şi chiar la pielea capului.

Diagnostic diferenţial

- zona zoster oftalmică
- flegmonul sacului lacrimal

Evoluţie şi prognostic

Sub tratament evoluţia este favorabilă cu vindecare.

Rar apar forme grave : erizipel pustulos sau gangrenos

Complicaţii:

- fasceita necrotizantă
- dacrioadenita
- abces orbitar
- tromboflebita de sinus cavernos

Tratament

- local: comprese antiseptice (rivanol);
- general: antibiotice din grupa penicilinelor (Penicilina G, Fenoximetilpenicilină) administrată iv, apoi per os sau Eritromicină
- colaborare cu medicul specialist de boli infecţioase

Abcesul şi Flegmonul palpebral

Reprezintă colecţii supurative ale ţesutului profund al pleoapelor, ce debutează în derm, afectând secundar stratul epidermic.

Etiopatogenie

Cauze

- exogene, mai frecvente consecinţa unei leziuni cutanate:
  - traumatice (plagă, hematom infectat),
  - înţepătură de insecte
  - furunculoza sprâncenară
  - propagarea unei infecţii de vecinătate (sinuzite frontale sau etmoidale)
- endogene, rare, când supuraţia poate fi secundară unei infecţii generalizate

Germenii implicaţi sunt:

- Stafilococ aureu
- Streptococ pyogenes

Semne clinice

- la nivelul pleoapei: tumefacție cu caracter de inflamație acută (rubor, dolor, calor) difuză (flegmon) sau localizată (abces)
- adenopatie loco-regională (preauriculară, submandibulară)

Complicații

- abcesul poate fistuliza spontan
- necroza țesuturilor şi gangrenă (fasceita necrotizantă)
- celulita orbitară
- tromboflebita de sinus cavernos
- septicemie

În caz de tratament bine condus, afecțiunea se vindecă cu restitutio ad integrum

Tratament

- General:
  - antibiotice cu spectru larg (Oxacilină, Unasyn, Augmentin, Cefaclor)
  - antiinflamatoare nesteroidiene: Ibuprofen, Diclofenac
- Local:
  - comprese reci cu rivanol
  - incizia şi drenajul colecției purulente (în momentul apariției zonei de fluctuență)
- Colaborare cu medicul specialist dermatolog şi de boli infecțioase (în cazurile grave)

Fasceita necrotizantă

Este o necroză rapid progresivă care afectează inițial țesutul subcutanat, apoi dermul.

Etiopatogenie

Agenți etiologici : Streptococ hemolitic de grup B (piogen), Stafilococ auriu
Infecția apare secundar unui traumatism accidental sau chirurgical, sau în cazul evoluției nefavorabile a unui abces sau flegmon palpebral.

Semne clinice

- edem şi hiperemie periorbitară care se transformă în pigmentare brună a pielii datorată gangrenei secundare trombozei vasculare subiacente

Complicații:

- obstrucția arterei oftalmice
- lagoftalmie
- septicemie şi deces în caz de tratament inadecvat

Tratament :

- General
  - antibiotice : Benzantilpenicilină iv
  - antiinflamatorii nesteroidiene
- Local
  - debridarea țesuturilor necrotice
  - spălături cu antiseptice (rivanol, acid boric 3%)
  - chirurgie reconstructivă palpebrală

INFECTII VIRALE

Herpes palpebral

Este o afecțiune virală acută ce afectează în mod tipic copiii şi tinerii (10-20 ani).

Etiopatogenie

infecție cu Herpes virus tip 1.

Simptome:

- prurit, urmat de senzația de arsură palpebrală
- jenă dureroasă;

Semne

- placard eritematos cu vezicule mici grupate în buchete, cu lichid clar, situat de predilecție la pleoapa superioară;
- după câteva zile veziculele se sparg, apoi se usucă, formând cruste roşietice, care cad fără a lăsa cicatrici
- adenopatie preauriculară;
- frecvent asociază conjunctivită foliculară şi leziuni corneene: keratită herpetică dendritică

Diagnostic pozitiv

- se pune pe baza examenului clinic obiectiv şi subiectiv

Diagnostic diferențial

- herpes zoster palpebral
- impetigo
- erizipel

Tratament:

- Local

- unguent cu Aciclovir administrat de 4x pe zi

- General:

- Aciclovir tablete, 400mg de 5x pe zi timp de 7 zile
- pentru sporirea rezistenței organismului la infecții virale: vitamina C

Herpes zoster oftalmic (HZO)

Reprezintă o infecţie virală unilaterală produsă de virusul varicelo-zosterian.

Etiopatogenie

HZO este consecinţa infecţiei zoster a nervului trigemen - afectarea ramurei oftalmice este mai frecventă, fiind implicat mai des nervul frontal. Primul loc de recurenţă esre regiunea toracică, urmată de localizarea în ganglionul trigeminal.

Virusul determină în copilărie la primoinfecţie varicela, reinfectarea producând la adult sau mai ales la vârstnici, zona oftalmică. Virusul se află în stare latentă la nivelul rădăcinii dorsale a ganglionului Gasser şi în caz de reactivare (la imunosupresie) se extinde pe calea nervului senzorial afectând pielea, ochiul şi anexele.

Simptome

- stare generală alterată, febră, frisoane, cefalee cu 1-4 zile înaintea rash-ului
- dureri nevralgice distribuite pe ramura oftalmică a trigemenului

Semne

- hiperemie şi edem la nivelul pielii periorbitare
- erupţia localizată unilateral, de o singură parte a liniei mediane a capului, în teritoriul nervului oftalmic, pe una sau mai multe ramuri (frontal – mai frecvent, nazal, lacrimal);
- placarde eritematoase pe care apar vezicule izolate sau confluente, cu lichid clar, apoi purulent (ocazional hemoragic); după 7-10 zile se formează cruste care cad, lăsând un tegument discret pigmentat;
- adenopatie preauriculară şi submandibulară
- ocular (afectarea cutanată în distribuţia nervului nazociliar prevesteşte apariţia leziunilor oculare – semn Hutchinson)
    - conjunctivită foliculară sau necrotizantă
    - afectarea corneei în 2/3 din cazuri : keratopatie punctată, infiltrate stromale anterioare, pseudodendrite, keratită disciformă, sclerokeratită, keratouveită, keratită neurotrofică

Diagnosticul pozitiv

- Este evident clinic, bazat pe apariţia caracteristică a erupţiei precedată de dureri cu distribuţie caracteristică.
- Pentru confirmarea diagnosticului poate fi utilă serologia pentru virus varicelozosterian, IgM şi IgG (teste imunologice)

Diagnostic diferenţial:

- Herpes simplex palpebral
- Erizipel palpebral
- Arsuri chimice
- Migrena

Tratament

- local
  - unguent cu Acyclovir administrat de 4x pe zi
  - mixtură de oxid de zinc ca antipruriginos
- general:
  - Aciclovir, tablete 800 mg de 5 x pe zi timp de 7-10 zile
  - Valaciclovir 1000mg de 3x pe zi tim de 7-10 zile
  - măsuri de creştere a rezistenţei organismului: vitaminoterapie (vitamina C)
  - antidepresive triciclice Amitriptilină 25-75mg seara în caz de nevralgie postherpetică

Complicaţii, evoluţie prognostic:

- **o pătrime din pacienţii cu herpes zoster dezvoltă HZO**
- **50% dintre pacienţii cu HZO dezvoltă complicaţii**
  - cicatrici palpebrale, ocluzii canaliculare
  - ale segmentului ocular anterior- keratite, iridociclite, ulceraţie neurotrofică, sclerite, episclerite
  - infecţii bacteriene secundare
  - rar nevrite optice, vasculite, paralizii de nervi oculomotori
  - nevralgia postherpetică

AFECŢIUNI ALERGICE

Edem alergic acut

Este o inflamaţie acută de natură alergică.

Cauze:

- muşcături de insecte
- medicamente
- angioedem şi urticarie

Semne clinice:

- edem palpebral, orbital şi periorbital marcat
- hiperemie în zona de edem
- prurit

Tratament:

- General: antihistaminice
  - Loratadină (Claritine) 10mg oral 1 date pe zi seara
  - Citirizina (Zyrtec) 5-10mg oral de 2 ori pe zi
- În cazurile grave colaborare cu alergologul

Dermatita de contact

Reprezintă o inflamaţie de natură alergică sau iritativă care apare prin sensibilitate la diverse substanţe în contact cu tegumentul palpebral.
NU apare la copii sub 5 ani şi la pacienţi foarte în vârstă (nu reacţionează sistemul imunitar)

Cauze:

- medicamente administrate topic (calitate sau cantitate) sau conservantul acestor soluţii (clorură de benzalconiu)
  - dorzolamidă
  - pilocarpină
  - neomicină
  - cloramfenicol
- produse cosmetice: farduri, creme, săpun (substanţe chimice)

Semne clinice:

- edem şi eritem palpebral şi periocular
- chemozis
- lăcrimare
- ulterior edemul scade, pielea se subţiază, devine uscată şi se descuamează; în unele cazuri apare placard rugos, umed, zemuind (leziuni veziculare exudative)
- leziunile iritative apar la 1-2 ore după expunere
- leziunile alergice apar la aproximativ 48 de ore de la expunere

Diagnosticul de certitudine impune consult dermatologic.

Tratament

- Înlăturarea alergenului
- Local
  - Unguent cu cortizon 1%
  - În cazurile cu leziuni umede: sol astringente cu rivanol 3%
- General
  - Antihistaminice
  - Loratadină (Claritine) 10mg oral 1 date pe zi seara
  - Citirizina (Zyrtec) 5-10mg oral de 2 ori pe zi
  - În cazurile grave corticosteroizi sistemic

MODIFICĂRI DE POZIŢIE A CILILOR

Trichiazis

Reprezintă modificarea poziţiei normale a cililor, care se orientează spre cornee.

Etiopatogenie

- izolat
- rezultat al cicatricilor survenite pe marginea liberă palpebrală secundare: blefaritei cronice, HZO, trahom
- pseudotrichiazis secundar entropionului (rularea pleoapei spre interior poate fi uneori intermitentă)

Este o afecțiune considerată de urgență prin leziunile pe care le produc cilii prin zgârierea corneei.

Simptome:

- senzație de corp străin ocular
- dureri oculare
- lăcrimare
- fotofobie
- începețoşarea vederii

Semne clinice

- ochi roşu cu hiperemie conjunctivală mixtă
- cili cu poziționare greşită de la origine, orientați spre cornee
- după colorație cu Fluoresceină 2%: eroziuni epiteliale, ulcerații corneene, în cazurile vechi pannus

Tratament:

- ➢ Tratamentul eroziunilor corneene: unguent cu antibiotic, midriatic, pansament ocular
- ➢ Îndepărtarea cililor orientați spre cornee:

- epilarea cililor (smulgerea cu pensa)
- electroliza cililor
- crioterapie
- ablație cu laser Argon
- chirurgical: excizia lamelei anterioare

<u>PTOZĂ PALPEBRALĂ BRUSC INSTALATĂ</u>

Apariția bruscă a ptozei palpebrale reprezintă o urgență neurooftalmologică putând să apară în:

- Sindrom Claude-Bernard-Horner
- Pareză de nerv III (şi pareze multiple de nervi cranieni cu lezare nIII: sindrom fantă sfenoidală, sindrom apex orbitar, sindrom sinus cavernos)

Se impune consult neurologic pentru stabilirea etiologiei, care poate pune în pericol viața pacientului).

Sindrom Claude Bernard Horner

- este determinat de întreruperea parţială sau totală a căilor efectoare simpatice

Simptome

- pacienţi cu istoric de traumatism (mai frecvent la tineri) sau cu sindrom cefalalgic

Semne (brusc)

- ***ptoza pleoapei superioare(sub 2mm)***
- miază, anizocorie accentuată în obscur, reacţii normale la lumină şi acomodare
- enoftalmie
- anhidroza feţei de aceeaşi parte

Diagnostic pozitiv al sindromului Claude Bernard Horner - pe baza testelor farmacologice – la cocaină şi hidroxiamfetamină

Testul cu Cocaină

Orice întrerupere a căii nervoase simpatice la orice nivel anihilează efectul de midriază indus de cocaină.

La instilarea de Cocaină 2% în AO se va amplifica anizocoria.

Testul cu hidroxiamfetamină (produce midriază acţionând la nivelul joncţiunii neuromusculare – neuronul III)

Dacă după instilarea de hidroxiamfetamină 1% la AO pupila miotică nu se dilată, leziunea este la nivelul nIII, dacă pupila se dilată normal, atunci leziunea este la nivel I sau II (dacă a fost pozitiv testul cu Cocaină).

- Etiologia se stabileşte după examene imagistice: Rx pulmonar, CT, RMN
- Examen neurologic obligatoriu!

Tratamentul este etiologic funcţie de cauză, prin colaborare interdisciplinară.

Pareza de nerv III

Paralizia totală se caracterizează prin:

- ptoză palpebrală completă
- deviaţie strabică în divergenţă, ochiul este aproape complet imobil, persistă numai mişcarea în afară şi mai puţin în jos
- diplopie heteronimă
- pupila în midriază fixă, areactivă.

Paralizia parţială - mai frecventă, sunt prezente o parte din semnele clinice enumerate, în funcţie de ramurile nervoase afectate.

În cazul parezei parţiale de nIII, cu pareza muşchiului ridicător al pleoapei superioare apare: ptoză paralitică a pleoapei superioare

Tratamentul

- etiologic (consult interdisciplinar)
- simptomatic: vitaminoterapie de grup B, Ginkgo Biloba

LAGOFTALMIE BRUSC INSTALATĂ

Pareza de nerv VII

Forme particulare

- Sindrom Ramsay-Hunt - determinat de o infectie cu herpes zoster la nivelul nervului facial si acustico-vestibular (VII şi VIII)
- Paralizia Bell - instalarea bruscă a parezei faciale. Etiologie autoimună, inflamaţie virala sau leziune ischemică. Se poate asocia cu scaderea secretiei lacrimale şi a perceptiei gustative.

Semne clinice

- jumătate de faţă este paralizată
- pacientul nu poate încreţi fruntea, nu poate sufla, fluiera
- asimetria feţei se accentuează la schimbarea mimicii (râs, plâns)
- lăcrimare cu epiforă
- bolnavul nu poate închide fanta palpebrală – LAGOFTALMIE (pareza muşchiului orbicular) cu apariţia keratopatiei de expunere

Tratament

- Din punct de vedere oftalmologic – combaterea keratopatiei de expunere
  - lacrimi artificiale – 1picătură la 1 oră, sub formă de gel (Eyestil gel, Lubristil, Lacrivâsc)
  - seara pansament ocluziv
  - blefarorafie, tarsorafie până la recuperarea funcţională
- Tratament etiologic.

APARAT LACRIMAL

Alina Mihaela Ciocâlteu

Dacriocistita acută

Reprezintă inflamaţia acută a sacului lacrimal.

Etiopatogenie

Mucoasa sistemului de excreţie al lacrimilor este în contiguitate cu 2 suprafeţe colonizate bacterian – conjunctiva şi mucoasa nazală, asfel că stagnarea lacrimilor în sacul lacrimal, prin obstruarea patologică distală (joasă) a sistemului de drenaj al lacrimilor conduce la apariţia dacriocistitei.

Poate fi dobândită sau congenitală.

Dacriocistita congenitală se produce prin:

- obstrucţia congenitală a ductului nazolacrimal prin perforarea incompletă la naştere a membranei Hasner
- infecţii neonatale
- anomalii structurale (scheletice) ale feţei

Dacriocistita dobândită (a adultului)este secundară unei inflamaţii localizate a sistemului lacrimal, paralel cu afecţiuni ale căilor respiratorii superioare, conjunctivale şi poate fi prezentă în:

- afecţiuni din sfera ORL:
  - cea mai frecventă cauză este obstrucţia porţiunii inferioare a canalului lacrimonazal ca urmare a infecţiei din sfera sinusurilor paranazale (datorită contactului ductului nazolacrimal cu sinusurile paranazale)
  - rinite, adenoidite, etmoidite, traumatisme nazale, tumori nazale sau etmoidale, deviaţie de sept nazal, abces al septului nazal, fracturi nazoorbitale
- afecţiuni inflamatorii
  - lupus (inflamaţie localizată)
  - granulomatoza Wegener
  - sarcoidoză
- tumori ale sacului lacrimal
- chist de sac lacrimal
- dacrioliţi

Agenţi etiopatogenici

- Bacterii: Stafilococ epidermidis (cel mai frecvent), aureus, Pseudomonas aeruginosa, Escherichia coli, Pneumococ, Propionibacterium acnes, Streptococ beta hemolitic
- Viral: mononucleoză infecţioasă, papilomavirus
- Fungi.: Candida albicans, Aspergillus niger

- Dacriocistite specifice (rare): tuberculoasă, sifilitică, leproasă, trahomatoasă

Dacriocistita acută

Simptome:

- debut brusc
- durere pulsatilă în unghiul intern palpebral

Semne clinice

- edem şi hiperemie la nivelul tegumentului supraiacent regiunii sacului lacrimal
- masă fluctuentă, bine delimitată, dureroasă, palpabilă la nivelul cantusului medial
- hiperemie conjunctivală la nivelul unghiului intern, uneori conjunctivită acută
- secreție purulentă la nivelul punctelor lacrimale, accentuată la presiunea sacului
- dacă infecția se extinde la țesuturile din jurul sacului lacrimal, procesul se numeşte **peridacriocistita** cu:
  - febră, frison
  - dureri violente, spontane,
  - tumefacția nu are caracter depresibil, iar presiunea este foarte dureroasă
  - apariția edemului palpebral, uneori celulită preseptală
  - adenopatie preauriculară
  - evoluează ca un abces, se deschide la piele şi poate persista mult timp o fistulă a sacului lacrimal

- Consult interdisciplinar ORL – endoscopie nazală, reumatologie, boli infecțioase

Diagnostic diferențial

- dacriocistita cronică
- celulita orbitală
- chistul sebaceu prelacrimal inflamat;
- furunculul sau abcesul de unghi intern
- erizipelul
- carcinom bazocelular/spinocelular palpebral
- anomalii congenitale ale ductului nazolacrimal

Evoluție, prognostic, complicații

- abcesul sacului lacrimal cu fistulizare la piele
- celulita orbitală

- abces cerebral
- meningită, sepsis deces

În cazul unui tratament corect condus, episodul acut se remite, urmând rezolvarea cauzei (de obicei obstrucția).

Tratament:

Tratamentul inițial este medical, find necesară admnistrarea pe cale generală de antibiotice cu spectru larg, apoi conform antibiogramei conținutului purulent din sacul lacrimal

- Local
  - prisnitz cu Rivanol
  - soluție de antibiotic cu spectru larg, administrată la nivelul sacului conjunctival 1pic de 6ori/zi (Cloramfenicol, Oxacilină, Netilmicină, Tobramicină, Ciprofloxacină)
- General:
  - Antibiotic
    - iv Cloxacilină
    - oral Augmentin 500mg de trei ori pe zi 7 zile
    - Unasyn (Ampicilină sulbactam) 375-750mg de 2 ori pe zi 5-14 zile
    - Cefalexin 500mgx4/zi 7 zile
    - Moxifloxacină 400mg o dată pe zi 7 zile
  - Antiinflamatoare steroidiene
- Chirurgical
  - în caz de abces - incizia colecției şi drenaj
  - după inițierea antibioterapiei şi stingerea inflamației - Dacriocistorinostomie externă transcutanată sau endoscopică

Se impune internarea în spital:

- dacriocistită acută la copil
- dacriocistită acută + celulită orbitară
- dacriocistită acută cu abces fistulizat, la adult (poate fi tratată şi ambulator cu control zilnic)

Dacriocistita congenitală acută

Poate evolua acut – în caz de obstrucție totală a cailor lacrimale sau infecții acute.

Apare brusc la un nou născut ce a prezentat de la naştere lăcrimare cronică, secreție conjunctivală (uni sau bilaterală) şi conjunctivită rezistentă la tratament.

Semne clinice

- debut brusc cu tumefacţie cu caractere inflamatorii acute, localizată în dreptul sacului lacrimal, bine delimitată, cu dureri spontane şi la presiune
- la compresiunea sacului lacrimal secreţie muco-purulentă

Pentru a preveni apariţia dacriocistitei acute congenitale la copii cu obstrucţie incompletă de căi lacrimale se recomandă

- masaj zilnic prin presiune digitală pe sacul lacrimal în unghiul intern al ochiului, pentru a rupe membrana Hasner (seara la baie câte 5 minute)
- tratament local cu antibiotic în cazul în care pe lângă lăcrimare apare şi secreţie conjunctivală (netilmicină – Netttacin 1pic de 4 ori pe zi sau tobramicină – Tobrex 1pic de 4 ori pe zi)

În cazul dacriocistitei acute

- Tratament general cu antibiotic (la nou născut şi copil mic

Amoxicilină (Ospamox) pulb susp 125, 250 mg/5ml
- 50-100mg/kgc/zi administrat in 3 prize egale, la 8 ore

Amoxicilina+Acid Clavulanic (Amoksiclav) cpr375mg, cpr 625 mg, 1g / pulb susp 312mg/5ml, 156mg/5ml (forte)
- 2,5ml la fiecare 8 ore (3luni-1an)
- 5ml la fiecare 8 ore (1an-7ani)
- 5ml susp forte la fiecare 8 ore (7-12ani)

Oxacilină cps250, 500mg / flac inj 250mg, 500mg, 1g
- 50-100-200mg/kgc/zi în patru prize po, im sau iv

Cefalexină (Cefaclor, Ceclor)pulb susp 125mg/5ml, 250mg/5ml
- 50mg/kgc/zi în 2 prize

Cefuroxim axetil (Zinnat) granule susp 125mg/5ml
- 20mg/kgc/zi în 2 prize

Cefoperazonă (Medocef, Cefobid) flac inj 1g, 2g / pulb inj 500mg, 1g, 2g
- 50-100mg/kgc/zi în 3 prize

Gentamicină fiolă 1ml=40mg; f2ml=80mg
- 5-7mg/kgc/zi la 12 ore

Vancomicină (Vancocin) fiolă 500mg, 1g, 10mg/kgc la 8 ore

Cotrimoxazol (sulfametoxazo+trimetoprim) (Sumetroilim) sirop 125mg/25mg/5ml
- 5-7mg/kgc/zi la 12 ore (calculat la trimetoprim)

Posologie copil = posologie adult x G copil/70 x k

Greutate	3-6 kg	7-16kg	17-36kg
K	2,5	2	1,5

- Tratament chirurgical pentru forma cronică

➢ sondaj al căilor lacrimale cu o sondă Bowmann, după dilatarea punctelor lacrimale şi a canaliculelor cu un stilet conic, înainte de 6 luni, la nevoie se repetă după 2-3 luni) sub anestezie generală; după dezobstrucţie se recomandă soluţie cu antibiotic cu spectru larg local şi decongestionant nazal – nafazolină spray nazal de 2-3 ori pe zi

Dacrioadenita acută

Reprezintă inflamaţia acută a glandei lacrimale

Etiopatogenie

- afecţiunea se întâlneşte rar putând fi de natură endogenă (mai frecvent) sau exogenă (foarte rar)
- dacrioadenita de natură infecţioasă se produce prin ascensionarea agentului patogen de la nivelul conjunctivei, prin ductele lacrimale în glanda lacrimală

Dacrioadenita acută este în general de origine bacteriană sau virală.

- Infecţii bacteriene
  - Stafilococ auriu
  - Streptococ piogen
  - Chlamydia trahomatis
  - Neisseria gonorrhoeae
  - Treponema pallidum
  - Mycobacterium tuberculosis
- Virusurile cel mai frecvent întâlnite
  - Virus Epstein Barr
  - HSV, HZO
  - Boli eruptive – rujeola
  - Virus urlian (frecvent la copii)
  - Mononucleoza infecţioasă
  - Citomegalovirus
  - gripă
- Infecţii fungice(rare) histoplasmoză
- Afecţiuni inflamatorii
  - Boala Graves
  - Sarcoidoză
  - Pseudotumoră inflamatorie orbitară
- Foarte rar cauza este exogenă

- traumatism cu fractură deschisă a marginii superoexterne a orbitei
- propagarea unor infecţii de vecinătate la glanda lacrimală: erizipel, osteoperiostita, abcesul suborbitar, inflamaţii ale sinusului frontal.

Subiectiv:

- debut brusc cu durere severă unilaterală în regiunes orbitară supratemporală şi palpebrală superioară

Obiectiv:

Ocular

- hiperemie, edem, creşterea temperaturii locale la nivelul regiunii orbitare superotemporale, eritem palpebral
- edemaţierea treimii externe a pleoapei superioare cu „devierea în S italic a marginii pleoapei superioare”
- creşterea în volum a glandei lacrimale principale, lobul palpebral fiind afectat mai des
- la ectropionarea pleoapei superioare se poate examina lobul palpebral prolabat, mărit de volum, ferm şi sensibil la palpare
- chemozis şi hiperemie conjunctivală
- secreţie mucopurulentă
- adenopatie preauriculară dureroasă
- dacrioadenita orbitară este mult mai rară şi se manifestă prin deplasarea globului în jos şi intern cu diplopie şi restricţionarea mişcărilor oculare.

Sistemic:

- febră, alterarea stării generale (la copil)
- mărire de volum a glandelor parotide
- infecţii ale căilor respiratorii superioare

Diagnostic diferenţial:

- celulita preseptală
- celulita orbitală
- tumoră de glandă lacrimală
- dermoid orbital
- erizipel palpebral

Evoluţie şi prognostic

- fără tratament adecvat, procesul inflamator se poate propaga la capsula Tenon cu exoftalmie, restricţia mişcărilor globilor oculari, globul fiind deplasat medial şi inferior
- uneori poate apare flebita venelor orbitei şi chiar tromboflebita sinusului cavernos, iar alteori se poate complica cu un flegmon al orbitei, în special în cazurile în care etiologia este bacteriană
- dacrioadenita acută virală este de obicei autolimitantă
- complicaţii tardive: fistulele lacrimale (supuraţie locală, colecţia putându-se evacua prin piele sau conjunctivă, după care fenomenele inflamatorii retrocedează; în unele situaţii se formează fistule la tegument) şi atrofiile glandei lacrimale.

Tratament

- ***Dacrioadenita acută virală***
  - este autolimitantă
  - antiinflamatoare nesteroidiene oral
  - simptomatic: comprese reci şi analgezice
  - antitermice
  - unii autori recomandă administrarea de corticosteroizi oral
- ***Dacrioadenita bacteriană***
  - cel mai frecvent sunt incriminaţi germeni gram +, se recomandă administrarea de cefalosporine până la obţinerea antibiogramei (rezultatul examenului de secreţie)
  - Cefalexin la adult 1-4 grame pe zi în 3 doze, la copil 25-50mg/kgc/zi la 6 ore
  - Cefazolin 1g iv la 8 ore
  - Augmentin la copil 20-40mg/kg/zi în 3 doze, la adult 250-500mg de 3 ori pe yi
  - pentru acoperire cu spectru larg se recomandă asocierea între cefalosporine cu gentamicină 4mg/Kgcorp/zi im în 3 doze
  - dacrioadenită gonoreică este tratată cu penicilină administrată im.
- Pacienţii cu dacrioadenită acută şi exoftalmie cu limitarea mişcărilor globilor oculari şi copii trebuie spitalizaţi
- Se recomandă consult interdisciplinar (medicină internă, reumatologie, endocrinologie) pentru stabilirea etiologiei sistemice când se exclud cauzele virale şi bacteriene şi recomandarea tratamentului specific infecţiei responsabile din punct de vedere etiologic.

CONJUNCTIVA

Doina Bărăscu

Conjunctiva, membrana mucoasă a ochiului, este în contact nemijlocit cu mediul extern şi are

- rol important în protecţia mecanică, imunologică , antibacteriană a globului ocular
- permeabilitate pentru diverse grupe de substanţe, agenţi bacterieni, virali, alergeni, medicamente
- asigură protecţia ochiului faţă de diversele agresiuni prin apariţia rapidă a fenomenelor inflamatorii - fagocitoză la suprafaţa epiteliului

Flora conjunctivală normală

- La naştere, copilul vine dintr-un mediu steril , pentru a fi aproape imediat expus unui mediu în care se află o mare varietate de agenţi infecţioşi
- Conjunctiva, ca şi alte membrane mucoase, adăposteşte permanent o floră indigenă, alcătuită din germeni aşa-numiţi saprofiţi.
- Există o stare de echilibru atât între diferitele specii microbiene , cât şi între acestea şi organismul gazdă.
- Se constituie astfel un mecanism de apărare al gazdei care asigură o multiplicare controlată a germenilor, prin competiţia pentru resurse
- Flora normală variază cu
    - vârsta
    - starea fizică a gazdei
    - factorii locali de mediu extern.

Adulţii au o floră mai numeroasă faţă de copii. La copii , s-au evidenţiat un număr mai mare de specii de Streptococcus, în timp ce la adulţi predomină speciile anaerobe,îndeosebi Propionibacterium.

- Numărul de specii microbiene creşte la purtătorii de lentile de contact cu port prelungit.
- Flora nu se modifică însă la subiecţii care utilizează lentile purtate pe perioade mai scurte de timp.
- Flora normală poate deveni patogenă atunci când subiectul este debilitat, imunodeprimat, în conditiile expunerii acestuia la acţiunea unor microorganisme ori substanţe nocive exogene sau mai rar endogene. În aceste condiţii, se modifică factorii de apărare conjunctivală, prin scăderea lizozimului, lactoferinei, betalizinei, şi a imunoglobulinelor (Ig A,Ig G) conţinute în lacrimi.

Conjunctivita constituită este o boală autolimitată prin:

- lacrimile şi elementele limfoide abundente
- exfolierea permanentă a epiteliului conjunctival
- diluarea materialului infecţios de către lacrimi şi dirijarea acestuia spre căile lacrimale
- înglobarea microorganismelor în mucusul conjunctival şi excretarea acestora.

Viruşii , ca şi paraziţii, deşi prezenţi la subiecţi asimptomatici, nu sunt consideraţi ca făcând parte din flora normală.

Flora conjunctivală este asemănătoare cu cea a tractului respirator superior şi a pielii pleoapelor.

Conjunctivitele infecţioase pot fi produse etiologic de:

Bacterii	Virusuri	Chlamydii	Fungi	Paraziţi
Streptococus pneumoniae **Streptoccocus piogenes** **Streptocus viridans** **Stafilococ aureus** **Corynebacterium diphtheriae** **Haemophilus influenzae** **Neisseria gonoree, meningitidis** **Proteus vulgaris** **Moraxella** **Mycobacterium tuberculosis** **Treponema pallidum** **Stafilococ epidermidis** **Shigella flexneri** **Enterococ** **Bartonella henselae** **Pseudomonas aeruginosa** **Escherichia coli** **Propionibacterium acnes.**	**adenovirus** **poxvirus – varriola, vaccina, moluscum** **herpesvirusuri – HSV, HZV, Epstein Barr** **virus influenzae A, B** **paramixovirusuri**	**Chlamydia trahomatis**	**Candida albicans** **Sporotricum** **Rinosporidium**	**Oncocerca volvulus** **Loa-loa** **Microsporidiasis** **Toxocara canis**

Etiologia conjunctivală în funcţie de vârstă

- nou născut
  - Neisseria gonoree
  - Chlamidia
- Copil 1-10 ani
  - Hemofilus influenzae
  - Stafilococ

- Streptococ

➢ Tânăr
- Clamidia

➢ Adult
- Pseudomonas aeruginosa
- Proteus, klebsiella, escherichia coli
- Clamidia
- Moraxella
- Neisseria

➢ Bătrân
- Stafilococ
- Streptococ

CONJUNCTIVITELE

Una dintre entitățile clinice cele mai frecvent întâlnite în practica urgențelor oftalmologice este inflamația conjunctivei. Conjunctivita se încadrează în tabloul clinic al ochiului roşu .

Clasificarea conjunctivitelor

- este dificilă ,deoarece, un anumit factor etiologic se poate manifesta în moduri diferite, şi de asemenea, un anumit aspect clinic poate avea cauze multiple
- o clasificare pe criterii clinice este cea mai utilă pentru medicul practician.

Evoluția acută , subacută,cronică sau recidivantă , alături de un examen minuțios al pacientului , permite individualizarea diferitelor forme clinice de conjunctivită. În cele ce urmează, vom aborda formele acute sau supraacute , care constituie unele dintre cele mai frecvente urgențe în practica oftalmologică.

Etiopatogenie

Conjunctivite infecțioase

➢ Conjunctivite bacteriene
- acute
  - Stafilococ
  - Streptococ
  - Hemofilus sp
  - Haemophilus aegipticus
- supraacute
  - Gonococică a nou născutului
  - Neisseria meningitis

- Oftalmia neonatală
  - Gonococ nn
  - Clamidia nn
  - Alte bacterii
  - HSV
  - Prin iritaţie chimică

Conjunctivita cu incluzii – Clamidia

Conjunctivite virale

- Adenovirus
  - APC
  - Keratoconjunctivita epidemică
- Herpetică
- Varicelo-zoosteriană
- Acută hemoragică
- În boli sistemice
  - Mononucleoză infecţioasă (Epstein Barr)
  - Newcastle
  - Rujeola
  - Rubeola
  - Parotidita epidemică
  - Gripa

Conjunctivită alergică

Conjunctivită toxică

Principalii agenți etiologici implicați în conjunctivitele acute sunt:

- infecţioşi
  - bacterieni
    - gram pozitivi:Staphylococcus aureus, Staph. epidermidis, Strept. Pneumoniae, Staph. pyogenes, Corynebacterium diphteriae.
    - gram negativi: Haemophilus influenzae, Neisseria gonorrheae,Escherichia coli, Pseudomonas aeroginosa, Proteus mirabilis, Moraxella
  - virali: adenoviruşi, enteroviruşi(enterovirus 70 Apollo), virusul herpetic, virusul de Newcastle
  - chlamydia(conjunctivita cu incluzii)
- reacţii alergice acute(conjunctivita atopică, dermatoconjuctivita , alergia microbiană)

- iritaţii chimice,fizice, sau prin substanţe de origine animală, vegetală;

Frecvenţa infecţiilor cu aceşti agenţi patogeni este corelată cu factorii de climat zonal şi alţi factori de mediu.

Patogenic , penetrarea agentului etiologic poate avea mai multe căi :

- *calea exogenă şi contiguitatea*;este cea mai frecventă cale de transmitere
  - contact direct prin lenjerie, mâini murdare, praf, apă, aer, insecte, în timpul naşterii
  - de la un pacient infectat(Haemophilus sp.,N.gonorheae);
  - exacerbarea virulenţei florei saprofite prin scăderea puterii bactericide a lacrimilor(stafilococ, pneumococ, streptococ);
  - în cursul epidemiilor prin trecerea succesivă de la un subiect la altul infecţia poate fi exacerbată(Haemophilus, Moraxela);
  - flacoanele de coliruri sau materialele utilizate în tratamentul oftalmologic;
  - prin contiguitate, agenţii patogeni pot proveni de la nivelul pleoapelor(S. epidermidis), aparatului lacrimal, căilor respiratorii superioare(S.pneumoniae- la copii în cursul iernii), sau globului ocular;
- *calea endogenă*,mai rară, în cursul unei infecţii generalizate,sau a unei reacţii alergice locale la introducerea unui antigen în organism.

Agentul cauzal în conjunctivite poate acţiona

- direct , prin simplul contact cu mucoasa(multiplicarea unui agent infecţios)
- indirect, prin punerea în joc a unor fenomene imunologice.

Diagnostic

Examenul clinic :

Simptome :

- senzaţie de jenă,de arsură, de corp străin;
- durere discretă ori moderată
- lăcrimare, fotofobie
- prurit(participare alergică);
- acuitatea vizuală este normală(poate fi uşor diminuată când se acumulează secreţii pe cornee);

Semne obiective:

- hiperemie conjunctivală periferică
- chemozis conjunctival
- secreţii sau exudate(variate ca natură şi abundenţă);
- apariţia de foliculi sau papile;

- hemoragii subconjunctivale(în formele virale, sau cu bacil Weeks);

***Examenul structurilor anexe*:**

- adenopatie regională(preauriculară): în conjunctivitele acute virale foliculare(adenoviruşi,virusul herpetic,enteroviruşi);frecventă în conjunctivitele cu incluzii;
- examenul pleoapelor şi îndeosebi al marginilor libere permite constatarea de leziuni asociate: blefarita ulceroasă, orgelet, şalazion(infecţie stafilococică),secreţie seboreică excesivă a gl. Meibomius,vezicule herpetice sau zoosteriene;
- examenul corneei şi al segmentului anterior poate arăta prezenţa de complicaţii ;
- leziuni diverse ale aparatului lacrimal dacriocistită, canaliculită,obstrucţie traumatică sau congenitală a căilor lacrimale.

***Examenul general al bolnavului*: a**duce elemente necesare diagnosticului etiologic:

- ancheta asupra antecedentelor alergice personale sau familiale;
- examenul rinofaringelui pentru a evidenţia leziuni infecţioase sau alergice
- examenul pielii şi al mucoaselor bucală, respiratorie, şi genitală poate evidenţia o afecţiune generalizată sau un sindrom oculo-genital
- leziunile observate pot fi infecţioase, parazitare , alergice sau pot evoca o dermatoză (adesea buloasă).

Examene paraclinice - examenul bacteriologic, examenul citologic, examene virusologice, micologice, alergologice.

- *Examenul bacteriologic(*ar trebui efectuat tuturor cazurilor) pentru a da diagnosticul diferenţial etiologic al conjunctivitelor infecţioase În practica curentă însă, medicii stabilesc diagnosticul şi tratează cu bune rezultate aceşti pacienţi , relativ empiric, prin evaluarea anamnezei, a semnelor clinice, a incidenţei sezoniere sau epidemiologice.
- Examenul bacteriologic
  - este obligatoriu în anumite forme clinice
    - conjunctivitele hiperacute: oftalmia neonatală, conjunctivitele membranoase
    - infecţiile postoperatorii
    - conjunctivitele cronice severe
    - sindromul oculo-ganglionar Parinaud

- este recomandat, dar nu obligatoriu în
  - conjunctivitele care nu răspund la tratament
  - conjunctivitele cronice
  - conjunctivitele secundare (dacriocistite, canaliculite, eczeme, blefarite ulcerate)
  - conjunctivitele medicamentoase.
- utilizează mai multe tehnici
  - frotiul
  - examenul citologic al țesutului de grataj conjunctival.
  - cultura pe medii, cu antibiogramă,

Examenul frotiului şi al produsului de grataj conjunctival sunt utilizate pentru a investiga secreţia şi citologia în conjunctivite.Aceste tehnici oferă o informație mult mai rapidă privind natura agentului infecțios față de cultura pe medii.

Tehnica de recoltare :

- *este instilat un anestezic topic, apoi, cu ajutorul unei spatule din platină se raclează epiteliul conjunctival palpebral inferior,având grijă să nu apară sângerări;*
- *-materialul este întins într-un strat subțire pe o lamă curată de microbiologie, fixat cu o soluție disponibilă în comerț ,cu alcool metilic sau uscată în aer;*
- *-apoi produsul de grataj este colorat pentru a evidenția prezența de germeni sau celule inflamatorii;*

- **coloraţia Gram** identifică germeni gram pozitivi (se colorează în albastru sau violet) şi germeni gram negativi(se colorează în roz); această informație ajută medicul practician să se orienteze spre un tratament mai rapid cu antibiotice, până la obținerea rezultatului culturii
- **coloraţia Giemsa** este metoda cea mai utilă, deoarece se evidenţiază celulele inflamatorii, celulele epiteliale, fungii şi corpii de incluzie ai chlamydiilor;
- **coloraţia Papanicolau** identifică corpii de incluzie intranucleari virali, dar şi leziunile preneoplazice sau neoplazice;
- pentru identificarea chlamydiilor , în prezent, se pot utiliza teste mai sensibile de evidenţiere a **anticorpilor imunofluorescenţi** ;
- identificarea chlamydiilor dar şi a virusului herpes simplex tipI,II ca şi a adenovirușilor, se pote obține prin **teste imunologice(testul ELISA);**
- **PCR (reacţia lanţului polimerazei)** poate ajuta la evidenţierea virusului herpetic, virusului varicela-zoster, virusului Epstein-Barr;

- **combinarea mai multor teste** poate reprezenta un real sprijin pentru clinician pentru identificarea mai rapidă şi cu o mai mare acurateţe a agenţilor patogeni implicaţi în apariţia conjunctivitelor.

Examenul prin cultură *Recoltarea se efectuează cu ajutorul unui tampon tip Dacron sau alginat de calciu;nu se recomandă tampoanele din vată, deoarece bumbacul conţine acizi graşi care inhibă creşterea anumitor germeni; acest tampon este trecut prin fundul de sac inferior, pe întreaga sa lungime ; nu este indicată instilarea unui colir anestezic deoarece acesta poate avea efecte antibicrobiene;tamponul ar trebui umezit cu bulion-tioglicolat ori soluţie salină sterilă; se evită contactul cu marginile palpebrale; probele sunt preluate de la ambii ochi şi sunt inoculate pe medii de cultură;recoltarea trebuie efectuată cu mănuşi ;acelaşi procedeu cu bulion-tioglicolat poate fi utilizat şi pentru a inocula mediile de transport pentru viruşi sau chlamydii.*

Dintre mediile de cultură cele mai frecvent conţinute de plăcile de agar putem aminti: agar sânge, agar şocolat, agar Sabouraud, bulion-tioglicolat.Agarul sânge este un mediu îmbogăţit pe care se pot izola cei mai mulţi germeni oculari aerobi sau anaerobi cu anumite excepţii (Haemophilus, Neisseria, Moraxella). Aceşti germeni pot fi cultivaţi pe un mediu îmbogăţit(agar şocolat).Un alt mediu îmbogăţit este agarul Sabouraud pe care se pot dezvolta fungi oportunişti.Există soluţii speciale de transport care conţin antibiotice pentru a putea izola toate tipurile de viruşi după un anumit timp în laborator.

Până la obţinerea rezultatelor culturii se va institui o terapie relativ empirică, pe baza datelor clinice.

Rezultatele culturii pentru germenii aerobi pot fi obţinute în timp de 24-48 ore, pentru anaerobi în 3-7 zile, fungi după 1-2 săptămâni.

Testarea sensibilităţii la antibiotice poate arăta o alegere corectă a antibioticelor utilizate iniţial sau , în unele cazuri cu evoluţie trenantă, poate evidenţia rezistenţă a germenilor şi necesitatea schimbării agenţilor antiinfecţioşi.

Sensibilitatea la antibiotice a unor categorii de germeni:

- bacitracina: Staphylococcus, Streptococcus, Actinomyces, Corynebacterium, Neisseria;
- ciprofloxacina: Staphylococcus, Streptococcus, Corynebacterium, Neisseria, Escherichia, Haemophilus, Moraxella Proteus;
- gentamicina: Staphylococcus, Escherichia, Haemophilus, Proteus, Pseudomonas, Serratia;
- neomicina: Neisseria, Escherichia, Moraxella, Proteus, Serratia;
- ofloxacina: Staphylococcus, Streptococcus,Neisseria, Escherichia, Haemophilus, Moraxella, Pseudomonas, Serratia;
- tobramicină: Staphylococcus, Escherichia, Haemophilus, Proteus, Psudomonas,Serratia;

- polimixina B: Escherichia, Haemophilus, Moraxella, Pseudomonas;
- eritromicină: Staphylococcus, Streptococcus, Corynebacterium, Neisseria, Moraxella, Chlamydia;
- sulfonamide: Haemophilus, Moraxella, Chlamydia;
- tetraciclină: Actinomyces, Neisseria, Chlamydia;
- trimetoprim: Staphylococcus, Streptococcus, Escherichia, Haemophilus, Moraxella, Proteus, Serratia, Chlamydia.

Diagnostic diferențial al conjunctivitelor pe baza semnelor clinice

- keratopatie punctată superficială este prezentă în:
  - keratoconjunctivită
  - ochi uscat
  - lagoftalmie
  - lentile de contact
  - infecție stafilococică
  - tratamente topice cu neomicin, gentamicină
- micropanus superficial cu invazia periferiei corneene 0,5-1,5mm, este prezent după inflamații cu
  - trahom
  - stafilococ
  - lentile de contact
  - rozacee
- infiltrate marginale palpebrale în infecții cu
  - stafilococ
  - herpes simplex
  - blefarite
  - boli alergice
  - tumori palpebrale
- keratoconjunctivita sicca după
  - pemfigoid cicatricial
  - sindrom Stevens-Johnson
- adenopatie preauriculară şi submandibulară în infecții
  - virale
  - gonococică
  - cu clamidii
- pseudomembrane în infecții cu
  - APC
  - gonococ

- stafilococ
- clamidia
- sindrom Stevens Johnson

➢ membrane adevărate în conjunctivite cu
- APC
- streptococ piogen
- corinebacterium difteriae
- HSV
- infecţii chimice
- conjunctivita vernală

➢ foliculi (hiperplazie focală limfoidă a conjunctivei); sunt rotunzi, avasculari prezenţi în:
- APC
- HSV primar
- trichiazis
- molluscum contagiosum
- ochi uscat
- sindroame mascate (carcinom cu celule bazale 50-70%)

➢ papilele sunt mici excrescenţe cu vascularizaţie centrală şi acumulare de fluid (≤ 1mm), prezente în
- conjunctivite bacteriene
- boli alergice

Ochiul roşu

	Simptome	Hiperemie	AV	Corneea	CA	pupila	TIO
Conjunctivită	**Secreţie**	**Periferică**	**N**	**N**	**N**	**N**	**N**
Keratită	**Lăcrimare Durere**	**Limbică**	**Redusă**	**Tulbure**	**N**	**N**	**N**
Uveită	**Fotofobie**	**Perilimbică**	**Scăzută**	**Precipitate**	**N**	**N/ mică**	**N+/-**
Glaucom cu unghi închis	**Iritaţie fotofobie**	**Generalizată**	**Mult scăzută**	**Edem**	**Micşorată**	**Midriază neregulată**	**Foarte crescută**

CONJUNCTIVITELE INFECŢIOASE

Patogenie

Bariere de apărare la nivelul conjunctivei împotriva infecţiei sunt

➢ nonimunologice
- integritatea suprafeţei mucoasei şi prezenţa glicocalixului;
- turnoverul rapid al celulelor epiteliale;
- temperatura scăzută datorată evaporării lacrimilor;
- acţiunea mecanică a pleoapelor;

- acţiunea de spălare a lacrimilor şi îndepărtarea germenilor prin căile lacrimale;
- flora bacteriană normală şi constituenţii filmului lacrimal cu acţiune antibacteriană (lactoferină, beta-lizină , lizozim);
- la pacienţii cu ochi uscat, apar noi proteine antibacteriene din vasele de sânge inflamate,în timp ce proteinele normale din lacrimi sunt diminuate;

➢ imunologice - reprezentate de acţiunea celulelor sistemului imunitar cu excepţia bazofilelor şi eozinofilelor.

Toate aceste bariere acţionează sinergic pentru protecţia conjunctivei.

Conjunctivita apare

- în condiţiile în care sunt afectate mecanismele de apărare prin invazia cu germeni patogeni
- în cazul dezvoltării excesive a florei saprofite.

Severitatea bolii este corelată cu

- virulenţa germenilor
- capacitatea de invazie
- nivelul producţiei de toxine
- elemente de mediu (temperatura, pH-ul)
- funcţionalitatea barierelor de apărare imune sau nonimune

Leziunile sau funcţia deficitară a structurilor marginilor palpebrale, disfuncţionalitatea mişcărilor de clipire, tulburarea inervaţiei suprafeţei oculare, sau un film lacrimal deficitar, pot compromite suprafaţa oculară. Atunci când un număr mare de germeni invadează conjunctiva, poate apare o conjunctivită, fie printr-un dezechilibru al florei normale, fie prin depăşirea mecanismelor de apărare ale lacrimilor. De exemplu, lizozimul din lacrimi, nu este eficient faţă de S. aureus.

Conjunctivitele acute bacteriene

Etiologic sunt implicaţi atât germeni gram pozitivi şi gram negativi: Staph. aureus, Strept.pneumoniae, H.influenzae; mai rar au fost observaţi Staph. epidermitis, Moraxella, C.diphteriae, Serratia, P. aeruginosa (la adulţi). La copii, sunt mai frecvent izolaţi Strept. pneumoniae şi H. influenzae.

Clinic: debut brusc, unilateral:

Simptome:

- lăcrimare
- iritaţie moderată la debut

Semne

- hiperemie difuză sau localizată(nazal),ori accentuată spre fundurile de sac şi care diminuă spre limb

- în evoluție apar
- interesarea celui de-al doilea ochi(după 2-3 zile)
- simptome zgomotoase: senzație de corp străin, senzație de înțepături sub pleoape, fotofobie, uneori simptome generale: cefalee, ușoară febră, dureri periorbitare
- edem şi eritem palpebral discret sau moderat (cu aspect de pseudoptoză)
- secreție la început mucoasă , apoi, mucopurulentă sau purulentă discretă ori moderată care produce aglutinarea matinală a cililor
- reacție papilară netedă a conjunctivei tarsale
- pseudomembrane sau membrane în conjunctivitele cu Strept. Pyogenes, S.aureus, C. diphteriae.

Paraclinic(de laborator): -examenul secreției conjunctivale (frotiu, cultură pe medii) evidențiază prezența germenilor

Forme clinice

Conjunctivita acută stafilococică

- S.aureus, este germenul cel mai frecvent întâlnit
- S.epidermidis , de la nivelul pielii, poate foarte rar să dobândească valențe de patogenitate, în anumite circumstanțe.
- Aspecte particulare
  - hiperemia mucoasei predomină la nivelul palpebral inferior şi pe zona bulbară din spatele pleoapelor;
  - secreție mucopurulentă;
  - prezența de infiltrate corneene marginale
  - cheratită punctată superficială(datorată alterării epiteliului cornean de către exotoxinele microbiene);

Conjunctivita acută cu streptococi

- Există mai multe specii de streptococi, dar cel mai frecvent este S.pneumoniae (pneumococul),care uneori se află la nivelul căilor respiratorii superioare la purtătorii sănătoşi.
- copii mici ,îndeosebi sub vârsta de 4 ani, sub formă de mici epidemii în cursul iernii
- asociată cu infecții ale tractului respirator superior, sau cu otită medie
- Se caracterizează prin:
  - hemoragii peteşiale difuze, îndeosebi pe zona bulbară superioară şi fornixuri;
  - secreție mucopurulentă;
  - infiltrate corneene marginale tranzitorii;
  - uneori pot apare false membrane.

Conjunctivita acută cu Haemophilus sp.

H.influezae (bacilul Pfeiffer) este o bacterie saprofită a căilor respiratorii superioare care poate, în anumite situaţii, să devină patogenă şi să declanşeze, la copii, o conjunctivită acută asociată cu infecţii respiratorii superioare, otite.

- Clinic se constată :
  - hiperemie a zonei bulbare şi palpebrale;
  - secreţie mucopurulentă;
  - peteşii hemoragice uneori;
  - infiltrate corneene marginale;
  - copii mici cu infecţii severe cu haemophilus, pot prezenta edem şi tumefacţie periorbitară care sugerează o celulită preseptală sau chiar o celulită orbitară incipientă;
  - la nou-născuţi poate apare o formă severă cu meningită, mastoidită, pericardită sau pneumonie.

Haemophilus aegyptius (bacilul Weeks) poate produce epidemii în ţările calde la pacienţi cu o igienă defectuoasă (rămâne cantonat pe conjunctiva purtătorilor sănătoşi);în ţările europene, survine sub formă de epidemii în colectivităţi(şcoli).

- Clinic se observă :
  - peteşii conjuctivale;
  - false membrane (uneori);
  - ulcere corneene marginale(mai rar).
- H. aegyptius poate declanşa, la copii , în condiţii speciale de climă, o conjunctivită severă, care poate precede febra purpurică Braziliană, afecţiune cu evoluţie dosebit de gravă.

Tratamentul în conjunctivitele acute bacteriene

conjunctivitele bacteriene fruste se pot autolimita şi se pot vindeca fără tratament

intervenţia terapeutică diminuează anxietatea pacientului, simptomele oculare, reduce durata bolii, şi totodată previne recidivele ori extinderea infecţiei la ochiul congener.

Tratamentul cuprinde măsuri profilactice şi curative.

Profilaxia

- măsurile de igienă (personală şi colectivă)
- tratament nespecific

Tratamentul specific cu antibiotice topice reprezintă singura măsură eficientă în conjunctivitele bacteriene acute.

Etapele de conduită terapeutică sunt:

- tratamentul se începe după prelevarea de probe pentru examenele biologice, dar înainte de a dispune de rezultatele acestora, cu un antibiotic topic activ asupra germenilor prezumptivi (dacă semnele clinice sunt evocatoare), sau un antibiotic cu spectru larg, puţin

alergizant, asupra căruia nu planează suspiciuni privind selecţia de germeni rezistenţi(conform datelor menţionate anterior)

- aminoglicozidele (gentamicina,tobramicina şi mai nou, netilmicina),se administrează în doze de 1-2 picături de 4 ori pe zi, timp de 5-7 zile
- antibioticele fluorochinolone(ciprofloxacin, ofloxacin), 1-2 picături de 4 ori pe zi
- cloramfenicolul în ultimii ani, acest antibiotic are o utilizare mai redusă datorată efectelor adverse(anemie aplastică) care pot apare chiar şi după săptămâni sau luni de la întreruperea tatamentului

➢ după identificarea germenilor, atunci când eficienţa terapiei nu este cea dorită, se poate modifica tratamentul, introducând un antibiotic cunoscut a fi mai eficace asupra respectivelor specii de germeni
➢ rezultatele antibiogramei pot modifica pentru a doua oară tratamentul, dacă este necesar, antibiograma putând fi chiar repetată pe parcursul evoluţiei bolii
➢ combinaţii de antibiotice cu spectru antibacterian mult mai larg (bacitracină-polimixinăB), care se utilizează cu eficienţă mare în infecţiile cu streptococ care apar la copii (administrate de 3-4 \zi)
➢ în formele moderate, este necesară o suplimentare a dozelor(6-8 ori\zi, 7-10 zile)
➢ în formele severe sau cu false membrane, ori cu rezistenţă la antibiotice, se recomandă instilaţii cu fluorochinolone(6-8 ori\zi iniţial, apoi doza poate fi redusă,timp de 7-10 zile)
➢ conjunctivita acută bacteriană severă cu risc de celulită preseptală, sau asociată cu otită medie, îndeosebi la copii(infecţii severe cu haemophilus) trebuie tratată cu antibiotice sistemice(pe cale orală); la copii se recomandă :amoxicilină, cefalosporine(cefaclor, cefotaxim) în doze raportate la vârstă şi greutatea corporală; la adulţi se pot utiliza fluorochinolone
➢ dintre ultimele antibiotice care au fost administrate în cazurile de infecţii grave cu S. aureus, este-vancomicina
➢ corticosteroizii nu sunt indicaţi în conjunctivitele acute bacteriene
➢ spălături abundente cu soluţii saline în conjunctivite hipersecretorii penru a reduce toxicitatea şi virulenţa factorilor declanşatori

Conjunctivitele bacteriene supraacute

Etiologic sunt implicate mai multe specii de germeni bacterieni

- domină genul Neisseria: N. gonorrhreae şi mai puţin, N.meningitidis.
- S.aureus
- Streptococcus sp.
- H.influenzae
- Moraxella catarrhalis
- E. colli
- P. aeruginosa.

Conjunctivitele gonococice

- Gonococul este agentul conjunctivitei purulente clasice, apărută în contextul epidemiologic al unei infecţii cu transmitere sexuală.
- Stabilirea unui diagnostic de certitudine rapid şi instituirea unui tratament precoce, intensiv, sunt absolut obligatorii datorită complicaţiilor severe ce pot duce la pierderea vederii.

Forme clinice:

- *Conjunctivita gonococică a nou- născutului* - oftalmie neonatală (va fi descrisă la capitolul respectiv).
- *Conjunctivita gonococică a copilului mare sau a adultului*
  - Este de obicei unilaterală.
  - La adulţii tineri sau la adolescenţii activi sexual, afectarea oculară este concomitentă cu o infecţie gonococică genitală (uretrită, vaginită)
  - Numai o mică parte dintre pacienţii cu gonococii genitale dezvoltă o conjunctivită.
  - Transmiterea se poate face, direct, prin contact sexual (poate fi o dovadă de abuz sexual la un copil), dar şi indirect, prin intermediul mâinilor sau lenjeriei infectate.
  - Subiectiv
    - durere oculară
    - discomfort
    - jenă oculo-periorbitară;
  - Clinic
    - debutul este brusc, brutal
    - hiperemie şi chemozis accentuate
    - secreţie purulentă galben-verzuie abundentă care se reface rapid după îndepărtare
    - edem palpebral accentuat;
    - în evoluţie, adenopatie preauriculară
  - Examenele de laborator trebuie efectuate de urgenţă, înaintea iniţierii tratamentului.

- Examenul bacteriologic
  - frotiul colorat Gram pune în evidenţă gonococul, sub forma unor coci gram- negativi, dispuşi câte doi, ca boabele de cafea, care se privesc prin concavităţi dispuşi intracelular
  - cultura (pe medii agar sânge, agar şocolat, Thayer-Martin) poate arăta şi germeni izolaţi
  - capsula este vizibilă în imunofluorescenţă.
- Complicaţii severe apar atunci când tratamentul nu se aplică prompt
  - cheratită sau ulcere corneene care pot duce la perforarea corneei în 48 de ore
  - celulită preseptală
  - dacrioadenită
  - chiar septicemie în cazurile grave.

Conjunctivitele hiperacute cu N. meningitidis

- apar de obicei la copii
- tabloul clinic ocular este aproape identic cu cel al conjunctivitei cu gonococ.
- diagnosticul se bazează pe datele epidemiologice şi pe examenele de laborator.
- evoluează cu forme clinice moderate, bilaterale
- conduc la complicaţii oculare(ulcere corneene) şi mai ales complicaţii sistemice severe
- ca urmare, diagnosticul şi tratamentul trebuie să fie prompt. Ţinând cont de posibilitatea ca această formă de conjunctivită să preceadă o meningococemie sau o meningită, este obligatorie aplicarea de măsuri epidemiologice de izolare a pacienţilor confirmaţi.

Tratamentul conjunctivitelor bacteriene hiperacute este un tratament intensiv, chiar agresiv, având în vedere complicaţiile care pot duce la pierderea vederii, dar şi complicaţiile neurologice ori sistemice.

- antibiotice topice şi sistemice trebuie să înceapă imediat după recoltarea de probe pentru examenele de laborator
  - penicilină G, soluţie 100.000UI\ml la 2 ore interval
  - gentamicina
  - bacitracina;
  - fluorochinolonele(ciprofloxacina, ofloxacina ,2 pic. la 2 ore interval), în infecţii cu alţi germeni în afara celor din N. species

- spălăturile conjunctivale frecvente cu soluţie salină îndepărtează secreţia purulentă şi facilitează penetrarea antibioticelor la nivelul ţesuturilor.
- antibioticul utilizat în conjunctivitele cu Neisseria sp.
  - penicilina ,în doze de 100.000U.I.\ kg corp\zi în 4 prize, sau 4,8 milioane U \zi în 2 prize intramuscular
  - cefalosporine din cauza creşterii rezistenţei la penicilină - ceftriaxonă, în doză de1 gr.\zi(o priză unică), care poate fi suficientă sau poate fi urmată de o aceeaşi doză în următoarele 5 zile
  - pentru pacienţii adulţi alergici la penicilină, se pot administra cefalosporine, cicline (tetraciclină 1,5 gr. oral, apoi 0,5 gr. de 4 ori \zi, timp de 4 zile), aminoglicozide(2 gr., i.m.)
- în cazurile cu evoluţie severă sau cu diseminarea infecţiei este necesară spitalizarea şi tratamentul pacienţilor cu antibiotice administrate intramuscular sau intravenos.

Oftalmia neonatală

Sub această denumire sunt cuprinse o serie de conjunctivite care apar la copii în prima lună de viaţă cu o frecvenţă destul de mare(aprox. 12%);

Etiologia

- flora conjunctivală normală a nou-născutului este foarte asemănătoare cu flora vaginală a mamei;
- la nivelul conjunctivei
  - stratul adenoid se dezvoltă abia în luna a doua , a treia
  - organele limfoide sunt imature
  - la nou-născut, există o deficienţă imunitară , anticorpii materni constituind în acastă perioadă principala apărare imunitară
- principala modalitate de contaminare cu germeni, este trecerea prin căile genitale în timpul naşterii, îndeosebi atunci când sunt necesare menevre obstetricale, sau există un travaliu prelungit sau o ruptură prematură de membrane, crescând astfel durata de expunere a fătului la germenii din tractul genital;
- contaminarea după naştere prin intermediul lenjeriei de pat sau de corp este o modalitate mai rară de contaminare
- etiologia poate fi sugerată de semnele clinice dar , examenele de laborator sunt esenţiale.
- agenţii patogeni evidenţiaţi în oftalmia neonatală sunt: gonococul, chlamydia, pseudomonas aeruginosa (b.piocianic), herpes simplex;

mai puţin frecvent, pot fi implicaţi: Stafilococ aureus, Haemophilus sp., Srteptococ viridans, E.coli

- în ultimele decenii numărul cazurilor de conjunctivite cu gonococ s-a redus, dar s-a mărit procentul de conjunctivite cu chlamydia sau germeni oportunişti.
- părinţii copilului trebuie să fie supuşi unor examene genitale, clinice şi biologice;
- un aspect important care evocă etiologia este data debutului infecţiei conjunctivale:
  - debutul în prima sau a doua zi,sugerează o iritaţie prin instilaţia cu nitrat de argint
  - dacă afecţiunea debuteză între a doua şi a cincea zi,este probabil o infecţie gonococică
  - în situaţia unui debut mai tardiv, după 5zile , posibilitatea de a fi implicate chlamydiile este mai mare.

Conjunctivita gonococică a nou-născutului

În 1881 a fost utilizată pentru prima dată profilaxia infecţiei gonococice conjunctivale prin instilarea soluţiei de nitrat de argint 1% (metoda Crede) .Această măsură , alături de utilizarea penicilinei a condus la scăderea importantă a procentajului infecţiei gonococice la nou-născut(de la aprox. 10% la sub 0,6%).

- este în general bilaterală
- debut precoce, la 2-5 zile de la naştere
- contaminarea are loc în timpul naşterii , datorită unei vaginite gonococice sau postpartum prin obiecte murdare
- clinic sunt caracteristice:
  - edemul palpebral şi periorbitar foarte accentuat
  - chemozis
  - secreţie purulentă abundentă, galben-verzuie
  - foarte rar, false membrane
- datorită capacităţii N.gonorrheae de a penetra epiteliul intact, pot apare complicaţii severe care pot duce la pierderea vederii (ulcere corneene perforate),după 2-3 săptămâni de evoluţie fără tratament
- în ultimele decenii, ca urmare a măsurilor profilactice aplicate a crescut frecvenţa formelor catarale, mai discrete
- există uneori şi manifestări sistemice ,îndeosebi dermatologice sau nervoase (meningită)
- diagnosticul de laborator confirmă suspiciunea oferită de examenul clinic (examenul frotiului din secreţia conjunctivală colorat Gram, evidenţiază diplococi gram-negativi dispuşi în "boabe de cafea" cu

localizare intracelulară; culturile trebuie efectuate imediat după recoltare, Neisseria sp. sunt foarte sensibili la mediul ambient)

- tratamentul oftalmiei neonatale cu N. gonorrheae este încadrat în terapia urgenţelor oftalmologice şi presupune
  - spitalizarea nou-născutului împreună cu mama.
  - examen clinic
  - recoltarea probelor de laborator, instituind cât mai precoce tratamentul local la care se asociază obligatoriu terapia sistemică
  - dacă în trecut se administra totdeauna penicilina ,atât sistemic(100.000 U.I.\kg corp\zi), cât şi local(soluţie 100.000 U.I.\ml) actual , este recomandată utilizarea unei singure doze de ceftriaxonă 25-50 mg\kg corp i. m. sau i.v., până la o doză sub 125 mg.

Conjunctivita cu chlamydii a nou-născutului

- Chlamydiile , agenţi consideraţi mult timp ca viruşi mari, sunt de fapt bacterii, mult răspândite în natură, responsabile de numeroase infecţii umane (trahom, conjunctivita cu incluzii a nou născutului).
- Infecţia apare la aproximativ 2-6% dintre nou-născuţi, frecvenţa fiind mai mare în ţările industrializate.
- Această conjunctivită se datorează faptului că, până la 12% dintre gravide prezintă în trimestrul trei de sarcină infecţii genitale cu chlamydia, dar şi ineficienţei nitratului de argint asupra chlamydiilor.
- Dacă mama este purtătoarea unei infecţii cu chlamydii la nivelul colului uterin, unul din doi nou-născuţi are şansa de a prezenta o conjunctivită.
- Diagnosticul se suspicionează prin următoarele aspecte:
  - debutul la 5-14 zile de la naştere ,cu forme bilaterale sau mai rar unilaterale;
  - forme fruste sau moderate de conjunctivită mucopurulentă sau purulentă;
  - uneori apar forme mai grave cu:edem palpebral, chemozis, formarea de membrane sau pseudomembrane;leziuni corneene: opacităţi punctate superficiale şi formarea de neovase subepiteliale ce coboară de la limbul superior (panus);aceste leziuni pot să lase cicatrici conjunctivale sau corneene;
- Pentru confirmarea diagnosticului se efectuează:

- frotiul colorat Gram care evidenţiază incluziile bazofile intracitoplasmatice (Halberstaedter-Prowazek) ;
- determinarea titrului seric al anticorpilor imunofluorescenţi monoclonali(1\8 la sexul masculin, 1\32 la sexul feminin);după serotip, chlamydiile pot fi clasificate în : serotipurile A,B, C, izolate în zonele de endemie trahomatoasă, şi serotipurile D, E, F, G, H, I, J, izolate de la nou-născuţi sau alţi pacienţii care prezintă conjunctivite cu incluzii în cadrul unor infecţii genito-oculare;
- reacţia lanţului polimerazei (PCR)

➢ Evoluţia oftalmiei neonatale

- în absenţa tratamentului evoluţia se întinde pe o perioadă de timp mai scurtă sau mai lungă, uneori până la 2-3 luni cu apariţia de foliculi conjunctivali
- vindecarea are loc de obicei fără sechele
- în unele cazuri poate persista o infecţie cronică sistemică; (cu pneumonie dată de chlamydii şi conjunctivită cu incluzii; rar, peritonite, perihepatite, sindroame gastro-intestinale infantile)

➢ Tratamentul optimal în oftalmia neo-natală cu chlamydii cuprinde măsuri aplicate precoce, pentru a evita apariţia de complicaţii ,îndeosebi pulmonare:

- administrarea de eritromicină(50 mg\ kg corp\ zi, în 4 doze, timp de 10-15 zile), pe cale generală;
- tratamentul topic, pote fi eventual aplicat (tetraciclină, eritromicină) , dar el nu conduce la eradicarea agentului infecţios
- tratamentul mamei şi al tatălui , aceştia fiind posibili purtători ai unei infecţii cu chlamydii.

Oftalmia neonatală cu alţi germeni bacterieni

➢ bacterii care se află în flora normală vaginală (germeni oportunişti), contaminarea având loc de obicei în timpul naşterii (există şi cazuri apărute la copii născuţi prin cezariană)

➢ dintre germenii mai frecvent izolaţi putem aminti :S.aureus, Haemophilus sp., Strept. viridans, E.coli, P. aeruginosa.

➢ manifestările clinice sunt nespecifice : debut acut cu hiperemie, chemozis, edem palpebral, secreţie mucopurulentă sau purulentă, la 5-21 zile postpartum.

- diagnosticul cert nu poate fi stabilit decât prin examene de laborator(frotiu şi cultură) , motiv pentru care aceste examene sunt obligatorii.
- tratamentul este în principal topic cu antibiotice cu spectru larg, cu toxicitate redusă
  - eritromicină sau tetraciclină(unguent) de 4-6 ori \zi, atunci când se izolează germeni gram-pozitivi,
  - gentamicină ori tobramicină (colir) de 4-6 ori \zi, când este vorba de germeni gram-negativi
  - asocierile de antibiotice pot acoperi un spectru şi mai larg de microorganisme(polimixina B- trimetoprim) , fiind eficace şi pe Pseudomonas sp.
- la prematuri , pot apare şi manifestări sistemice grave, care pot ajunge până la septicemie

Oftalmia neonatală cu virus herpes simplex(HSV)

- Infecţia cu HSV este una dintre cauzele mai puţin frecvente ale infecţiilor neonatale, conjunctivita fiind asociată în aproximativ 5-10 % din cazuri.
- Semnele clinice nu sunt specifice
- Diagnosticul clinic este dificil, examenele de laborator care evidenţiază absenţa germenilor bacterieni în secreţia sau produsul de grataj conjunctival, trebuie să orienteze spre o etiologie virală.
- Prognosticul unui copil cu infecţie neonatală cu HSV este rezervat.
- Tratamentul include administrarea de preparate antivirale topice(acyclovir, ganciclovir), de 3-4 ori\zi, asociate cu antivirale pe cale sistemică , i.v., în cazurile cu diseminarea infecţiei şi viremie.

Oftalmia neonatală prin iritaţie chimică

- Conjunctivita chimică apare la aproape 90% dintre nou-născuţii la care a fost instilat nitrat de argint.
- Clinic se observă
  - hiperemie conjunctivală discretă , tranzitorie
  - secreţie seroasă, timp de 1-2 zile după naştere, care de obicei se autolimitează
  - semnele clinice sunt rezultatul unei acţiuni toxice a nitratului de argint asupra epiteliului conjunctival şi cornean , care rupe bariera protectoare favorizând infecţiile bacteriene secundare.
- dacă utilizarea nitratului de argint este prezentă în anamneză, nu este necesar un tratament
- în cazurile cu evoluţie trenantă trebuie avute în vedere alte etiologii.

- cea mai bună metodă profilactică este diagnosticul şi tratamentul infecţiilor genitale la gravide.
- nitratul de argint a redus dramatic incidenţa oftalmiei neonatale . Cu toate acestea , însă, el are o acţiune toxică asupra conjunctivei , şi, în plus, nu acţionează asupra chlamydiilor.
- studii mai recente au arătat **că o soluţie 2,5% de povidone-iodine este mai efcientă, mai puţin toxică şi chiar mai ieftină ,faţă de nitratul de argint în profilaxia oftalmiei neonatale**
- alţi autori au propus utilizarea unguentelor cu eritromicină sau tetraciclină.

Conjunctivita cu incluzii

- Ochiul adultului sau nou-născutului poate fi contaminat cu chlamydii ,agenţi patogeni cu localizare şi metabolism intracellular ,ce parazitează omul sau alte fiinţe (îndeosebi păsări).
- Genul chlamydiilor include două specii:Chlamydia trahomatis(afectează omul) , şi Chlamydia psittaci(infectează păsările). Chlamydiile care infectează omul, prezintă numeroase serotipuri, ce pot genera un larg spectru de afecţiuni: conjunctivite, trahom, cervicite, uretrite, limfogranulomatoza venerianã.
- Infecţia cu chlamydii este una dintre infecţiile cu transmitere sexuală cele mai răspândite în ţările industrializate, fiind principala cauză a uretritelor negonococice,cervicitelor mucopurulente sau inflamaţiilor pelvine.
- Mulţi dintre pacienţi nu au simptome urogenitale (50-70%).
- Infecţia oculară apare de obicei prin autoinoculare la persoanele infectate.
- Simptomele apar de obicei la adolescenţi sau adulţi tineri, activi sexual, care au avut un nou partener în ultimele 1-2 luni.
- După o incubaţie de 5-10 zile, debutează o conjunctivită acută foliculară, sau folicular-papilară, unilaterală, cu adenopatie pretragiană.
- După o săptămână de evoluţie, pot apare leziuni corneene (cheratită epitelială, infiltrate subepiteliale, panus), faringită sau otită.
- Diagnosticul de certitudine poate fi stabilit prin examene de laborator:
    - examenul produsului de grataj conjunctival prin coloraţie Giemsa, cu evidenţierea corpilor bazofili de incluzii intracitoplasmatice;

- teste de imunofluorescenţă directă , testul PCR ,pentru evidenţierea anticorpilor serici.

➢ Keratoconjunctivita cu chlamydii la adult poate avea caracter evolutiv subacut, dar mai frecvent cronic şi prezintă
- uni, bilaterală
- secreţie mucopurulentă
- reacţie limfoidă cu foliculi conjunctivali limbici şi bulbari
- adenopatoie regională
- formare de micropanus
- în evoluţie apare keratită epitelială şi infiltrate subepiteliale

➢ Trahomul hiperendemic este principala cauză de orbire din lume şi include
- evoluţie bilaterală, liniile Arlt, fosetele Herbert şi leziuni cicatriciale
- este produs e serotipul A, B, Ba, C
- este prezent în arii de igienă deficitară
- se evidenţiază la coloraţie Giemsa a raclajului conjunctival cu incluzii bazofile intracitoplasmatice Holbstaldter-Prowazek

➢ Diagnostic diferenţial
- keratoconjunctivita virală
- blefaroconjunctivita
- alergii
- conjunctivite bacteriene
- hiperplazia limfoidă benignă
- keraoconjunctivita limbică superioară

Tratamentul conjunctivitei cu chlamydii este de multe ori întârziat de dificultatea unui diagnostic etiologic corect, fiind suspicionate conjunctivite bacteriene sau virale. Astfel, tratamentul recomandat cu antibiotice topice nu rezolvă simptomele , pacienţii se întorc la medic , prezentând episoade recurente de congestie şi secreţie mucopurulentă.

➢ Tratamentul topic(lubrefiante, antibiotice-steroizi) nu este eficient.
- eritromicină sau tetraciclină unguent x 3/zi – 7 zile

➢ Tratamentul sistemic poate utiliza diverse antibiotice:
- doxiciclină, 100 mg oral x 2 ori/zi , 7 zile sau alternativa cu:
- azitromicină 1g pentru o doză
- eritromicicnă etilsuccinat 250-500mg oral x4/zi 7 zile
- tetraciclină, 250 – 500mg oral x 4ori /zi, timp de 7 de zile, este contraindicată la copii sub 8 ani, gravide

- la copii – eritromicină suspensie 40mg/kg/zi în 4 doze –14 zile

➢ Toți pacienții suspecți sau confirmați ca având conjunctivită cu chlamydii ca şi partenerii lor sexuali trebuie să fie supuşi unui examen ginecologic sau urologic pentru a urma un tratament specific.

Conjunctivitele virale acute

➢ Reprezintă aproximativ 15% din totalitatea conjunctivitelor.

➢ Agenții virali cel mai frecvent implicați sunt adenovirusurile, herpes virusurile, virusurile din bolile eruptive la copii, boli cu caracter epidemic regional (arbovirusuri, reovirusuri, arenovirusuri).

➢ Ochiul prin învelişurile sale , din care face parte şi conjunctiva, este în permanență expus mediului ambiant (microtraumatisme, iritații,temperaturi scăzute). În aceste condiții, conjunctiva poate fi locul de minimă rezistență antivirală pe unde virusurile penetrează în organism, şi unde se multiplică(virusurile cu difuziune aeriană prin picăturile Pflugge).

➢ În ultimele decenii, conjunctivitele virale au o frecvență în creştere, antibioterapia având un rol important, prin reducerea florei bacteriene şi modificării echilibrului florei conjunctivale în favoarea virusurilor.

➢ Corticosteroizii şi imunodepresoarele au modificat şi ele expresia bolilor virale.

Conjunctivitele determinate de adenovirusuri

➢ Sunt cele mai frecvente conjunctivite virale.

➢ Au fost izolate peste 45 de serotipuri immunologic distincte, dintre care , 33 sunt patogene pentru om, având tropism pentru mucoase şi tesutul limfoid (există în stare latentă în amigdale).

➢ Sursa infecției este reprezentată de: persoane care prezintă conjunctivită, infecții de căi respiratorii superioare; infecții intraspitaliceşti; înnotătorii de piscină.

➢ Modalitățile de contaminare pot fi multiple: prin secreții respiratorii, conjunctivale, salivă, vehiculate cu ajutorul aerului, mâinilor, apei, flacoane de picături sau instrumente utilizate în practica clinică (tonometre)

➢ Sunt mai expuşi infecției purtătorii de lentile de contact ca şi personalul medical.

➢ Perioada de incubație este de 4-10 zile, contagiozitatea durează aproximativ 12 zile

➢ Măsuri de profilaxie

- spălarea mâinilor
- dezinfecţia instrumentelor şi aparatelor
- personalul medical infectat să evite contactul cu pacienţii.

Imunitatea faţă de un anumit serotip nu protejează faţă de celelalte serotipuri.

- În timpul vieţii, există numeroase infecţii cu adenovirusuri , cele mai multe dintre acestea fiind inaparente.
- Infecţiile cu adenovirusuri pot avea diverse manifestări patologice: digestive, respiratorii, oculare.
- Contagiozitatea este mare ,virusurile fiind rezistente la temperatura mediului ambiant.
- Conjunctivitele adenovirale apar îndeosebi sub formă de epidemii, şi mai rar ca şi cazuri izolate.
- Au fost descrise mai multe entităţi clinice , dintre care două sunt mai frecvente:conjunctivita cu virus A.P.C. şi cheratoconjunctivita epidemică.

Conjunctivita cu virus A.P.C., apare în cadrul febrei adeno-faringo-conjunctivale, fiind determinată de serotipurile 3,4,7, 14.

- Este o afecţiune acută, mai frecvent la copii, cu infecţii respiratorii
- contagiozitatea este ridicată
- Se manifestă sub formă de epidemii.
- Manifestările oculare sunt unilaterale la debut ,după care devin bilaterale.
- Debutul este brusc, cu câteva elemente caracteristice :
  - febră(39grade),stare generală alterată, faringită, cefalee, mialgii;
  - adenopatie submandibulară şi preauriculară;
  - conjunctivită foliculară acută, sau uneori catarală, cu secreţie seroasă;
  - keratită punctată superficială (în 30-50% din cazuri), care poate deveni subepitelială (mai rar);
- După un stadiu acut care durează câteva zile, afecţiunea evoluează în majoritatea cazurilor favorabil.

Cheratoconjunctivita epidemică

- Este mult răspândită în întreaga lume, îndeosebi în comunităţi familiale, profesionale, spitaliceşti(serviciile de oftalmologie) cu consecinţe nu numai medicale ci şi socio-economice importante.
- Agenţii virali aparţin serotipurilor 8,19 .
- Clinic
  - incubaţia este de 2-14 zile;

- debutul este reprezentat de o conjunctivită acută catarală;
- după aproximativ 48 ore conjunctivita devine foliculară, fiind asociată cu adenopatie preauriculară şi uneori, submandibulară , cervicală
- edem palpebral, hiperemie conjunctivală marcată, hemoragii subconjunctivale;
- chemozis, false membrane(în formele severe);
- caracteristice sunt manifestările corneene(80% din cazuri): inițial, apare o cheratită punctată superficială , în primele 7-10 zile, care, de obicei se rezolvă în decurs de 2 săptămâni;
- în evoluție, pot apare infiltrate cu aspect de opacități subepiteliale, care pot scădea acuitatea vizuală atunci când sunt dispuse în axul vizual; aceste opacități subepiteliale persistă, luni sau chiar ani de zile, în timp ce leziunile epiteliale se cicatrizează într-un timp scurt.

➢ Paraclinic

- majoritatea cazurilor de conjunctivite adenovirale sunt diagnosticate pe baza semnelor clinice, nefiind necesare examenele de laborator.
- izolarea suşei virale pe culturi de țesuturi necesită un interval mare de timp(2-3 săptămâni).
- actual, confirmă diagnosticul: testul ELISA pentru adenoviruşi (nu are utilitate clinică), PCR, este un test sensibil, cu rezultate rapide(3 zile).

Tratamentul

➢ Conjunctivitele adenovirale sunt în majoritate boli cu infecție autolimitată
➢ Se rezolvă spontan în aproximativ 14-21 de zile
➢ Profilaxia este obligatorie şi deosebit de benefică pentru limitarea extinderii infecției.
  - izolarea pacienților timp de aproximativ 2 săptămâni, timp în care virusurile sunt prezente în lacrimi sau nazofaringe;
  - educarea pacienților pentru respectarea măsurilor de igienă(spălarea mâinilor cu apă şi săpun);
  - măsuri adresate personalului medical: utilizarea de mânuşi , de flacoane cu coliruri personale şi respectarea regulilor care să împiedice extinderea infecției, dezinfecția instrumentelor şi aparatelor din cabinetele oftalmologice (tonometre, lentile de gonioscopie, biomicroscoape).

- Tratamentul curativ cu antiviralele disponibile actual nu este eficient în conjunctivitele adenovirale.
  - în ultimii ani - Cidofovir
  - în formele cu leziuni corneene pot fi utilizate diverse măsuri , destinate îndeosebi ameliorării simptomatologiei pentru a o face suportabilă de către pacient
    - decongestionante
    - lubrefiante ocular
    - în cazurile cu leziuni corneene (infiltrative subepiteliale) steroizi topici; utilizarea steroizilor trebuie însă să respecte anumite precauţii : control clinic permanent, eliminarea etiologiei herpetice a conjunctivitei.

Conjunctivita herpetică

Conjunctivita herpetică poate fi manifestarea primo-infecţiei sau infecţiei recurente, secundare.

Infecţia herpetică primitivă se produce

- la copii sau tineri, până la 15-20 de ani
- manifestări inaparente clinic la aproximativ 80% dintre pacienţi.
- HSV-1 este întâlnit în peste 80% din cazuri, dar clinic, infecţia cu HSV-2 are manifestări clinice mai severe.
- Clinic, conjunctivita herpetică la copilul mic
  - debut acut, cu congestie acută unilaterală , lăcrimare;
  - cel de-al doilea ochi este interesat în mai puţin de o săptămână;
  - conjunctivită acută foliculară , uneori cu formare de false membrane;
  - discretă alterare a stării generale, erupţie veziculară palpebrală tipică, uneori adenopatie preauriculară;
  - complicaţii corneene: cheratită punctată superficială, infiltrate subepiteliale, uneori ulceraţii dendritice sau în hartă geografică;
- La nou-născut, infecţia se transmite de la mama cu HSV-2, în timpul naşterii.
  - conjunctivita, care apare după 3 zile-2 săptâmâni după naştere este numai una dintre manifestările acesteia.
  - în evoluţie, poate apare o cheratită, chiar o infecţie generalizată cu localizări cutanate, viscerale,sau meningo-encefalitice.

Conjunctivita secundară, recurentă, survine frecvent la tineri.

conjunctivită foliculară acută unilaterală

- adenopatie pretragiană
- discretă alterare a stării generale
- vezicule palpebrale tipice
- ulcere corneene dendritice sau geografice.
- semnele clinice ale conjunctivitei herpetice şi ale celei adenovirale sunt destul de asemănătoare,
- asocierea cu cheratita specifică şi leziunile cutanate ajută la diagnosticarea formei herpetice, aspect important pentru a evita utilizarea medicaţiei steroidiene, care exacerbează infecţia herpetică.
- s-a observat că, în aproximativ 50% din cazurile de infecţie oculară cu manifestări corneene , apare un al doilea episod clinic în timp de doi ani de la puseul iniţial.
- diagnosticul etiologic utilizează
  - ancheta epidemiologică virală, care poate diferenţia herpesul de o infecţie cu adenovirus.
  - izolarea virusului în cultură de ţesuturi
  - testele imunologice de evidenţiere a anticorpilor serici (ELISA, PCR).
  - inocularea la animale de laborator este mai puţin aplicată în prezent.În cursul primo-infecţiei, anticorpii serici apar după 15 zile- 3 săptămâni.
- Tratament - la pacienţii care prezintă blefaroconjunctivită herpetică primitivă, fără leziuni corneene, se poate administra tratament profilactic al leziunilor corneei
  - un agent topic antiviral (trifluridină, cidofovir) de 4-5 ori\zi , prelungit 3-5 zile după rezolvarea clinică a infecţiei.
  - steroizii sunt contraindicaţi în tratamentul conjunctivitelor herpetice
  - utilizarea antibioticelor are o valoare limitată, riscul suprainfecţiei bacteriene fiind limitat, existând de asemenea şi potenţiale efecte toxice sau de hipersensibilitate.

Conjunctivita cu virus varicela-zoster

- Varicela, este o infecţie ce apare la copii, manifestată prin erupţie cutanată, semne generale, la care se poate asocia o conjunctivită cataralâ discretă.
- Zona (herpes zoster) rezultă din reactivarea virusului varicelei aflat în stare latentă, incidenţa acesteia crescând cu vârsta, la pacienţii cu imunodepresie sau neoplazii.

- leziunile oculare apar la peste 50% dintre pacienţii cu zona oftalmică.
- Diagnostic
  - la debut pacientul prezintă
  - subfebrilitate
  - cefalee
  - durere sau parestezii în dermatomul corespunzător.
  - în evoluţie apare o erupţie veziculo-crustoasă în teritoriul nervului oftalmic, erupţie ce respectă linia mediană a capului.
- Când erupţia interesează vâful nasului (semnul Hutchinson) sunt prezente şi semne oculare
  - cel mai frecvent apare o conjunctivită foliculară sau papilo-foliculară
  - alte manifestări oculare: cheratită , uveită, hipertonie oculară, paralizii de nervi cranieni, nevrită optică

Tratamentul conjunctivitei cu virus varicela-zoster implică măsuri locale şi sistemice.

- Topic
  - decongestionante
  - lubrefiante
  - antibiotice cu spectru larg , pentru a preveni suprainfecția bacteriană, şi dacă nu există leziuni ale epiteliului cornean, asocieri antibiotic- steroid, sub strictă supraveghere.
- Sistemic - antivirale:
  - aciclovir 800 mgr, în 5 prize\zi, 5-7 zile
  - valaciclovir 1000 mgr, în 3 doze\zi ,7 zile
  - famciclovir 500 mgr în 3 prize\zi.

Conjunctivita acută hemoragică

- enterovirusul 70, şi mai rar de un virus Coxackie (*a fost numită ''conjunctivita Apollo'' deoarece a apărut în Africa în 1969 , odată cu misiunea spaţială pe lună. În ultimii 25 de ani , au fost observate mai multe epidemii în toate regiunile globului. Virusul, iniţial cu tropism exclusiv animal, a suferit o mutaţie şi a devenit pathogen pentru om)*
- Diagnostic
  - incubaţie de aproximativ o zi
  - debut brutal, bilareral
  - hiperemie, foliculi pe conjunctiva tarsală
  - hemoragii subconjunctivale, mici, peteşiale, care se pot extinde luând aspect difuz.

- uneori prezintă stare generală alterată cu febră (până la 38grade), adenopatie pretragiană.
- leziuni corneene (cheratită punctată superficială, infiltrate subepiteliale)

➢ complicaţii neurologice tardive (paralizii motorii flasce, asimetrice, paralizii de nervi cranieni – rar)

➢ Evoluţia este de obicei favorabilă, boala se autolimitează în 5- 10 zile.

➢ Tratamentul

- antiviralele disponibile sunt ineficiente
- antibioticele sau steroizii topici nu sunt eficace
- agenţii cu benzimidazol pot reprezenta un tratament eficient în viitor.
- măsurile profilactice pot limita extinderea bolii
- tratamentul topic cu antiinflamatoare nesteroidiene(piroxicam) are un efect benefic asupra simptomatologiei

Conjunctivitele acute din bolile virale sistemice

➢ Mononucleoza infecţioasă (virusul Epstein-Barr)

- stare generală alterată
- febră
- cefalee
- faringe inflamat
- adenopatie
- edem palpebral
- hiperemie
- foliculi sau membrane conjunctivale
- cheratită superficială şi numulară
- episclerită
- dacrioadenită.

➢ Boala de Newcastle (paramixovirus)

- simptome respiratorii superioare
- limfadenopatie
- conjunctivită foliculară unilaterală.

➢ Rujeola

- febră
- tuse
- erupţie cutanată maculo-papuloasă brun-rozată
- hiperemie şi chemozis conjunctival.

- Rubeola, oreionul, gripa
  - semnele clinice caracteristice
  - hiperemie şi foliculi la nivelul conjunctivei.

Conjunctivitele alergice

Reacţiile alergice acute oculare sunt parte a urgenţelor cu ochi roşu, acestea fiind exprimate clinic, în primul rand sub forma conjunctivitelor.

Conjunctiva este bogat vascularizată cu un ţesut limfoid bine reprezentat, şi ca urmare, conjunctivitele sunt manifestările cele mai frecvente ale alergiilor oculare.

Antigenul poate fi o substanţă sau o bacterie, acesta evoluând pe un teren atopic, predispus.

Alergenul poate ajunge în contact direct cu mucoasa pe cale externă, prin contiguitate din zonele învecinate (rinofarige, pleoape), sau pe cale endogenă (alergie bacteriană, micotică).

Reacţiile imunopatologice sunt complexe, la nivelul conjunctivei aparând toate tipurile de procese alergice(reacţia imediată, anafilactica; reacţia citotoxică, reacţia cu complexe immune; reacţia întârziată, mediată celular).

Rinoconjunctivita alergică

- Este cea mai frecventă formă de alergie oculară şi nazală, fiind o reacţie de hipersensibilitate la antigeni aerieni specifici.
- Forma clinică acută tipică este conjunctivita declanşată de **alergenii din polen**, entitate care apare în cadrul clasicei ''febre de fân''(reacţie de tip imediat), în anotimpurile calde ale anului(îndeosebi primăvara).
- Manifestările clinice :
  - subiectiv: lăcrimare, fotofobie, prurit, cu strănut şi rinoreee(debut brusc);
  - edem palpebral;
  - chemozis şi hiperemie cu aspect lăptos ori rozat;
  - uneori, mici papile pe conjunctiva tarsală superioară.
- Tratamentul presupune o strânsă colaborare între oftalmolog şi alergolog - tratamentul raţional este punerea în evidenţă a alergenilor şi desensibilizarea specifică.
- Ocular este indicată
  - utilizarea unui colir cu un stabilizator de mastocite (lodoxamide
  - antihistaminic (levocabastine, azelastine)
  - colir cu ambele componente(olopatadine 0,1%).

Conjunctivitele toxice iritative

Există numeroase substanţe nocive pentru conjunctivă care antrenează leziuni iritative nespecifice.

Conjunctivitele iatrogene secundare aplicării prelungite a colirurilor sau pomezilor

- hiperemie difuză
- foliculi conjunctivali
- blefaroconjunctivită.
- Substanţele mediamentoase mai frecvent implicate sunt:
  - vasoconstrictoarele cu sau fără antihistaminice
  - mioticele
  - antibioticele
  - nitratul de argint utilizat la nou-născut
  - produşii de degradare sau conservanţii adăugaţi preparatului.
- Tratamentul
  - oprirea administrării preparatului care conduce la dispariţia lentă şi progresivă a semnelor iritative în câteva săptămâni sau chiar luni.

Conjunctivitele iritative datorită unor agenţi externi chimici sau fizici, prin simplul contact cu mucoasa(fum, vânt, gaz, acizi, baze, radiaţii ultraviolete, anumite lumini artificiale, căldură sau frig, cosmetice deodorante, tutun, etc.).

- Clinic
  - conjunctivita este de intensitate variabilă, de la o simplă hiperemie , până la o adevărată necroză prin arsură chimică.
  - secreţia este seroasă sau chiar muco-purulentă
  - cornea poate fi interesată.
- Tratament
  - întreruperea contactului între conjunctivă şi produsul activ.
  - iritanţii chimici se elimină prin spălături abundente
  - suprimarea acţiunii substanţei nocive se poate obţine prin ventilaţie, aer condiţionat, ochelari protectori.
  - coliruri cu antiseptice , vasoconstrictoare.

HEMORAGIA CONJUNCTIVALĂ

Este o colecţie hemoragică, nedureroasă la nivelul ţesutului subconjunctival, produsă prin ruptura spontană a vaselor mici subconjunctivale sau după acces de tuse, strănut, vărsătură.

Clinic

- hemoragie subconjunctivală plată, roşu aprins, netedă, limitată la conjunctiva bulbară, bine delimitată de limb
- sângele subconjunctival poate fi roşu strălucitor sau maroniu
- în faza de rezorbție, pata hemoragică se lărgeşte
- AV nu este afectată

Hemoragia conjunctivală spontană este

- frecvent unilaterală
- poate fi prezentă în HTA, boli de sânge, efort fizic mare
- evoluție 7-10 zile cu rezorbție spontană
- în cursul rezorbției pata hemoragică se poate extinde prin aplatizarea hemoragiei, extindere care este benignă
- dacă este bilaterală, recurentă trebuie căutată o discrazie sanguină

Necesită inspecția atentă a conjunctivei şi a pleoapelor cu eversarea lor.
În cazul recurențelor sau hemoragiei subconjunctivale bilaterale, se verifică existența HTA sau coagulopatii.
Rezoluția hemoragiei subconjunctivale este în medie 2-3săptămâni.
Suspiciunea de ruptură de glob este prezentă în

- glob hipoton
- modificarea profunzimii camerei anterioare
- hifemă
- hemoragie vitreană
- hemoragie conjunctivală de culoare întunecată însoțită de chemozis

COMPLICAȚIILE LENTILELOR DE CONTACT

Cristina Nicula

Portul lentilelor de contact poate genera complicaţii cu grade diferite de severitate.

Pacientul declară simptome şi semne care sunt în concordanţă cu tipul complicaţiilor.

Complicaţiile induse de lentilele de contact pot fi de natură mecanică sau hipoxică.

Semiologia complicaţiilor lentilelor de contact

Simptome

- **Vederea înceţoşată** este determinată de următorii factori:
  - edemul corneean generat de hipoxia indusă de lentilele de contact. Are o frecvenţă mai mare la lentilele din PMMA, la lentilele RGP cu DK scăzut şi la lentilele din hidrogel. Este mai puţin întâlnit la lentilele din silicon hidrogel, care au o transmisibilitate foarte bună la oxigen
  - lentila de contact incorectă ca putere dioptrică, sau o lentilă de contact veche;
  - depozite pe lentila de contact. Ele pot apare atăt pe lentila de contact moale cu port prelungit, cât şi pe lentila de contact RGP, prin alteraţii ale filmului lacrimal sau boli ale marginii libere palpebrale
  - zgârierea lentilei de contact, mai ales la lentilele RGP în zona centrală poate scădea acuitatea vizuală. Zgârieturile superficiale sau cele de la periferie nu influenţează acuitatea vizuală. La lentilele de contact moi, zgărieturile pot apare din cauza manipulării defectoase a lentilei
  - adaptarea inadecvată a lentilei de contact poate cauza vedere înceţoşată deoarece pacientul vede prin periferia lentilei, la joncţiunea dintre partea optică şi periferie, cu apariţia unui efect prismatic. La lentilele de contact moi descentrarea apare dacă sunt prea largi şi mai ales la clipit;
  - lăcrimarea excesivă legată de discomfort, fotofobie, afecţiuni conjunctivale sau corneene poate genera vedere înceţoşată prin acumularea lichidului în faţa lentilei de contact.
- **Senzaţia de arsură** – uscăciune poate apare la inserţia lentilei, determinată de contaminarea lentilei sau depozitele de pe ea.
  - în cazul lentilelor deteriorate sau folosirii ca soluţie de întreţinere peroxidul de hydrogen care nu a fost neutralizat.
  - lentilă prea strânsă cu un film lacrimal precar când simptomul apare după mai multe ore de port al lentilei

- **Durere oculară şi discomfort** apar în
  - perioada de adaptare a lentilelor de contact atăt la lentilele de contact moi care nu depăşesc limbul
  - cazul lentilelor RGP , care sunt prea srtănse sau prea largi.
  - lentilă de contact deteriorată
  - durerea oculară de intensitate mare este apanajul keratitei microbiene sau în cazul ochiului roşu indus de lentila de contact
- **Fotofobia**
  - este simptomul comun în perioada de adaptare a lentilelor de contact, mai ales la lentilele de contact rigide.
  - dacă apare mai tărziu în portul lentilelor de contact poate fi legat de o complicaţie.

Semne

- **Impregnarea conjunctivei** apare datorită
  - deshidratării lentilei în timpul portului
  - efectului mecanic însăsi al lentilei.
  - scăderii calităţii filmului lacrimal .
  - în aceeaşi proporţie atăt la lentilele de silicon hidrogel căt şi la lentilele din hidrogel.
- **Impregnarea corneeană**
  - este apreciată după instilarea de fluoresceină, folosind lumina albastru cobalt la biomicroscop.
  - cauzele impregnării la purtătorul de lentile de contact sunt:i, depozite pe lentilă.adaptarea lentilei, suprafaţa şi marginea lentilei, deteriorările acesteia şi ruperea filmului lacrimal
  - poate fi sub formă de pete, micropunctate , macropuncate sau coalescent cu extindere superficială sau profundă.
  - este întălnită atăt la lentilele de contact moi căt şi la cei cu RGP.
  - la purtătorii de lentile de contact din silicon hidrogel s-a constatat o impregnare inferioară a corneei mai mică decăt la cei cu lentile de contact din hidrogel.
- **Neovascularizaţia corneeană**
  - reprezintă vase de neoformaţie apărute în cornee datorită hipoxiei, hipercapniei, edemului, traumei sau reacţiilor toxice.

- este puţin frecventă la purtătorii de lentile RGP faţă de cei cu lentile moi şi este des întâlnită la portul extins al lentilelor de contact.
- complicaţia este mai puţin accentuată la cei cu lentile de contact silicon hidrogel decăt la cei cu lentile tip disposable şi este mai evidentă la cei cu lentile din hidrogel cu port extins decăt la cei cu port zilnic

➢ **Microchiste epiteliale**

- constituie o acumulare de debriuri, celule epiteliale degenerate sau celule apoptotice.
- cu căt transmisibilitatea lentilei este mai mică cu atât edemul corneean, respectiv hipoxia este mai mare şi ca atare numărul lor este mai mare.
- creşterea numărului lor după stoparea portului lentilelor de contact poate fi legat de metabolismul corneean ce revine la normal şi există o accelerare a eliminării materialului celular încapsulat.
- sunt mai puţin frecvente la lentilele de contact din silicon hidrogel, iar la trecerea de la cele convenţionale hidrogel la cele silicon hidrogel se constată în prima fază o creştere a lor pentru ca ulterior să scadă.

➢ **Depozite pe lentila de contact**

- se observă imediat după punerea lentilei de contact datorită constituienţilor din filmul lacrimal care aderă la suprafaţa lentilei
- sunt formate din mucină şi proteine şi de un complex carbohidrat
- sunt asimptomatice şi sunt prezente atăt la lentilele de contact moi tip disposable căt şi la lentilele din silicon hidrogel noua generaţie.

➢ **Edemul corneean**

- este mai puţin frecvent la lentilele de contact din silicon hidrogel decăt la lentilele hidrogel convenţionale.
- se manifestă prin striuri sau cute descemetiene.
- se consideră că numărul de cute descemetiene constituie indicatorul corneean al stressului hypoxic.
- cutele s-au întâlnit mai puţin la cei cu lentile de contact siliconhidrogel decăt la cei cu lentile moi tip disposable.

Complicațiile lentilelor de contact

Conform clasificării CCLU, complicațiile lentilelor de contact se impart astfel:

- **complicații serioase**, care determină discontinuitatea portului și produc tulburarea acuității vizuale; din această categorie face parte keratita microbiană.
- **complicații semnificative,** care determină discontinuitatea portului permanent sau temporar; sunt reprezentate de
  - ochiul roşu acut indus de lentila de contact,
  - ulcerul corneean periferic indus de lentila de contact
  - keratita infiltrativă
  - keratoconjunctivita virală
  - leziunile arcuate superioare
  - conjunctivita papilară.
- **complicații nesemnificative**, fără implicații clinice: vascularizația corneeană şi striurile corneene.

Factorii de risc sunt alterările epiteliului, stromei, endoteliului, hipoxia şi scăderea sensibilității corneene.

S-au evidențiat la toate tipurile de LC alterări ale:

- epiteliului
  - reducerea microvililor
  - alterarea morfologiei celulelor
  - ruperea joncțiunilor
  - dilatarea spațiilor intercelulare
  - apariția microchistelor epiteliale
  - abrazii corneene(prin manipularea lentilelor).
- stromei - edem stromal, mai accentuat la cei cu lentile de contact moi port extins
- endoteliului corneean:
  - bule
  - aglomerări de celule inflamatorii
  - polimegetismul (modificarea mărimii celulelor).

Lentila de contact se comportă ca o barieră la transmiterea oxigenului şi eliminarea bioxidului de carbon din cornee, rezultând acid lactic care generează edem corneean.

Scăderea sensibilității corneene este uzual intîlnită la cei care poartă lentile de contact, fiind mai accentuată la lentilele cu transibilitate mică la oxigen.

Keratita microbiană

- este întâlnită într-o proporţie de 30-60%
- a fost întâlnită la toate tipurile de port (de zi, extins, continuu, terapeutic).
- s-a constatat o frecvenţa mai mare la lentilele din hidrogel cu port extins
- etiologia keratitei microbiene cuprinde
  - bacterii gram negative: pseudomonas aeruginosa, moraxella, serratia marscenscens, klebsiella, haemophilus influentae,proteus, E.coli, enterobacter
  - bacterii gram pozitive stafilococul aureus, streptococ alfa hemolytic, propionil bacterium, achantamoeba
  - fungi: fusarium,aspergillis, candida
- patogenetic, se consideră că orice leziune de discontinuitate la nivelul epiteliului corneean constituie un factor de risc major în apariţia keratitei microbiene, generat de :
  - trauma oculară
  - ochi uscat
  - eroziune corneeană.
  - portul extins al lentilelor de contact
  - uzul soluţiilor de întreţinere contaminate
  - uzul concomitent al corticosteroizilor şi lentilelor de contact
  - diabetul zaharat
  - fumatul.
- Cascada de reacţii porneşte de la aderenţa microbiană la lentila de contact, care asociat cu trauma epitelială, favorizează aderenţa microbiană la epiteliul corneean cu replicarea şi invazia în straturile corneene, eliberarea de toxine microbiene şi activarea mecanismelor de apărare locale. Apare fenomenul de colagenoliză şi necroză corneeană.
- Clinic
  - durere moderată sau severă
  - vedere înceţoşată sau scăderea acuităţii vizuale
  - fotofobie
  - lăcrimare.
- Examenul biomicroscopic
  - secreţie mucoasă
  - edem palpebral

- congestie conjunctivală
- infiltrate corneene localizate central, paracentral,cu margini neregulate şi infiltraţie difuză în jurul leziunii ajungănd până în stroma medie asociat cu o ulceraţie corneeană şi reacţie inflamatorie a camerei anterioare.

➢ Evoluţia keratitei microbiene este spre cicatrizare corneeană cu afectarea acuităţii vizuale, vascularizaţie corneeană sau degenerare calcică.

➢ Tratamentul trebuie efectuat de urgenţa şi constă în
- îndepărtarea lentilei de contact cu efectuarea de culturi de pe lentilă, soluţii de întreţinere sau caseta lentilei
- local instilaţii cu
  - antibiotice (ofloxacină, ciprofloxacină)
  - antifungice dacă se suspectează etiologia fungică
  - midriatice (atropină)
  - epitelizante.

➢ Lentilele de contact din silicon hidrogel elimină hypoxia , unul din factorii de risc ai keratitei microbiene şi ca atare şi frecvenţa complicaţiei.

Ochiul roşu indus de lentila de contact

➢ legat de portul extins al lentilei de contact.

➢ clinic
- asimptomatic
- după trezire există senzaţie de corp străin până la durere propriuzisă
- fotofobie şi lăcrimare

➢ la examenul biomicroscopic
- edem palpebral
- congestie conjunctivală moderată
- edem corneean
- infiltrat inflamator corneean periferic până în stroma anterioară, iar epiteliul este intact

➢ se remite în 1-2 săptămăni cu consilierea pacientului pentru o posibilă recurenţă.

➢ Tratamentul constă în
- oprirea portului lentilelor de contact
- tratament local cu antiinflamatorii nesteroidiene, antibiotice şi midriatice.

- Lentilele de contact silicon hidrogel scad frecvența complicației.

Ulcerul corneean periferic indus de lentila de contact

- Apare la portul extins al lentilelor de contact , dar a fost decelat şi la portul zilnic al lentilelor de hidrogel.
- Clinic
  - asimptomatic
  - durere oculară , lăcrimare, fotofobie.
- Examenul biomicroscopic
  - congestie conjunctivală moderată, sectorială
  - infiltrat corneean localizat periferic, mic, unic, circular, dens, gălbui, înconjurat de o zonă de infiltrate, cu localizare subepitelială însoțit de o ulcerație suprajacentă.
- evoluție - în general unilateral, benign şi lasă o cicatrice rotundă, care se evidențiază şi la 6 luni de la eveniment.
- Tratamentul constă în
  - discontinuitatea portului de lentile de contact
  - instilații de antibiotice.
- Lentilele de contact din silicon hidrogel elimină hypoxia, dar nu trauma epitelială

Keratita infiltrativă

- Apare mai frecvent la portul extins al lentilelor de contact şi mai ales la cele cu hidrogel.
- Etiopatogenetic, este incriminat trauma corneeană şi colonizarea lentilei de contact cu bacterii gram negative, cu apariția infiltratului corneean.
- Clinic - keratita este unilaterală debutând cu durere sub formă de corp străin şi lăcrimare.
- Examenul biomicroscopic
  - congestie conjunctivală uşoară
  - infiltrat corneean periferic, cu o eroziune corneeană cu infiltrare difuză subepitelială
- Se vindecă în 7-20 de zile, rămănând o mică opacitate corespunzătoare infiltratului sau eroziunii corneene.
- Tratamentul constă în
  - discontinuitatea portului lentilelor de contact
  - instilații cu antibiotice şi antiinflamatorii nesteroidiene.

Conjunctivita gigantopapilară

- apare la toate tipurile de lentile de contact, fiind mai frecventă la lentilele moi.
- reprezintă una din cauzele abandonului de lentile de contact datorită discomfortului indus de intoleranţa la lentile de contact.
- Factorii de risc incriminaţi sunt:
  - depozitele proteice pe lentila de contact
  - vărsta mică a pacientului
  - schimbările rare ale lentilei de contact
  - perioadele lungi de port (port extins).
- Clinic uni sau bilateral cu senzaţie de corp străin, vedere ceţoasă prin dislocarea lentilei sau depunerilor pe lentilă.
- Examenul biomicroscopic
  - mobilitatea marcată a lentilei de contact
  - congestie conjunctivală
  - pe concunctiva tarsală superioară se decelează papile poligonale, elevate, localizate la joncţiunea cu marginea lentilei de contact, pe tars
- Tratamentul constă în
  - curăţirea atentă a lentilelor de contact pentru a reduce depozitele de pe suprafaţa lentilei, înlocuirea frecventă a lor
  - instilaţii cu coliruri antialergice.

Leziunile arcuate epiteliale superioare

- Apar într-o proporţie de 0-5% din cazurile de lentile de contact moi.
- Clinic
  - asimptomatic
  - la nivelul corneei se evidenţiază o leziune epitelială, ce reţine colorantul, cu localizare la nivelul corneei superioare, arciformă, gri albicioasă, cu un infiltrat difuz subjacent infiltratului
- evoluţia - recurenţe care pot scădea ca frecventă dacă se schimbă lentila de contact cu un tip de RGP.
- Tratamentul constă în
  - discontinuitatea portului lentilei de contact, readaptare
  - monitorizarea bolnavului datorită riscului crescut al recurenţei.

Eroziunea corneeană

- Apare prin injuria mecanică determinată de prezenţa unui corp străin între lentila de contact şi cornee.

- Este limitată la membrana Bowmann.
- Se întâlneşte mai frecvent la lentilele de contact rigide sau suple cu port extins, fiind favorizată de defectele lentilei de contact, finisare inadecvată, adaptare incorectă a lentilei, suprapurtare a lentilei, diabetul zaharat.
- Clinic
  - asimptomatic
  - durere, lăcrimare, fotofobie şi blefarospasm.
- Examenul biomicroscopic evidenţiază o zonă mică la nivel epithelial ce reţine colorantul. Eroziunile superficiale se vindecă în 24 de ore, iar cele mai profunde în câteva zile.
- Tratamentul
  - discontinuitatea portului lentilei de contact până la vindecarea epiteliului corneean
  - instilaţii cu antibiotice
  - antiinflamatorii nesteroidiene
  - epitelizante.
- Lentilele de contact de silicon hidrogel conferă o suprafaţă sănătoasă cu joncţiuni strânse ale celulelor epiteliale.

Keratita infiltrativă asimptomatică prin

- portul zilnic,sau extins al lentilelor de contact cu hidrogel.
- contaminarea lentilei de contact în timpul somnului.
- unilaterală şi asimptomatică..
- Examenul biomicroscopic - infiltrat corneean cu localizare periferică, fin, subepitelial, iar epiteliul suprajacent reţine colorantul.
- Se vindecă în 7 zile, recomandându-se discontinuitatea portului lentilei de contact.

Vascularizaţia corneeană

- este determinată de:
  - hipoxia
  - hipercapnia
  - inflamaţia
  - edemul corneean
  - factorul mecanic şi reacţiile toxice.
- Trigger-ul este reprezentat de inflamaţia indusă de portul permanent al lentilelor de contact care generează un răspuns inflamator

corneean , cu acumulare de metaboliţi ce stimulează angiogeneza, precum şi hypoxia care determină acumularea de acid lactic provocând eliberarea de factori angiogenetici.

- Apare foarte frecvent la cei cu port extins al lentilelor de contact şi în cazul lentilelor de contact moi.
- Examinarea vaselor limbului se face la biomicroscop prin iluminare focală directă. Detaliile vaselor limbului sau orice modificare corneeană trebuie înregistrată la prima vizită a pacientului, pentru a avea un termen de comparaţie. Vascularizaţia poate fi superficială sau profundă.
- In caz de neovascularizaţie pacientul trebuie să fie monitorizat, chiar dacă este asimptomatică.
- Este bine a se înlocui lentilele de hidrogel cu lentile silicon hidrogel, dacă hipoxia este factorul generator. La alţi pacienţi se poate recomanda portul intermitent al lentilelor de contact.

Profilaxia complicaţiilor lentilelor de contact

- prin selectarea tipului de lentilă de contact şi a tipului de port în funcţie de pacient şi a habitatului lui;
- spălarea măinilor înainte de manipularea lentilelor;
- controlul periodic al pacientului ;
- obligator pacientul trebuie să aibă şi reţeta de ochelari, în caz de pierdere a lentilei;
- prezentarea de urgenţă a pacientului la medicul oftalmolog în caz de durere oculară sau roşeaţa ochiului.

CORNEEA

Adriana Stănilă

Corneea face parte din stratul exterior al globului ocular, stratul fibros (extern) împreună cu sclera de care este delimitată prin limbul sclero-cornean.

Corneea este

- mediu refractiv de 45D (din refringența totală de 60D)
- unitate anatomică, functională și chirurgicală extrem de importantă.
- barieră pentru inflamații și traumatisme

Corneea are

- indicele de curbură de 7,8 mm.
- interfața anterioară eliptică, diametrul orizontal de 11,7 mm și cel vertical de 10,6 mm
- fața posterioară circulară cu diametrul de 11,7 mm.
- grosimea centrală de 520 µm și cea periferică de 630 µm.

Corneea este constituită din 5 straturi la care se adaugă și filmul lacrimal precornean.

Structura corneei de la exterior spre interior este formată din:

- Stratul filmului lacrimal precornean
- Epiteliul cornean
- Membrana Bowman
- Stroma corneană
- Membrana Descemet
- Endoteliul cornean

Patologia corneei poate fi de origine epitelială, stromală, endotelială.

Semne legate de patologia epitelială

- **Leziuni epiteliale punctate**
  - se manifestă ca zone de pierdere a epiteliului cornean
  - pot fi localizate
    - superior: keratoconjunctivita vernală, sindromul de inocluzie palpebrală, adaptarea incorectă a LC
    - interpalpebral: keratoconjunctivita Sicca, expunere la ultraviolete, anestezia corneană
    - inferior: blefarite, keratopatia de expunere, ectropion, deficiența de clipit, keratopatia rozacee, aplicare indelungată de picaturi cu efect toxic.
- **Filamentele corneene**
  - sunt fâșii de mucus aderente de cornee cu coada liberă și mobilă

- sunt prezente în: keratoconjunctivita Sicca, sindromul de eroziune corneană recidivantă, keratopatia de expunere.

➢ **Keratita punctată superficială**: keratite virale, keratita Thygeson.

Semne legate de patologia stromală:

➢ **Panusul**
- proliferare fibrovasculară subepitelială
- în: trahom, sindromul de LC strâmtă, keratita herpetică, keratita rozacee, keratopatiile chimice, keratopatia marginală, keratoconjunctivita vernală, keratoconjunctivita atopică.

➢ **Infiltratele stromale**
- prin aglomerări de leucocite
  - sterile: keratita marginală, legate de purtarea LC.
  - infecţioase, date de: bacterii, fungi, protozoare, viruşi.

➢ **Edemul stromal**
- stroma corneană este opacă, îngroşată: postoperator, keratoconus, distrofia epitelială Fuchs, keratita disciformă herpetică.
- Corneea "farinată" şi Crocodille Sjogren sunt depozite stromale de etiologie necunoscută.

Semne legate de patologia endotelială:

➢ **Cute pe membrana Descemet** - postoperator, keratita disciformă.

➢ **Rupturi în membrana Descemet** - asociate cu edemul cornean şi apar în: traumatisme la naştere, keratoconus, glaucomul infantil.

➢ **Gutată**:
- în periferie: corpusculii Hassell-Henle.
- central: distrofia endotelială Fuchs.

➢ **Pigmentări pe endoteliu**
- pigment dispersat din membrană aşezat pe endoteliu
- postoperator, posttraumatic, sindromul de dispersie pigmentară (Krukenberg, lupus).

➢ **Precipitate** - agregate de celule inflamatorii pe endoteliu:
- keratite: disciformă, microbiene.
- uveita anterioară (ciclita heterocromică Fuchs HLA-B27, idiopatică)
- sarcoidoze.

KERATITELE MICROBIENE

Keratitele microbiene reprezintă una din urgenţele oftalmologice a căror rezolvare depinde de:
- momentul prezentării pacientului

- corectitudinea diagnosticului
- instituirea unui tratament competent şi eficient.

Pacientul trebuie spitalizat.

Etiologie

- Cu epiteliu corneean intact
  - Neisseria gonorrhoeae
  - Corynebacterium diphtheriae
  - Listeria
  - Haemophilus sp..
- Cu defect epitelial corneean
  - Pseudomonas aeruginosa pot produce keratite numai în cazul existenţei unui defect epitelial prin pierderea integrităţii epiteliului corneean (determinată de exemplu de purtarea de lentile de contact – în special cele cu port extins)
  - Stafilococ
  - Streptococ

Factorii de risc

Locali, oculari:

- traumatisme (leziuni corneene, corpi străini corneeni, plăgi corneene)
- lentile de contact – igienă deficitară la manevrarea lentilelor de contact (zilnice, cu port extins, rigide gaz permeabile – RGP);
- iatrogeni (sutura incorectă sau îndepărtarea firelor de sutură, administrarea îndelungată de corticosteroizi);
- afecţiuni ale suprafeţei oculare (sindromul de disfuncţie oculo-lacrimală – sindromul de ochi uscat, blefaro-conjunctivite cronice, keratite cronice cu sau fără anestezie corneeană, keratopatia buloasă, afecţiuni corneene cicatriciale)
- afecţiuni ale pleoapelor (trichiazis, entropion, lagoftalmia)
- afecţiuni ale căilor lacrimale (dacriocistita cronică).

Sistemici:

- imunosupresie - sindromul de imunodeficienţă, medicamente, poliartrita reumatoidă, diabet
- nutriţionali - deficienţa de vitamina A

Simptome:

- durere
- senzaţie de corp străin

- fotofobie
- lăcrimare
- scăderea AV
- secreţie uneori purulentă.

Semne oculare

- congestie perikeratică
- defect epitelial
- placarde unice sau multiple alb-gălbui în stroma corneeană asociate cu reacţie uveală anterioară.

Complicaţii

- extinderea spre limb şi scleră
- perforaţia corneeană cu endo/panoftalmită.

Pentru identificarea agentului etiologic este necesară recoltarea secreţiei cu antibiogramă, eventual raclaj („scrape") – se recoltează un strat subţire de la baza ulcerului pentru examenul cito-bacteriologic.

Tratamentul local

Tratamentul keratitelor microbiene poate fi divizat în 2 faze

- sterilizare- se administrează intensiv antibiotice 48-72 ore.
- vindecare - se adaugă corticosteroizi şi antibioticul se reduce.

Lentilele de contact se scot (la purtătorii LC)

Terapia cu antibiotice:

- combinată – aminoglicozidă fortificată (gentamicină 1,5%, tobramicină 1,5%) + cefalosporină fortificată (cefuroxim 5%)
- monoterapia – quinolonă (ciprofloxacină sau ofloxacină 5%).
- oferă acoperirea spectrului împotriva a 95% din bacterii. Pentru 5%, în special infecţia streptococică, se face o combinaţie cu fluoroquinolonă şi cefuroximă fortificată (copii şi pacienţi cu patologie de suprafaţă oculară).

Prepararea antibioticelor fortificate:

- Gentamicina 15mg/ml - 2ml gentamicină pentru administrare parenterală (40mg/ml) + 5ml soluţie gentamicină comercială (0,3%)
- Tobramicină 15mg/ml - 2ml tobramicină pentru administrare parenterală (40mg/ml) + 5ml soluţie oftalmică de tobramicină (0,3%)
- Cefuroxim 50mg/ml - la 1000mg de cefuroxim injectabil se adaugă/se diluează cu 2,5ml apă distilată

Antibiotic (i.m. sau i.v.)	Soluție comercială	Diluant[a] (ml) adăugat la 1ml de soluție comercială	Concentrația finală	Timp de păstrare (4°C)[b] (zile)
Amikacină	100mg/ml	9	10mg/ml	30
Bacitracină	50000U/5ml	-	10000U/ml	7
Carbenicilină	1g/10ml	24	4mg/ml	3
Cefamandol	1g/7,5ml	-	133mg/ml	4
Cefazolin	1g/10ml	2	33mg/ml	10
Cefazolin	1g/7,5ml	-	133mg/ml	10
Ceftriaxonă	1g/7,5ml	-	133mg/ml	10
Cloramfenicol	1g/10ml	19	5mg/ml	7
Gentamicină	80mg/2ml	1,8	14mg/ml	30
Penicilină G	1000000U/ml	9	100000U/ml	7
Polimixină B	500000U/20-50ml	-	10-25000U/ml	3
Ticarcilină	1g/10ml	16	6mg/ml	14
Tobramicină	80mg/2ml	1,8	14mg/ml	30
Vancomicină	500mg/10ml	1	25mg/ml	14

[a]Cu excepţia carbenicilinei a vancomicinei (doar apă distilată pentru injecţie) şi a bacitracinei (doar ser fiziologic pentru injecţie), diluantul poate fi apă distilată sau ser fiziologic pentru injecţie, sau lacrimi artificiale sterile utilizând flaconul de lacrimi original pentru a administra soluţia reconstituită.
[b]Păstrarea la congelator prelungeşte data expirării la 12 săptămâni pentru aminoglicozide, cefalosporine şi vancomicină; 4 săptămâni pentru ticarcilină.
(Pavan-Langston D, Dunkel E. Antibiotics)

Administrarea terapiei topice se realizează prin instilații la 1 oră cât pacientul este treaz în primele 5 zile, în cazuri severe putându-se administra și noaptea. Dacă răspunsul este bun frecvența instilațiilor se poate reduce la 2 ore. În cazul apariției complicațiilor toxice, în special la aminoglicozide (întârzierea epitelizării) și apariția de depozite albicioase după administrarea de ciprofloxacin, (întârzie epitelizarea), se impune întreruperea aminoglicozidelor.

Terapia antibiotică topică inițială a keratitelor microbiene

Tipul bacterian	Antibioticul de elecție (fortificat)	Antibiotice alternative (fortificate și nefortificate)
Coci Gram-pozitivi	Cefazolină 100mg/ml	Vancomicină 25mg/ml Bacitracină 10000U/ml
Bacili Gram-pozitivi	Penicilină G 100000U/ml	Vancomicină 25mg/ml Bacitracină 10000U/ml
Coci Gram-negativi	Ceftriaxonă 50mg/ml	Ofloxacină, Ciprofloxacină
Bacili Gram-negativi	Tobramicină 14mg/ml Amikacină 10mg/ml Ticarcilină 6mg/ml	Gentamicină 14mg/ml Polimixină B 50000U/ml Ciprofloxacină, Ofloxacină
Suspiciune bacteriană	Cefazolină 100mg/ml plus Tobramicină 14mg/ml	Gentamicină 14mg/ml plus Vancomicină 25mg/ml

Cicloplegicele (atropină) se administrează pe o durată lungă pentru a preveni formarea de sinechii şi a reduce durerea.

Tratamentul sistemic

- administrarea de ciprofloxacin 750mg x 2/zi.; se schimbă antibioticul sau se adaugă în funcţie de antibiogramă în funcţie de rezistenţa microorganismelor.
- terapia steroidică este controversată. Ar putea fi utilă după 7-10 zile de la începerea tratamentului.
- se aplică– lentila de contact terapeutică sau scoicile de colagen (collagen shields) care sunt lentile de contact îmbibate cu antibiotice şi care funcţionează ca un rezervor de antibiotice pentru mai multe ore.

Cauzele de insucces sunt:

- tratamentul inadecvat (în funcţie de sensibilitatea microbiană)
- nu se recunoaşte infecţia cu virusuri, fungi, acanthamoeba şi micobacterii
- toxicitatea medicamentoasă.

KERATITA HERPETICĂ

Virusul herpetic este un virus ADN care determină cel mai frecvent infecţii subclinice (până la 90% din populaţie este seropozitivă pentru acest virus).

Exista 2 serotipuri de virusuri herpetice:

- tipul 1 determină infecţii în jumătatea superioară a corpului (faţă, buze, ochi)
- tipul 2 produce infecţii în jumătatea inferioară a corpului, cel mai frecvent regiunea genitală, de unde poate ajunge la ochi prin contact cu secreţii genitale infectante (ex. Infectarea nou-nascutului în timpul naşterii).

Primoinfecţia

- apare în primii ani de viaţă (6 luni-5 ani)
- manifestările oculare sunt sub forma de blefaroconjunctivita herpetică: erupţie veziculară tipică ce implică pleoapele şi regiunea periorbitală, conjunctivita foliculară, limfadenopatie preauriculară
- uneori asociată cu semne generale: febră şi stare generală alterată.

Tratamentul topic antiviral poate fi aplicat profilactic de 5 ori pe zi pentru a preveni keratita.

Infecţia recurentă se datorează faptului că virusul herpetic rămâne cantonat în ganglionii trigeminal şi spinal, în stare latentă, de unde în anumite

condiţii de imunitate scazută, febră, intercurentă virală, intervenţii chirurgicale sau dentare, tratament local cu prostaglandine, se poate reactiva determinând infecţii recurente: herpes labial, keratita herpetică sau herpes genital.

Keratita herpetică este infecţia recurentă a corneei

- se manifestă sub anumite forme clinice izolate sau combinate:

Infectia epitelială herpetică:

- keratită punctată care se transformă într-o ulceraţie dendritică cu marginile ramificaţiilor edemaţiate dând un aspect caracteristic de "bulbi terminali" cu tendinţa la extindere progresivă, centrifugă şi coalescentă într-o ulceraţie geografică

Simptome

- lăcrimare
- disconfort ocular
- scăderea vederii

Semne

- examenul clinic la coloraţia cu fluoresceina evidenţiază ulceraţia specifică dendritică, arborescentă
- diminuarea sensibilităţii corneene

Diagnosticul diferenţial se face cu alte afecţiuni ce produc leziuni corneene epiteliale dendritiforme:

- Keratita zoosteriană în care ulceraţia dendritică are marginile drepte , subţiri , fără bulbi terminali, sensibilitatea corneeană este semnificativ redusă, există erupţia cutanată dureroasă caracteristică.
- Keratita cu acanthamoeba: anamneza relevă portul lentilelor de contact şi folosirea necorespunzatoare a soluţiilor de întreţinere, clinic durerile oculare foarte mari, disproportionate cu semnele oculare.
- Eroziunea corneeană recurentă: durere oculară matinală la trezire, distrofie subepitelială, istoric de eroziuni corneene repetate
- Keratopatiile toxice, medicamentoase prin exces de tratament topic.

Tratamentul trebuie sa fie bine adaptat pentru a minimaliza sechelele.

- Local sunt administrate antivirale sub forma de coliruri sau unguent
  - Aciclovir 3% unguent
  - Ganciclovir gel 0,15 %(Virgan) local de 5 ori pe zi.
  - Trifluorothimidina 1% în funcţie de evoluţia leziunii.
  - **Aciclovirul este considerat netoxic şi este antiviralul de ales, penetrând şi prin epiteliul corneean intact fiind indicat şi în keratita disciformă**

B.C.U. „M. EMINESCU" IAŞI

- Tratamentul topic prelungit poate să producă o keratopatie toxică punctată, întarzierea epitelizarii, opacifiere stromală superficială, conjunctivita foliculară
- Sub tratament topic din ziua a 4-a leziunile ar trebui să diminue în mărime iar din ziua a 10-a să se vindece. Daca până în ziua a 10-a, sub tratament, nu se observă nici un raspuns trebuie schimbată terapia cu alte antivirale.

➢ Sistemic se administrează antivirale în scop profilactic la pacienţii cu episoade recurente de mai mult de 2 ori pe an.

- Aciclovir tb 400mg de 2 ori pe zi timp de 1 an reduce rata recurenţelor cu 45%.
- Uneori este indicată debridarea ulceraţiei urmată de tratament antiviral.

Evoluția: cu tratament keratita epitelială herpetică se vindecă fără complicații în 90% din cazuri.

Keratita metaherpetică (ulceraţie sterilă epitelială, postinfectioasă, defect epithelial persistent) apare la locul unei keratite herpetice anterioare ca o leziune epitelială liniară sau ovoidală cu marginile subminate şi este cauzată de lezarea membranei bazale (care se reface lent în 8-12 săptămâni). în timpul fazei acute a keratitei herpetice

Tratament

➢ lacrimi artificiale

➢ lentilă de contact terapeutică cu conţinut crescut de apă pe o perioadă de câteva luni.

Keratita disciformă este o reacţie de hipersensibilitate întarziată a limfocitelor T şi macrofagelor la antigenul viral, în cornee.

Simptome

- scaderea nedureroasă a vederii

Obiectiv la examenul biomicroscopic se evidentiază

- o zonă discoidă de edem stromal central sau paracentral
- precipitate endoteliale (endotelită)
- cute ale membranei Descemet
- complexele antigen anticorp se depun intrastromal sub forma unui inel la periferia zonei discoide (inelul imun Wessley)
- presiunea intraoculară poate fi crescută.

Tratamentul topic:

➢ antivirale: acyclovir topic 3% de 5 ori pe zi administrat încă 3 zile după vindecarea completă

- steroizi (prednisolon 0,25%) de 4 ori pe zi în faza acută; steroizii topici în concentraţii scăzute pot fi administraţi pe perioade mai lungi pentru prevenirea recurenţelor. În general nu este necesară asocierea de coliruri antivirale dacă concentraţia steroizilor este minimă.
- Daca keratita disciformă se asociază cu o afectare epitelială (keratita epitelială) se face debridarea epiteliului şi instituirea terapiei antivirale înainte cu cateva zile de adminstrarea steroizilor

Keratita stromală necrotică este o reacţie imună antigen- anticorp, mediată de complement, în stroma corneeană.

- o formă clinică mai rară
- poate apare izolat, cu un epiteliu intact sau după o keratită epitelială herpetică
- se datoreaza invaziei virale în stroma corneeană.

Subiectiv

- scăderea vederii
- durere oculară

Obiectiv

- infiltrat albicios profund
- vasculită limbică.
- panus corneean - după săptămâni de inflamaţie, vasele limbice, dense, progresează în stromă

Evoluţia

- fără tratament, poate fi spre regresie spontană în câteva săptămâni sau luni cu formarea unei cicatrici corneene, regresia vascularizaţiei şi apariţia vaselor"fantomă"
- alteori evoluţia este dramatică cu perforaţia corneei.

Tratament: antivirale în asociere cu antibiotic şi steroizi.

- Doza de steroizi variază de la dexametazonă 0,1% la 3 ore sau prednisolon 0,12% la 2 zile.
- Odată ce hiperemia şi edemul corneean încep să se reducă, dozele pot fi scăzute în timp.

KERATITA ZOSTERIANĂ

- Herpesul zoster este o infecţie virală determinată de virusul herpetic uman HVZ-3, apare la vârste adulte şi excepţional la copii.
- Acelaşi virus -varicela zoster virus- determină două boli diferite: varicela şi zona zoster.

- Dupa o infecţie de varicelă , virusul rămâne în stare latentă în ganglionii senzitivi de unde în anumite condiţii se reactivează determinând leziunile cutanate din zona zoster.
- Aproximativ 15% din cazurile de herpes zoster prind ramura oftalmică a nervului trigeminal determinând zona zoster oftalmică.
- Forma oftalmică a bolii se manifestă ca o combinaţie a două sau mai multe manifestări: conjunctivita, episclerita, sclerita, keratita, iridociclita şi glaucom.
- Infecţia zoosteriană parcurge mai multe faze clinice: acută, cronică şi recidivantă.

Faza acută

- *perioadă prodromală*
  - manifestări gripale sub formă de febră şi mialgii, cefalee care precede cu o săptămână apariţia erupţiei
  - nevralgia şi limfadenopatia apar în scurt timp, pe teritoriul nervului oftalmic sub diferite forme, mâncărime, furnicături, senzatie de arsură până la durere severă, profundă, sfredelitoare constantă sau intermitentă
- *perioada eruptivă*:
  - macule care progresează rapid spre papule, vezicule şi pustule
  - crustele apar după 6 zile, leziunile pot fi mici, discrete sau mai confluente, profunde.

Keratita apare la 40% dintre pacienţi şi poate precede nevralgia sau erupţia cutanată.

Forme clinice de keratită

- Clinic, keratita apare sub *forma punctată* sau ca o ulceraţie dendritiformă cu ramificaţiile subţiri şi drepte, fără bulbi terminali, sensibilitatea corneeană este redusă semnificativ datorită afectării ganglionare.
- *Keratita numulară* apare după a 10-a zi de la debutul erupţiei şi se caracterizează prin depozite granulare, fine, subepiteliale înconjurate de un halou stromal hipotransparent. Evoluţia este spre infiltraţie lipidică, vascularizaţie sau cicatrizare. Sub tratament cu corticosteroizi leziunea evoluează spre vindecare dar recăderile sunt frecvente la încetarea prematură a tratamentului.
- *Keratita disciformă* apare la 5% din cazuri aproximativ la 3 săptămâni după debutul erupţiei. Este precedată întotdeauna de o keratită numulară şi dacă nu este tratată cu corticosteroizi devine cronică

Tratament

- Local cu acyclovir colir şi unguent
- Sistemic cu antivirale acyclovir 800mg de 5X/zi 5 zile; famciclovir 250mgX3/zi timp de 7 zile.
- Pentru leziunile cutanate combinaţii de steroizi cu antibiotic. Fucicort, Terra-cortil în aplicaţii locale de 3-4 ori/zi.

Complicaţii oculare:

- episclerita şi sclerita care se pot croniciza ducând la porţiuni de atrofie sclerală
- uveita anterioara
- ptoza palpebrala ca urmare a cicatrizarii vicioase a leziunilor cutanate
- conjunctivita cronică caracterizata prin cicatrici subconjunctivale si infiltratie lipidica la nivelul conjunctivei tarsale
- nevralgia postzosteriană.

Complicaţii neurologice:

- paralizii de nervi cranieni (afectarea cea mai frecventă a nervului III)
- nevrita optică
- encefalita
- hemiplegia contralaterală.

Faza cronică apare in cazul unei evoluţii trenante astfel:

- keratita numulară şi disciformă dacă persistă mai multe luni, leziunile se vascularizează şi infiltrează cu lipide;
- keratita neurotrofică conduce la ulceraţie, suprainfecţie si perforaţie;
- keratita cu plăci mucoase apare la 5% din cazuri între 3-6 luni şi se caracterizează prin congestie perikeratică, edem al epiteliului corneean cu placi mucoase pe suprafaţă. Aceste placi pot lua o formă dendritică şi se colorează stralucitor cu roz Bengal.

Tratamentul constă în administrarea de steroizi şi acetilcisteina.

Faza recidivantă- poate apare şi până la 10 ani de la faza acută.

Cele mai întâlnite leziuni recidivante sunt: episclerita, sclerita, irita, glaucomul, keratita numulară, disciformă şi în plăci mucoase.

KERATOPATIA NEUROTROFICĂ

- Este o afecţiune degenerativă a corneei prin lipsa inervaţiei senzitive (V) care are un efect trofic asupra epiteliului corneean, ceea ce determină susceptibilitate mare la agresiuni şi un reflex de lacrimare scăzut.
- Epiteliul corneean este afectat cu tendinţa la ulceraţii, infecţie, subţiere şi perforaţie.

- Incidența keratopatiei neurotrofice crește cu vârsta fără a exista o diferență între sexe.

Etiologia: sunt implicate condiții care scad sensibilitatea corneeană:

- infecția cu virus herpes-zooster
- secționarea nervului trigemen
- neurinomul de acustic
- pareza de nerv V – traumatisme faciale, congenital, sindromul Riley-Day, Sindromul Goldenhar-Gorlin, Mobius.
- afecțiuni sistemice: diabet zaharat, deficiența de vitamina A, scleroza multiplă.
- iatrogena: incizii corneene, LASIK, traumatismul nervilor ciliari prin tratamentul laser, purtători de lentile de contact;
- toxică: arsuri chimice, medicație topică- anestezice, timolol, betaxolol, diclofenac.

Clinic în stadii incipiente

- hiperemie perikeratică
- keratita punctată superficială cu evoluție la un ulcer corneean asociat cu irită
- ulcerația corneană este localizată de obicei în ½ inferioară a corneei, este ovală cu marginile elevate şi culoare gri.

Simptomatologia este redusă deoarece sensibilitatea corneeană este abolită.

Măsurarea sensibilității corneene se face rapid cu o bucată de vată rasucită urmarindu-se reflexul cornean de aparare. O examinare cantitativă a sensibilității corneene se face cu esteziometrul Cochet-Bonnet.

Clasificarea Mackie a keratopatiei neurotrofice:

Stadiul 1

- coloratia cu roz Bengal a conjunctivei palpebrale inferioare
- scăderea timpului de rupere a filmului lacrimal
- creşterea vâscozității
- dezepitelizari punctiforme fluoresceino +.

Stadiul 2:

- defect epithelial oval în ½ superioară a corneei înconjurat de o bandă de epiteliu alterat
- marginile ulcerației netede şi rulate
- edem stromal
- cute ale descemetului
- reacție inflamatorie a camerei anterioare.

Stadiul 3:

- subțierea stromei
- perforația corneei.

Tratament

- stadiul 1
  - lacrimi artificiale
  - colir fără conservanţi, 1 picătură la 2 ore şi sub forma de gel de 4 ori pe zi;
- stadiul 2 cu un defect epitelial mic
  - unguent cu antibiotic
  - pansament până la vindecare
  - apoi lacrimi artificiale pentru o perioadă mai îndelungată;
- stadiul 3
  - dacă ulceraţia este infectată: unguent cu antibiotic şi pansament câteva zile, aplicarea unei lentile de contact terapeutice, tarsorafie temporară în 1/3 externă a pleoapei (inestetică).
  - În cazul perforaţiei corneene - transplant de membrană amniotică şi aplicarea de lentilă de contact terapeutică cu rezultate încurajatoare.

KERATITELE INTERSTIŢIALE

Sunt inflamaţii ale stromei corneene fără o afectare primară a epiteliului sau endoteliului.

Cauzele sunt multiple; cele mai frecvente sunt sifilisul congenital şi sindromul Cogan.

Keratita interstiţiala luetică

- 3 şi 25 ani cu durere acută bilaterală şi scăderea accentuată a vederii.
- vasele invadează stroma corneană, corneea ia un aspect roşu şi vederea este foarte scazută.
- fără tratament corneea se clarifică în câteva luni, rămânând nişte vase fantoma pentru tot restul vieţii.
- stadiul de vindecare se asociază cu subţierea stromei şi turtirea corneei.
- stadiul inactiv se caracterizează printr-o cicatrice stromală cu densitate variabilă şi vase fantomă.

Tratament: local cu steroizi şi cicloplegice şi sistemic cu penicilină.

Keratita din sindromul Cogan, caracterizat printr-un sindrom cohlear este o keratita stromală cu infiltrate în stroma anterioară, asemanatoare cu cele din keratitele cu adenovirus sau chlamidia.

Tratament: steroizi administraţi topic.

KERATITELE FUNGICE (KERATOMICOZE)

- Keratitele fungice sunt rare, dar sunt o problemă de diagnostic şi tratament.
- Cei mai frecvenţi agenti patogeni sunt
  - Fusarium şi Aspergillus pentru keratitele fungice filamentoase în zonele cu climă caldă
  - Candida în zonele cu clima rece.

Factori de risc:

- traumatisme (inclusiv chirurgia refractivă)
- imunosupresia (corticoizi administraţi topic, alcoolism, diabet
- afecţiuni ale suprafeţei oculare
- contaminarea cu materii organice

Keratita fungică filamentoasă

- este cauzată frecvent de Aspergillus sau Fusarium
- apare în zonele agricole după un traumatism ocular cu material organic.
- este caracterizată printr-un ulcer alb, murdar, cu margini neregulate, leziunea fiind înconjurată de o zonă fină infiltrată.
- se asociază cu infiltrate inelare, plăci endoteliale şi hipopion.

Keratita cu Candida

- se dezvoltă pe o leziune corneeană cronică, preexistentă
- este caracterizată printr-un ulcer alb-galbui şi secreţie abundentă.

Tratament:

- pentru a incepe tratamentul antifungic se impune repetarea culturilor şi biopsia corneeană
- terapia antifungică

➢ Tratament topic:
  - Econazol 1%
  - netamicin şi imidazol – ce se continuă 6 săptămâni

➢ Tratament sistemic cu Itraconazole şi Ketoconazol poate fi de ajutor în cazurile severe

➢ În cazurile ce nu răspund la tratament keratoplastia perforantă poate fi o soluţie.

KERATITA CU ACANTHAMOEBA

Acanthamoeba este un protozoar pe care îl găsim în aer, sol şi apă.

- există în formă activă şi inactivă (trofozoid şi chist).
- este foarte rezistentă la temperatura, pH şi uscăciune extremă.

- trăieste în sol, profunzime mare, apă proaspată şi clorinată, în condiţii nefavorabile.
- este rară, dar incidenţa creşte odată cu creşterea purtării de lentile de contact.
- fiind rezistentă la multe antibiotice de prima linie, diagnosticul se pune târziu şi se poate finaliza cu o cicatrice corneeană ce duce la scăderea vederii.

Factori de risc:

- purtarea L.C. în special cele cu port extins
- igiena deficitară la manevrarea L.C.
- frecventarea bazinelor de înnot cu lentile de contact
- în zonele agricole, traumatisme corneene

Keratita cu Acathamoeba poate să rămână nediagnosticată mult timp şi să fie confundată cu keratitele virale sau fungice.

Important pentru diagnostic este

- purtarea LC
- teste negative pentru cultura de bacterii, fungi şi viruşi
- răspuns negativ la terapia antimicrobiană convenţională.

Simptome

- semnele sunt variabile de la asimptomatice
- senzaţie de corp străin
- scăderea AV
- lăcrimare
- uneori durere severă, disproportionată cu amploarea extinderii leziunilor locale oculare.

Cronologic, semnele locale sunt:

- congestie perikeratică
- mici infiltrate în stroma anterioară
- infiltrate perineurale; epiteliul poate rămâne intact sau cu aspect de keratopatie punctată sau pseudodentritică;
- într-o fază avansată infiltratele cresc şi formează un abces paracentral ulcerat asociat sau nu cu hipopion; mici leziuni satelite se pot dezvoltă în jurul inelului ulcerat.

Tratament:

- pentru diagnosticul pozitiv se fac şi examinări ale detritusurilor corneene sau biopsie corneană.
- lentilele de contact şi recipientele de păstrare a lentilelor trebuie de asemenea examinate şi se fac culturi.

Topic se administrează:

- Clorhexidine, în asociere cu aminoglicozide
- Biguanide (PHMB 0,02%), Cicloplegie

Daca terapia medicamentoasă nu dă rezultate, se apelează la keratoplastia perforantă; - recidivele pe grefă (transplant) sunt rare.

SINDROMUL DE EROZIUNE CORNEANĂ RECURENTĂ

Sindromul de eroziune corneană recurentă apare ca urmare a lipsei readeziunii epiteliului cornean de membrana bazală.

Factorii de risc:

- traumatisme corneene
- distrofii corneene anterioare sau stromale
- keratoplastie
- diabet.

Clinic se manifestă prin:

- episoade recurente de durere severă şi fotofobie, instalate de obicei la deschiderea ochilor la trezirea din somn, agravate de clipit, cu ameliorare în cateva ore;
- neregularităţi sau defecte epiteliale de diferite grade
- eventual modificări subjacente (microchiste, modificări stromale).

Tratament

- lubrifiante oculare
- unguente cicatrizante
- antibioterapie topică (pentru prevenirea suprainfecţiei)
- +/- cicloplegie
- +/- anestezie topică (pentru confort)
- pansament ocluziv
- lentila de contact din silicon hidrogel pentru purtare extinsă
- debridarea epitelilui cornean devitalizat.

Profilactic

- lubrifiante oculare (cu continuarea tratamentului chiar şi după remisia simptomelor)
- lentile de contact tearapeutice
- micropuncţii stromale anterioare
- keratectomie epitelială cu laser excimer
- în cazuri refractare la tratament, tetraciclina poate fi eficientă prin inhibiţia activităţii metaloproteinazei şi favorizarea stabilităţii epiteliale.

KEROTOCONUL

Keratoconul este o ectazie corneană caracterizată printr-o deformare conică progresivă a corneei cu apariţia unui astigmatism neregulat, subţiere stromală axială, protruzie apicală, miopie progresivă. Prevalenţa bolii

variază între 0,05 – 5% în funcţie de populaţia studiată, de metodele folosite, de definiţia luată în calcul.

Etiologia keratokonului rămâne în discuţie.

- anomalii ale stromei corneene
- traumatisme repetate ale corneei.
- încă nu s-a stabilit rolul eredităţii în apariţia bolii. Doar 10% din cazuri prezintă un istoric familial pozitiv. Transmiterea este probabil autosomal dominantă.

Keratokonul apare de obicei la adultul tanar, prognosticul fiind mai prost cu cât vârsta apariţiei este mai mică.

Clinic

- astigmatism, neregulat, bilateral, dar asimetric, progresiv
- scaderea AV.
- în general se stabilizează în jurul vârstei de 30 ani.
- stroma se subţiază în zona centrală sau paracentrală.

Stadializarea în funcţie de keratometrie cuprinde:

- Forma uşoară < 48 D;
- Forma moderată 48 – 54 D;
- Forma severă > 54 D.

În faza iniţiala a keratoconului se evidenţiaza:

- reflexul „picăturii de ulei" la oftalmoscopia directă
- liniile Vogt la examenul biomicroscopic (fine striuri verticale, stromale, profunde),
- astigmatism neregulat la keratometrie cu meridianul principal oblic
- topografia corneană prezintă cea mai mare sensibilitate în diagnosticarea precoce a keratokonului.

Tardiv

- subţierea progresivă a corneei până la 1/3 din grosimea normală
- AV scazută dată de astigmatismul miopic neregulat
- semnul Munson (deformarea marginii libere a pleoapelor inferioare după forma conică a corneei, la privitul în jos)
- inelul Fleischer – depozite epiteliale de fier la baza conului, evidenţiate în lumina albastru – cobalt
- plisări descemetice
- cicatrici stromale.

Hidropsul acut se manifestă prin semne funcţionale şi obiective instalate brusc:

- scăderea bruscă a acuităţii vizuale

- lăcrimare
- fotofobie
- blefarospasm
- edem cornean discoid la nivelul conului, produs prin rupturi ale membranei Descemet (traumatic sau spontan), ce permite infiltrarea cu umoare apoasă a parenchimului.

Deşi se poate vindeca spontan în 6 – 10 săptămâni cu dispariţia edemului cornean, poate să persiste un mic leucom cornean linear. Perforaţiile spontane sunt rare.

Tratament în funcţie de evoluţia bolii:

- ➢ corecţie optică aeriană – în fazele iniţiale cu astigmatism regulat sau moderat neregulat
- ➢ lentile de contact rigide – refac forma corneei, ameliorând acuitatea vizuală în asigmatismele moderate
- ➢ epikeratoplastia – reduce astigmatismul, netezind corneea şi permiţând aplicarea lentilei de contact
- ➢ keratoplastia perforantă – în fazele avansate cu leucoame corneene
- ➢ medicamentos – în forma acută (hidrops) – instilaţii cu soluţii hipertone, cicloplegice.

KERATOPATIA DE EXPUNERE

Paralizia de facial se manifestă clinic in funcţie de sediul leziunii.

Leziunea periferică, prin lezarea nervului la ieşirea din gaura stilo-mastoidiană, determină interesarea tuturor muşchilor inervaţi de facial de o parte.

În leziunea centrală, este afectată calea corticonucleară dedesubtul nucleului, cu respecarea muşchilor inervaţi prin nucleul facialului superior.

Lagoftalmia este principala manifestare clinică de interes oftalmologic, dată de paralizia orbicularului pleoapelor.

- Fanta palpebrală rămâne deschisă, ocluzia pleoapelor fiind incompletă.
- Lagoftalmia lasă corneea expusă şi favorizează apariţia ulcerului cornean.
- Cu timpul se instalează ectropion paralitic la nivelul pleoapei inferioare.

Paralizia facială se poate vindeca spontan în cateva săptămâni sau luni fără complicaţii. Se poate complica în perioada de regenerare cu hemispasm facial.

Corecţia lagoftalmiei:

- ➢ tarsorafia

- implantul de greutate (metal nobil aur, platină) la nivelul pleoapei superioare (pretarsal, sub muşchii palpebrali); *se impune calcularea cu precizie a valorii greutăţii de implantat pentru obţinerea unor rezultate optime*
- corecţia ectropionului paralitic.

KERATOPATIA BULOASĂ

Keratopatia buloasă este o decompensare corneană observată după chirurgia intraoculară, mai frecventă la pacienţii cu distrofie Fuchs preexistentă.

Clinic keratopatia buloasă se manifestă prin

- edem cornean
- striuri pe faţa posterioară a corneei
- bule epiteliale
- durere intensă
- lacrimare
- fotofobie
- senzaţie de corp străin, când se sparg bulele.

Tratament

- reducerea presiunii intraoculare - instilaţii cu soluţii hipertone (NaCl 5% de 4-5 ori/zi)
- aplicarea de lentile de contact terapeutice – reduce durerea, accentuează epitelizarea o dată cu aplatizarea bulelor, suprimă pansamentul ocluziv necesar, diminua senzaţia de discomfort care se extinde şi la ochiul sănătos.
- transplantul de membrană amniotică în cazurile refractare (deasupra se aplică o lentilă de contact terapeutică pentru stabilizarea membranei amniotice)
- transplantul de cornee.

KERATOPATIA FILAMENTOASA

Keratopatia filamentoasă se caracterizează prin prezenţa unor fâşii de mucus şi celule epiteliale degenerate ataşate de cornee.

Se asociază cu ochiul uscat sau cu alte suferinţe cronice ale suprafeţei oculare.

Clinic

- durere
- senzaţie de corp străin.
- fâşiile de mucus sunt frecvent concentrate pe corneea superioară.

Tratamentul

- debridare sub anestezie topică
- instilaţii cu soluţii hipertone (NaCl 5%)

- ➢ lacrimi artificiale fără conservanţi.

KERATITA ROSACEE

Rosaceea este o afecţiune dermatologică ce afectează faţa, sub formă de teleangiectazii, eritem, papule, pustule si rinofimă.

Semnele oculare pot să apară înaintea manifestărilor cutanate în 20% din cazuri, dar cel mai frecvent afectarea oculară este diagnosticată atunci când semnele cutanate sunt manifeste.

Etiologia:

- agenţi vasodilatatori: alcool, băuturi fierbinţi, tutun, condimente, stress
- expunerea la lumina soarelui cu lezarea vaselor mici contribuie la instabilitate vasculară
- demodex mites stimulează inflamaţia glandelor sebacee
- Helicobacter Pylori - eliberarea unei toxine cu efect vasodilatator.

Simptomatologie

- senzaţie de ochi uscat
- iritaţie
- arsură
- senzaţie de corp străin.

Semnele oculare

- hiperemia conjunctivală
- teleangiectazii ale pleoapelor
- blefarita posterioară
- orjelete şi şalazioane recurente.

Cea mai gravă afectare este **keratita** care poate apărea la 5% din cazuri şi are următoarele forme clinice:

- epiteliopatie punctată ce interesează 2/3 inferioare ale corneei
- vascularizaţie superficială periferică a corneei, mai frecvent infero-nasal şi infero-temporal cu infiltrate subepiteliale;
- subţierea corneei şi perforaţia în cazurile tratate excesiv cu corticosteroizi.

Tratament

- ➢ Local :
  - antibiotice: acid fusidic unguent de 2 ori pe zi pentru 6 saptamani
  - corticosteroizi în doze mici şi perioade scurte sub formă de unguente sau coliruri.
- ➢ General :
  - Tetraciclină 250mg de 4ori pe zi, 3săptămâni

- Doxiciclină 100mg pe zi - 4 săptămâni, apoi 50mg pe zi - 4 săptămâni şi doza se scade la 50mg, la 2 zile, pentru încă 4 săptămâni.

KERATOPATIA MARGINALĂ ULCERATIVĂ

Este o afecţiune gravă ce constă într-o inflamaţie a stromei corneene asociată cu un defect epitelial, cu o subţiere progresivă a stromei corneene ce poate să conducă la perforaţia corneei şi orbire.

Cel mai frecvent este o manifestare a unei afecţiuni sistemice nediagnosticate, oculte.

Corneea periferică, spre deosebire de cornea centrală, avasculară, are caracteristici morfologice şi imunologice distincte care predispun la reacţii imunologice. Orice agent inflamator care ajunge în corneea periferica determină o reacţie imună locală cu activarea neutrofilelor şi a complementului. Complementul activat determină vasodilataţie şi creşterea permeabilităţii vasculare cu atragerea neutrofilelor. Acestea infiltrează stroma corneeană şi eliberează enzime proteolitice şi colagenolitice,oxigen activ şi substanţe proinflamatorii care degradează stroma corneeană.

Etiologia:

- microbiană
- traumatisme
- afecţiuni maligne
- afecţiuni dermatologice
- afecţiuni sistemice (poliarterita nodoasă, artrita reumatoidă, granulomatoza Wegener, lupus eritematos) - toate pot cauza depunerea de complexe immune în corneea periferică şi apariţia ulceraţiei corneene marginale.

Simptomatologie

- durere oculară
- senzaţie de corp străin
- lăcrimare, fotofobie
- scăderea vederii.

Semne

- leziune juxtalimbică, arcuată a stromei corneene asociată cu un defect epitelial, infiltrat stromal cu celule inflamatorii şi subţierea stromei corneene.
- în cazurile severe leziunea se extinde circumferenţial şi central.

Tratamentul: este o urgenţă deoarece există riscul de perforaţie a corneei

- Topic
  - coliruri cu antibiotice de 4 ori pe zi

- cicloplegice - Tropicamida 1%, Ciclogil 1% de 4 ori pe zi
- lubrifianți oculari sub formă de gel - Eyestil gel de 4 ori pe zi, Oculotect gel de 4 ori pe zi
- pansament ocular până la epitelizarea leziunii.

➢ În caz de perforație a corneei este necesară aplicarea unei lentile de contact terapeutice.
➢ Tratamentul chirurgical constă în transplantul de membrană amniotică sau keratoplastie lamelară.

ULCERUL MOOREN

Este o formă rară de keratită ulcerativă marginală uni sau bilaterală, a cărui etiologie este autoimună.

Simptomatologie

- durere
- scăderea acuității vizuale
- fotofobie.

Semne

- ulcerație periferică cu sprânceana de invazie de culoare cenușie, cu marginile subminate ce progresează atât central cât și circumferențial
- stroma corneeană este subțiată
- conjunctiva adiacentă corneei afectate este hiperemică.

Complicații:

- uveita
- cataracta
- cel mai grav perforația corneei
- în stadii avansate corneea devine subțire și vascularizată.

Tratament

➢ Topic:
- steroizi - Dexametazona 0,1% de 5 ori pe zi
- coliruri cu antibiotice de 5 ori pe zi, cicloplegice de 4 ori pe zi
- lentila de contact terapeutica.

➢ Tratamentul chirurgical transplant de membrană amniotică sau keratoplastie lamelară.
➢ Tratamentul general: imunosupresoare.

KERATITA MARGINALĂ

Este o reacție de hipersensibilitate a corneei la exotoxinele stafilococice, fiind asociată cu blefarita cronică stafilococică sau rosaceea.

Subiectiv

- senzaţie de corp străin
- durere
- lăcrimare
- fotofobie
- înroşirea globului ocular.

Obiectiv

- infiltrat steril subepitelial periferic care se poate extinde circumferenţial, existând întotdeauna o zonă de cornee perilimbică clară.
- fara tratament poate apare ulceraţie epitelială şi vascularizaţie.

Tratament – topic: antibiotice şi corticosteroizi.

FLICTENULOZA

Este o reacţie de hipersensibilitate la proteinele stafilococice sau micobacteriene, copiii fiind mai des afectaţi decat adulţii.

Clinic

- flictenă conjunctivală sau corneeană care reţine fluoresceínă.
- flictenele corneene apar ca nişte noduli gri cu vascularizaţie superficială ce pot progresa de la limb spre centrul corneei.

Tratament - steroizi topici: Betametazonă de 4 ori pe zi.

DEGENERESCENŢA MARGINALĂ TERRIEN

Este o afecţiune rară neinflamatorie, bilaterală şi asimetrică de subțiere a corneei periferice

- adulţii tineri de sex masculin
- este considerată o ectazie sau o afecţiune degenerativă.

Clinic

- poate fi asimptomatică
- scăderea acuităţii vizuale prin apariţia unui astigmatism invers regulei
- examenul biomicroscopic evidenţiază depunere gălbuie lipidică la marginea superioară a corneei cu subţierea progresivă la acest nivel şi păstrarea unei zone perilimbice de cornee clară.

Evoluţia este de subţiere progresivă a corneei, extindere circumferenţială cu risc de perforaţie.

Tratament

- corecţia astigmatismului cu ochelari sau lentile de contact
- în cazurile severe de subţiere a corneei tratamentul este chirurgical keratoplastie lamelară.

SCLERA

Alina Mihaela Ciocâlteu

Episclerita

Este o afecţiune inflamatorie limitată la nivelul ţesutului episcleral.
Se prezintă ca o inflamaţie episcleralã simplă (difuză) sau nodulară.
Atingerile bilaterale sunt prezente 30%.
Etiologie

- Boli de colagen şi vasculite
  - artrită reumatoidă
  - spondilită ankilozantă
  - LES
  - artrita psoriazică
  - poliarterita nodoasă
  - granulomatoza Wegener

- inflamaţie bacteriană sau virală
  - sifilis
  - tuberculoză
  - HZO, HVS
- Alte afecţiuni generale
  - gută
  - atopii
  - contact cu substanţe chimice
- Afecţiuni oculare
  - sindrom de ochi uscat
  - boli oculare alergice
  - blefarite
  - acnee rozacee

De cele mai multe ori este idiopatică.
30% dintre pacienţii cu episclerită au asociată o afecţiune sistemică.
Subiectiv

- mulţi pacienţi sunt asimptomatici
- dureri uşoare sau moderate
- lăcrimare, fotofobie

Obiectiv:

- în cazul episcleritei simple hiperemie difuză la nivelul conjunctivei bulbare cu dilatarea vaselor episclerale
- în cazul episcleritei nodulare vase episclerale superficiale dilatate cu nodul episcleral de culoare roz somon sau roşu ce poate fi mobilizat pe sclera subiacentă

- modificări corneene tip dellen, infiltrate periferice, uveită anterioară (rar)

Diagnosticul pozitiv se stabileşte pe baza examenului clinic, examenele paraclinice fiind necesare pentru stabilirea cauzei afecţiunii.

- Examene de laborator
  - hemoleucogramă, VSH
  - acid uric
  - factor reumatoid
  - anticorpi antinucleari
  - VDRL, FTA – ABS (sifilis)
- Radiografie pulmonară, sacroiliacă

Diagnostic diferenţial

- sclerita
- conjunctivita acută
- keratoconjunctivita

Evoluţie şi prognostic

Majoritatea episcleritelor au regresie spontană în câteva săptămâni şi fără tratament.

Prognostic favorabil.

Tratament

Episclerita simplă

- local lacrimi artificiale

Episclerite recidivante, sclerita nodulară – 7-10 zile

- local
  - steroizi: Prednisolon 0,5%, Prednisolon acetat 1%, Dexametazonă 0,1%, Betametazonă 0,1% 1 pic 4x /zi
- antiinflamatorii nesteroidiene: Indocid, Pranoprofen, Diclofenac, Ketorolac 1pic de 4x/zi
  - lacrimi artificiale
- sistemic:
  - AINS (oral): Indometacin 100mg de 4 x/zi, Flurbiprofen 100mg de 3 x/ zi

Sclerita

Este o afecţiune inflamatorie severă a sclerei şi a episclerei.

Poate fi uni sau bilaterală.

Se caracterizează prin edem şi infiltrat celular al ţesutului scleral şi episcleral.

Etiologie

- Boli de colagen şi vasculite (aprox 50% dintre sclerite)

- artrita reumatoidă 1/3 din sclerite
- spondilită ankilozantă
- boala Behcet
- dermatomiozită
- sarcoidoză
- LES
- sindrom Sjogren
- granulomatoza Wegener
- maladia Crohn
- arterita cu celule gigante

➢ Boli metabolice
- guta
- porfirie

➢ Infecţii bacteriene
- Psudomonas aeruginosa
- Staphylococcus aureus, epidermidis
- Streptococcus pneumoniae
- Mycobacterium tuberculosis
- Treponema pallidum

➢ Infecţii virale HZV, HSV
➢ Traumatisme
- arsuri chimice
- corpi străini

➢ Postchirurgical (chirurgie oculară)

Sclerita poate fi singura sau prima manifestare clinică a unei afecţiuni generale.

Forme clinice

Sclerita anterioară
- ➢ Difuză
- ➢ Nodulară
- ➢ Necrotizantă
  - Fără inflamaţie (scleromalacia perforans)
  - Cu inflamaţie

Sclerita posterioară

SCLERITA ANTERIOARĂ

Subiectiv
- **debut lent (câteva zile) cu durere (cu excepţia scleromalaciei) care poate iradia spre tâmplă, articulaţie temporomandibulară, sinusuri**

- **durere invalidantă în sclerita necrotizantă cu inflamație**
- lăcrimare și fotofobie
- GO sensibil la palpare
- uneori scăderea AV

Obiectiv

Sclerita difuză	Sclerita nodulară	Sclerita necrotizantă cu inflamație	Sclerita necrotizantă fără inflamație – Scleromalacia perforans
- cea mai frecventă formă - dilatația plexului vascular episcleral profund sectorial sau difuz cu hiperemie profundă violacee în aria interpalpebrală	- noduli sensibili la palpare, imobili, unici sau multipli în spațiul interpalpebral - noduli roșii, imobili, neinfluențați de instilația de vasoconstrictoare local - rareori nodulul devine avascular cu subțiere sclerală	- formă severă și distructivă ce evoluează cu ischemie însoțită de necroză progresivă cu subțierea sclerei; - arie gri maronie înconjurată de inflamație scleral, în evoluție aria devine avasculară produce sechestru alb în centru înconjurat de un cerc negricios - progresie rapidă (câteva săptămâni) spre perforarea segmentului anterior	- evoluează cu subțiere progresivă a sclerei; este des asociată cu artrita reumatoidă și este deseori asimptomatică - fără durere, fără semne inflamatorii - debutează ca o pată galbenă necrotică la nivelul sclerei; în evoluție sclera se subțiază, coroida subiacentă devenind vizibilă

Toate formele de sclerită anterioară pot asocia modificări corneene

Diagnostic pozitiv (pentru etiologia afecțiunii)

- Examene paraclinice
  - factor reumatoid
  - anticorpi antinucleari, ANCA
  - acid uric

- VSH
- Serologie pentru boli infecţioase, inclusiv sifilis (VDRL)

➢ Examen imagistic
- Radiografie pulmonară
- Radiografie sacroiliacă

➢ Teste cutanate – pentru atopici

Complicaţii
- cataractă
- uveite
- keratită
- glaucom

Diagnostic diferenţial
- episclerită
- conjunctivită virală, alergică
- uveită anterioră
- glaucom acut

SCLERITA POSTERIOARĂ
Subiectiv: durerea este unicul simptom
Obiectiv:
- exoftalmie şi afectarea motilităţii oculare
- nu există modificări de pol anterior
- complicaţii: uveită, DR, decolare de coroidă, pliuri coroidiene, edem macular şi de disc optic, hemoragii retiniene

Diagnosticul pozitiv
- ecografia modul B - sclera îngroşată până la 6mm, cu o zonă clară imediat posterior de glob
- CT - îngroşarea sclerei şi separarea ei de capsula Tenon
- RMN

Diagnostic diferenţial
- DD al exoftalmiei unilaterale dureroase

Tratament
Consult interdisciplinar (reumatologie, dermatologie, boli infecţioase, medicină internă) cu tratarea cauzei subiacente (dacă poate fi identificată)
Tratament medical

- **AINS pe cale sistemică sunt prima linie de tratament pentru formele nonnecrotizante de sclerite**
  - Flurbiprofen 100mg de 3x/ zi
  - Ibuprofen 800mg de 3x/ zi
  - Indometacin 75mg de 2x/ zi
  - Naproxen 500mg de 3x/ zi
- **Corticosteroizi** în cazuri severe sau sclerite necrotizante
  - Prednison oral 1mg/kg/zi (80-160mg/zi) cu scăderea dozelor, inițial cu 20mg pe săprtămână, apoi 5-10mg pe săptămână (cu agenți supresori ai secreției gastrice - omeprazol sau ranitidină)
  - steroizi injectabil: iv, im, subconjunctival (la nivelul pereților orbitei – sunt eficienți, dar prezintă riscuri mari)
  - corticosteroizi administrați topic sunt insuficienți pentru reducerea inflamației sclerale în cazurile severe
- **Agenți imunosupresori** – în cazuri severe sau sclerite necrotizante
  - se administrează în colaborare cu medicul internist
  - Ciclofosfamidă (de elecție în cazul scleritelor necrotizante), Metotrexat (de elecție în cazul scleritelor nonnecrotizante ce nu răspund la AINS), Azatioprină, Ciclosporina
  - În caz de răspuns slab la tratamentul anterior, se recomandă imunomodulatoare de tip Infliximab (anticorp monoclonal)
  - În caz de urgență: Ciclofosfamidă iv (1g/m2 suprafață corporală în 250 mL ser puls terapie) asociată cu Corticosteroid iv
  - Metotrexat 7,5-15mg/săptămână oral
  - Ciclofosfamidă 1-3mg/kg/zi oral
- Antibiotice pe cale generală în cazul scleritelor infecțioase (caz în care sunt contraindicați corticosteroizii şi agenții imunosupresori)

Tratament chirurgical – grefă sclerală, rar indicat în cazuri specifice cu perforarea corneei şi sclerei.

UVEITE

Marieta Dumitrache

Uveitele sunt stări inflamatorii ale ţesutului uveal al ochiului incluzând: iris, corp ciliar şi coroida. Una sau toate aceste structuri anatomice prinse în procesul inflamator uveitic pot avea potenţial funcţional pozitiv cu restitutio ad integrum, dar şi negativ care poate evolua până la ORBIRE cu impact medical şi social important.

De aceea este necesar stabilirea cât mai rapidă şi exactă a unui diagnostic pozitiv şi diferenţial de uveită acută şi instituirea unui tratament adecvat.

Uveitele în urgenţă au un caracter clinic asemănător cu al formelor subacute sau cronice, dar evidenţierea factorului etiopatogenic este majoră, pentru a evita cronicizarea sau/ şi recidiva.

Etiologia uveitelor este multiplă, intricată şi corelată: inflamatorie, în relaţie imună, infecţioasă şi uneori idiopatică. Adiţional când unele uveite sunt asociate cu maladii inflamatorii sistemice, la simptomatologia uveitei sunt prezente (evident clinic, subclinic) şi manifestările sistemice.

International Uveitis Study Group clasifică uveitele:

- acute – evoluţie sub 12 săptămâni, cronice – evoluţie peste 12 săptămâni
- unilaterale, bilaterale
- după criterii anatomice
  - UVEITA ANTERIOARA – este inflamaţia limitată a segmentului anterior al ochiului, cuprinde inflamaţia irisului şi porţiunii anterioare a corpului ciliar (pars plicata), termenul de irită, iridociclită rămâne azi formal
  - UVEITA INTERMEDIARĂ – este inflamaţia porţiunii posterioare a corpului ciliar (pars plana) şi/ sau periferia coroidei, secundar pot fi interesate retina şi vitrosul; termenul adecvat pentru uveita intermediară este PARS PLANITA
  - UVEITA POSTERIOARĂ – este inflamaţia coroidei cu afectarea inflamatorie a retinei şi vitrosului; uveitele posterioare sunt COROIDITE, CORIORETINITE, RETINOCOROIDITE
  - PANUVEITA – în care întreaga structură a uveei este inflamată. Sunt boli rare în urgenţă care se pot întâlni în infecţii oculare bacteriene, micotice, toxocarioza sau boli autoimune severe (sindrom Vogt-Koyanagi-Harada)

- Frecvenţa uveitelor în urgenţă este variabilă
- Vârsta medie de manifestare a bolii este între 20-59 de ani, corespunzător perioadei de vârf a activităţii celulelor T

- Copiii şi bătrânii sunt rar afectaţi de uveite acute cu excepţia artritei juvenile idiopatice la copil (responsabilă de 40% din uveite).
- Uveitele posterioare la copil sunt tipic asociate cu toxoplasmoza
- În jur de 60 de ani pot fi uveite în: herpes zooster, necroză retiniană acută, corioretinopatia serpiginoasă, retinopatia bird-shot, herpes simplex; pot fi prezente arterita cu celule gigante şi alte dezordini ischemice.
- Unele uveite au predilecţie pentru sex; exp HLAB27 asociază uveită în spondilita ankilozantă, sindrom Reiter mai frecvent la bărbaţi 3/1, în timp ce uveita în JIA este preponderentă la femei 5/1.
- Nu se cunoaşte predispoziţie rasială asociată cu uveită; în particular descendenţii africani au mare risc de sarcoidoză, indivizii asiatici au o frecvenţă mai mare pentru sindrom Vogt-Koyanagi-Harada, sindrom Behcet
- Sunt numeroşi factori care contribuie la dezvoltarea unei uveite acute:
  - traumatisme
  - inflamaţii
  - chirurgia oculară
  - boli de sistem
  - infecţii bacteriene, virale, micoze, paraziţi, riketi, clamidii,

pot avea potenţial etiologic iniţial declanşator sau adjuvant acut.

Examenele de laborator trebuie efectuate în toate tipurile de uveită pentru a depista condiţia etiopatogenică, dar trebuie extinse şi repetate în:

- uveite recurente sau neresponsive (greu responsive) la tratament
- uveite bilaterale
- uveite cu semne şi simptome sugestive pentru boli de sistem

Examenele biologice ce trebuie efectuate sunt legate de forma clinică

- probe complete de sânge cu VSH, hemoleucogramă, probe hepatice pentru a identifica o posibilă determinare bacteriană, virală, dar şi leucemie, limfom. VSH este test nespecific care indică prezenţa şi intensitatea activităţii inflamatorii în corp
- proteina C reactivă este specifică pentru arterita cu celule gigante în 97%.
- Teste serologice: tbc, sifilis, toxoplasma, brucela, leptospira, riketsii, toxocara, HIV, boala Lyme
- Anticorpi antinucleari care pot fi pozitivi în maladii autoimune în boala Sjogren, artrita reumatoidă, cauze potenţiale pentru uveită
- Antigen uman leucocitic – HLA – sunt proteine care sunt prezente în concentraţie mare pe suprafaţa celulelor albe sanguine şi servesc ca

antigen de histocompatibilitate pentru țesuturi. Acest antigen poate fi detectat în sânge evidențiindu-se tipul de antigen

- HLA-B27 este prezent la 95% din pacienții cu spondilită ankilopoetică, 70% cu sindrom Reiter, 50% boala Crohn, Whipple. Testarea tipului HLA este un element de prognostic pentru pacienții cu uveite unilaterale anterioare
- Uveite granulomatoase tbc, sarcoidoză
  - ACE (enzima de conversie a angiotensinei) ridicată în 60% în sarcoidoză, tbc miliară
  - Lizozim
  - Teste hepatice, bilirubină
  - PPD
- Uveite la copil (JRA)
  - ANA pozitiv
  - HLA B8
- Vasculite retiniene în Behcet
  - Biopsie de piele
  - HLA B51, B27
- Pars planite şi episoade de parestezii în scleroza multiplă
  - Puncție lombară
- Retinocoroidita cicatricială în toxoplasmă
  - Titrul IgG, IgM antitoxoplasma
- Vasculite retiniene şi sinuzite în granulomatoza Wegener
  - ANCA
  - Ex urină
- Coroidită exudativă în Harada
  - Puncție lombară
  - Audiometrie

Teste sugestive pentru identificarea cauzelor de uveite
(după Rhee DJ, Pyfer MF)

Boala	Teste hematologice	Ex. radiologie	Consult interdisciplinar	Alte teste
Spondilita ankilopetică	VSH crescut HLA B27 +	Film sacroiliac	Reumatologie	-
Sindrom Reiter	VSH crescut HLA B27 +	Film sacroiliac, artic. periferice	Internist, urologie, reumatologie	Culturi conjunctivă, uretră, prostată
Artrita psoriazică	VSH crescut HLA B27 +	falange	Reumatologie, dermatologie	-
Boala Behcet	HLA B5+ BW 51-	-	Internist, reumatolog	Teste piele

Sifilis	**Teste serologice FTA-ABS+, RPR+**	**-**	**Internist**	**-**
TBC	**Teste serologice**	**Rxgrafie plămâni**	**Pneumolog**	**Teste piele (IDR)**
Artrita juvenilă idiopatică	**VSH crescut Anticorpi antinucleari+ Factor reumatoid-**	**articulații**	**Reumatolog pediatrie**	**-**
Sarcoidoza	**ACE+**	**plîmân**	**Internist**	**-**
Boala Lyme	**ELISA pentru imunofluorescența Lyme**	**-**	**Internist, reumatolog**	**-**
HSV, HZV	**Dg clinic**	**-**	**Dermatologie**	

ELISA – enzyme linked immunosorbent assay
FTA-ABS – fluorescent treponemal antibody absorbtion
RPR – rapid plasma reagin

Examene imagistice

Când aspectul clinic al uveitei anterioare acute sugerează prezența JIA, spondilita ankilozantă, tbc, sarcoidoză, examenele imagistice confirmă diagnosticul

Sunt necesare următoarele examinări imagistice:

- spondilita ankilozantă – Rxgrafie articulație sacroiliacă
- sindrom Reiter - Rxgrafie articulație sacroiliacă și încheieturi
- tbc, sarcoidoză – Rxgrafie pulmonară, scintigrafie cu gallium
- Angiografia cu fluorescență și tomografia în coerență optică poate ajuta la elucidarea edemului macular cistoid asociat cu uveite evidențiind în AFG aspectul petaloid, hiperfluorescent al maculei.
- OCT are capacitatea de a demonstra zone de subțiere retiniană asociate EMC, dar și graficul ariilor chistice intraretiniene. Este metoda cea mai fidelă de diagnostic la pacienți cu EMC asociat uveitei.

UVEITE ANTERIOARE

Reprezintă aproximativ 90% din totalul uveitelor primare, 50-60% din uveitele secundare și terțiare, formele acute fiind aproximativ 40-50%

- uveitele acute sunt mai frecvent unilaterale
- uveitele anterioare pot avea manifestări acute la debut sau în evoluție
- reacțiile inflamatorii acute uveale se produc cu ajutorul mediatorilor chimici: histamină, serotonină, plasmină, complement, prostaglandine
- mecanismele de producere ale unei uveite anterioare pot fi:

- infecţioase prin traumatism perforant sau sepsis (prin bacterii, virusuri, ciuperci, paraziţi)
- cauze imunologice prin reacţie alergică sau hiperergică faţă de toxinele bacteriene
- simptom al unei boli de sistem: spondilită ankilozantă, sindrom Reiter, sarcoidoza

➢ cea mai frecventă cauză de uveită anterioară neinfecţioasă la adult este uveita (+,- hipopion) cu HLA B27

➢ uveitele asociate cu HLA B27 se manifestă prin episoade recurente care uneori pot fi severe (cu hipopion, fibrină, precipitate, sinechii posterioare).

Cauze de uveite anterioare:

INFECŢII	MALADII AUTOIMUNE
Citomegalovirus **HSV** **HZV** **histoplasmoza (histoplasma capsulatum)** **Leptospira** **Boala Lyme (borellia burgdorferi)** **Sifilis** **Toxocara (toxocara canis)** **Toxoplasma (toxoplasma gondii)** **Tbc** **Boala Whipple (Tropheryma whippeli)** **Oncocercoza (oncocerca volvulus)**	**Spondilita ankilozantă** **Boala Behcet** **Artrita juvenilă idiopatică** **Scleroza multiplă** **Poliarterita nodoasă** **Artrita psoriazică** **Artrita reumatică** **LES** **Nefrita tubulointerstiţială** **Vogt-Koyanagi-Harada** **Granulomatoza Wegener**

Etiologia uveitelor anterioare:

COPIL	ADULT TÂNĂR	ADULT ÎN VÂRSTĂ
AJR **Artrita psoriazică** **Nefrită tubulointerstiţială acută** **Postviral VHZ** **Toxoplasmoza (50% din formele posterioare)**	**Uveite asociate cu HLA B27, sarcoidoză, sifilis, Behcet care pot da şi uveite intermediare şi posterioare**	**Idiopatic** **Sarcoidoză** **Sindroame mascate** **HZV** **Scleroză multiplă** **Leucemie** **Melanom malign**

Diagnosticul pozitiv de uveită anterioară este bazat pe examenul clinic
Simptome

➢ DURERE este:
- Simptomul cel mai frecvent
- Intensă
- Cu iradiere în orbită şi la faţă în teritoriul V

- FOTOFOBIE care induce mioza
- LĂCRIMAREA
- SCĂDEREA ACUITĂȚII VIZUALE este variabilă (mediu afectată) în funcție de tulburarea de transparență a mediilor anterioare (edem corneean endotelial, precipitate, cute descemetice, pigment pe cristaloida anterioară, umor apos tulbure).

Examenul la lumina zilei

- hiperemia conjunctivală profundă ochi roşu cu vase conjunctivale şi episclerale dilatate
- uneori limfadenopatia preauriculară
- leziuni veziculare în etiologia herpetică
- pseudoptoză secundară fotofobiei
- edem palpebral şi conjunctival prin afectarea lor în cadrul inflamației uveale

Examenul biomicroscopic

Semnele oculare

- hiperemie conjunctivală circumlimbică – perilimbică – perikeratică, corespunde unei inflamații profunde.
- CORNEEA este întotdeauna interesată
  - celulele inflamatorii se acumulează şi se depun pe endoteliu sub formă de <u>precipitate.</u> Precipitatele au formă triunghiulară cu baza inferior şi vârful la centrul corneei – evoluează în timp. La debut sunt alb, gri, rotunde apoi se impregnează cu pigment, devin cenuşii şi au centrul neregulat
  - <u>cute pe membrana Descemet</u>
  - <u>edem corneean endotelial</u> (aspect de cornee burată la examenul biomicroscopic) poate fi însoțit de pulbere exudativă sau pigmentară
- MODIFICĂRILE EXUDATIVE
  - în camera anterioară
    - <u>fenomen Tyndal al umorii apoase</u>, produs prin concentrația la acest nivel de proteine, fibrină, celule inflamatorii care la biomicroscop produc difracția luminii (puncte strălucitoare, mobile ca firele de praf într-o rază de lumină)
    - <u>hipopion</u> (puroi steril în camera anterioară) este un exudat seros, serofibrinos, purulent depus decliv în camera anterioară
  - în pupilă pe cristaloida anterioară responsabil de sinechii iriene posterioare,

- în unghiul iridocornean cu formare de sinechii anterioare periferice (goniosinechii) şi hipertonie oculară
- pe iris: noduli Koeppe pe marginea pupilei şi noduli Busaca pe faţa anterioară a irisului

➢ PUPILA este

- în mioză spastică regulată cu RFM prezent, dar lent dacă nu sunt sinechii iriene posterioare
- dacă sunt sinechii iriene posterioare, pupila este neregulată şi necesită dilatare farmacologică pentru ruperea sinechiilor cu midriatice şi cicloplegice
- dacă s-au format goniosinechii / aderenţe în unghiul iridocorneean, jocul pupilar mioză /midriază ar putea fi util

➢ IRISUL în uveita, acută poate fi tern sau decolorat cu stroma edemaţiată şi hiperemică

- sinechiile iriene posterioare sunt aderenţe ale marginei pupilare a irisului de faţa anterioară a cristalinului. Ele sunt favorizate de exudatul din orificiul pupilar şi mioză. La dilatarea pupilei cu atropină pupila este neregulată şi pe suprafaţa anterioară a cristalinului pot rămâne prin ruperea sinechiilor grămezi pigmentare
- în cazurile vechi, neglijate, aderenţele pot cuprinde toată pupila constituind secluzia pupilară însoţită uneori de prezenţa unei membrane exudative care acoperă câmpul pupilar – secluzie/ocluzie pupilară
- exudatul din unghiul iridocorneean poate fi responsabil de formarea sinechiilor iriene anterioare (goniosinechii) cu aderenţă la rădăcina irisului şi trabeculului generatoare de glaucom secundar cu hipertonie oculară
- se pot organiza noduli inflamatori asemănători precipitatelor pe suprafaţa anterioară a irisului – noduli Busaca, pe marginea pupilei – noduli Koeppe, pe cristaloida anterioară sau în unghiul iridocorneean
- nodulii irieni sunt asociaţi cu variate dezordini oculare şi generale incluzând: sarcoidoza, tbc, lepră, sifilis, scleroza multiplă, Vogt-Koyanagi-Harada, heterocromie Fuchs

➢ CRISTALINUL

- exudat pe faţa anterioară a capsulei cristaliniene care favorizează formarea sinechiilor iriene
- acumulări pigmentare pe cristaloida anterioară prin ruperea sinechiilor iriene posterioare

➢ VITROSUL – ocazional inflamaţii vitreene

Tonometria – este necesară în toate cazurile de uveită anterioară acută pentru că se poate produce creşterea PIO precoce prin hipersecreţie de umor apos în cadrul procesului infecţios-inflamator acut, sau se pot forma sinechii iriene posterioare sau goniosinechii prin exudaţie / mioză din cauza congestiei uveale prin proces inflamator cu dezvoltarea glaucomului secundar.

Gonioscopia – confirmă prezenţa sinechiilor periferice anterioare cu închiderea unghiului. Poate evidenţia uneori o reţea neovasculară în unghi sau recesia unghiului în uveitele posttraumatice cu glaucom secundar

FO va fi examinat cu pupila dilatată.

- examenul iniţial poate fi dificil pentru pacient din cauza disconfortului vizual, dar şi pentru medic când pupila nu se dilată din cauza sinechiilor.
- Se va face examinare atentă a periferiei FO pentru a pune în evidenţă prezenţa în cadrul uveitei anterioare acute a unui proces inflamator / infecţios acut intermediar sau posterior sau prezenţa unui sindrom mascat (sindroamele mascate prezintă uveită, dar aceasta nu este cauza inflamaţiei). Sindroamele mascate includ: limfom, leucemia, retinoblastom, melanom malign coroidian, DR şi corp străin intraocular.

Diagnosticul pozitiv al iridociclitelor se stabileşte prin corelarea semnelor subiective cu cele obiective. Este necesară stabilirea unui diagnostic pozitiv de formă clinică de boală şi un diagnostic etiopatogenic. Diagnosticul etiologic este dificil de stabilit şi necesită investigare complexă clinică, paraclinică cu examen de laborator şi investigaţii clinice paraoculare într-o bună colaborare interdisciplinară.

Diagnosticul diferenţial

- conjunctivita în care hiperemia conjunctivală este periferică în fundurile de sac, roşu deschis, vederea este normală
- glaucom cu unghi închis (în atac) - apare la femei spre 50 ani cu: durere oculară intensă, greaţă, vărsaturi, midriază areflexivă, CA micşorată

Evoluţia unei uveite anterioare acute este în medie 7 zile în funcţie de severitatea formei clinice

- în general răspund bine la tratamentul convenţional topic cu corticosteroizi şi cicloplegice
- corticosteroizii oral şi periocular se vor folosi numai în cazurile recalcitrante
- adiţia de agenţi imunosupresivi în general nu este necesară
- dacă se observă ameliorarea clinică a bolii, clinicianul poate recomanda reducerea progresivă a dozelor, mai ales pentru

corticoizi), dar nu întreruperea prematură a medicației; dozele de steroizi se reduc la 1-2 săptămâni cu grijă pentru a nu declanșa rebound terapeutic

- tratamentul trebuie întrerupt când reacția exudativ celulară dispare
- folosirea steroizilor este în funcție de potențialul evolutiv al bolii, severitatea leziunilor inițiale și răspunsul la tratament

Complicațiile uveitei anterioare acute sunt

Creșterea PIO cu glaucom secundar prin:

- hipersecreție UA
- formarea de sinechii iriene posterioare cu bloc pupilar și dificultate în curgerea UA prin pupilă
- formarea de sinechii anterioare periferice, cu blocaj trabecular
- mecanism inflamator trabecular
- administrarea prelungită de corticoizi (local sau general) poate produce creșterea PIO și necesită schimbarea steroidului (dacă mai este necesară continuarea tratamentului)

Tratamentul creșterii PIO se instituie imediat cu medicație hipotensivă oculară

- betablocante topic
- inhibitori de anhidrază carbonică topic
- analogi de prostaglandină topic

Dacă uveita anterioară acută se cronicizează sau evoluează în pusee recidivante se poate complica cu:

- cataracta
- glaucom
- keratopatie în bandă
- edem macular cistoid

Diagnostic diferențial al uveitelor în funcție de semnele asociate

Semn clinic	Afecțiune
Keratopatie în bandă	**Artrita juvenilă** **Sarcoidoza** **Mielom multiplu**
Hifemă	**Heterocromie Fuchs** **Uveita anterioară** **Traumă** **HZV**
Hemoragii vitreene	**V-K-H**
Noduli irieni	**Tbc** **Sarcoidoză** **Sifilis** **Lepră**
Paralizie Bell	**B Lyme** **Sarcoidoză**

Icter	**Leptospiroză** **CMV** **Boala Crohn**
Hepatomegalie	**Toxocara** **Toxoplasma** **CMV**
Semne SNC	**V-K-H** **Toxoplasmoza congenitală** **CMV congenital** **Behcet** **Limfom cu celule largi**
Rash pe piele	**Sifilis secundar** **Sarcoidoză** **Behcet** **Psoriazis** **Reiter** **V-K-H**
Eritem nodos	**Sarcoidoză** **Tbc** **Behcet** **AMPPE**
Ulcer oral	**Sifilis** **Reiter** **Behcet**
Leziuni pulmonare	**Tbc** **Sarcoidoză** **Toxocara** **Aspergiloză** **Granulomatoza Wegener**

Tratament

- ➢ în formele uşoare şi medii tratament local cu:
  - ciclоplegice pentru a reduce spasmul ciliar şi a preveni formarea de sinechii posterioare (aderenţe între iris şi capsula cristalinului)
  - steroizi locali în funcţie de severitatea inflamaţiei
- ➢ în formele grave tratament local asociat cu tratament steroidian general

UVEITE INTERMEDIARE – PARS PLANITE

Sunt uveite în care inflamaţia primară este localizată la nivelul vitrosului anterior şi a retinei periferice (reacţie la nivelul bazei vitrosului)

- ➢ mai frecvente la bărbaţi/ adult tânăr

- ➢ leziunile pot fi bilaterale (80%), dar frecvent un ochi este mai afectat; aproximativ1/3 din cazuri pot fi iniţial unilaterale, dar devin bilateral
- ➢ poate fi asociată cu boli autoimune

Simptome

- vederea tulbure cu persistenţa de corpi flotanţi, miodezopsii, cu debut insidios (frecvent)
- durere uşoară, fotofobie - rar
- AV poate fi redusă mai mult prin complicaţii: EMC, hialita, keratopatie în bandă, cataractă – decât prin boala însăşi (la copii scăderea AV este mai rapidă decât la adulţi). **Uveita intermediară netratată (sau prost tratată) are un potenţial vizual sumbru de compromitere a vederii**
- cecitate nocturnă
- miopie tranzitorie

Examenul la lumina zilei

- ochi alb fără semne de inflamaţie
- pupila normală cu reacţie la lumină rareori modificată (trebuie efectuate testele pupilare)

Examenul biomicroscopic

- ochi alb
- ocazional reacţie la nivelul camerei anterioare minimă şi/sau hiperemie conjunctivală
- extrem de rar: noduli irieni, edem corneean, sinechii iriene anterioare, posterioare
- examenul vitrosului anterior prin biomicroscop poate arăta acumulare de celule inflamatorii posterior de cristalin, dar şi în tot vitrosul

Examenul FO – trebuie efectuat cu pupila dilatată

- agregate inflamatorii alb gălbui în periferia retinei cu aspect de „bulgări de zăpadă" sau „banc de zăpadă". Această acumulare exudativă inflamatorie se extinde la ora serata şi pars plana. Sunt frecvent localizate inferior prin gravitaţie şi sunt uşor de identificat prin indentaţie scleralã.
- la nivelul bazei vitrosului spre ora 6 aspect de „ouă de furnici" – plaje albicioase uşor proeminente
- la nivelul coroidei periferice perivascularite de-a lungul venulelor, rar arteriolelor, tromboze vasculare, focare de coroidită periferică
- neovascularizaţie periferică care poate angaja o reacţie fibrovasculară şi /sau decolare de retină periferică inelară
- edem macular cistoid rar

- edem papilar rar

Gonioscopia poate evidenţia în cazurile trenante de uveită intermediară sinechii periferice anterioare şi neovascularizaţie.

Tensiunea intraoculară trebuie urmărită pentru că se poate produce glaucom secundar uveitei intermediare, dar şi indus prin tratament corticosteroidian.

Evoluţia uveitei intermediare este prelungită cu recurenţe relativ frecvente care necesită corticoterapie prelungită cu consecinţele ei.

Complicaţii:

- glaucom secundar
- sindrom de interfaţă vitreo/retiniană
- EMC
- DR

Tratament

- corticosteroizii local şi sistemic pot controla puseele acute şi pot reduce reacţia inflamatorie acută
- recurenţa cronică necesită injecţii perioculare cu steroizi care pot preveni sechelele unei corticoterapii prelungite
- doza sugerată 0,5cc – 80mg/cc – metilprednisolon care poate fi alternat cu 0,5cc de triamcinolon – 40mg/cc injecţie la 1-2 săptămâni în funcţie de starea pacientului
- dacă boala nu răspunde la steroizi sistemici – se vor folosi factori imunosupresori sau antimetaboliţi

UVEITE POSTERIOARE

Sunt manifestări inflamatorii ale coroidei şi/ sau retinei.

Simptome şi semne

- scăderea AV variază dramatic în diverse cazuri prin leziunile de FO
- durerea şi ochiul roşu sunt în general absente

Uveitele posterioare pot lua un aspect clinic diferit în funcţie de elementul cauzal.

Examenul la lumina zilei nu evidenţiază semne inflamatorii externe

- dacă inflamaţia uveală se transmite la nervul optic, poate fi prezent DPA

Examen biomicroscopic

- nu este în general modificat în uveitele posterioare
- rareori în hialitele severe poate fi o reacţie exudativă la nivelul CA

Examenul FO evidenţiază o multitudine de leziuni:

- Vitrosul - prezintă alterare inflamatorie cu flocoane exudative mobile de dimensiuni şi cantitate variabilă în vitrosul anterior şi posterior în funcţie de gravitatea şi etiologia bolii
- Leziuni retino-coroidiene
  - edem şi/ sau exudate retino-coroidiene
  - leziuni granulomatoase gălbui sau albicioase de coroidită multifocală
  - exudatele perivasculare şi vasele întecuite asociate cu vasculite tipic pentru uveitele posterioare
  - hemoragii retiniene
  - EMC primar sau nu, dacă este prezent este o cauză majoră de deficit vizual
  - edem papilar
  - leziuni maculare
  - afectarea nervului optic în asociere cu uveita posterioară în toxoplasma, herpes, sifilis, tbc

Complicaţii :

- neovascularizaţie subretiniană
- membrană epiretiniană
- DR
- Cicatrici corioretiniene atrofice şi/ sau pigmentare

PANUVEITE

Cuprind manifestarea clinică a celor trei tipuri de uveite: anterioare, intermediare, posterioare.

Pot fi prezente în:

- Sarcoidoză
- Boala Behcet
- Vogt-Koyanagi-Harada
- Oftalmie simpatică
- Sifilis, tbc

TRATAMENTUL UVEITEI ACUTE are următoarele obiective:

- menţinerea AV
- îndepărtarea durerii
- ameliorarea inflamaţiei
- prevenirea sechelelor incluzând formarea de sinechii şi creşterea PIO

Corticosteroizi

Ajută la :

- stabilizarea membranei celulare
- inhibă eliberarea lizozimului de către granulocite
- suprimă circulaţia limfocitelor
- suprimă inflamaţia

Steroizii topic reprezintă medicaţia de elecţie pentru uveitele anterioare.

CORTICOSTEROIZI TOPIC

- Prednisolon acetat 0,125%, 1% (eficacitate maximă şi penetrare corneeană superioară)
- Prednisolon sodium fosfat 0,125%, 0,5%, 1%
- Dexametazon alcool 0,1%
- Dexametazon sodiu fosfat 0,1%, 0,05%mg
- Fluormetholone 0,1%, 0,25%, 0,1% unguent
- Lotheprednol etabonate 0,2%, 0,5%

Eficacitate minimă	Eficacitate medie	Eficacitate maximă
Dexametazon sodiu fosfat ung0,05% Dexametazon sodiu fosfat 0,1%	Fluorometolon alcool 0,1% Prednisolon sodiu fosfat 1%	Dexametazon alcool 0,1% Fluorometolon acetat 0,1% Loteprednol etabonate 0,5% Prednisolon acetat 1% Rimexolon 1%

Frecvenţa administrării zilnice a corticosteroizilor topic este variabilă în funcţie de intensitatea reacţiei inflamatorii

- pentru uveitele anterioare medii administrarea de 4 ori pe zi este eficientă
- pentru formele severe, prednisolon acetat 1% se administrează de 2-3ori/zi
- pentru formele foarte grave – administrarea este la oră
- eficacitatea unguentelor este moderată

Corticosteroizii topici pot da complicaţii potenţiale

- keratite infecţioase
- creşterea PIO
- cataractă – în funcţie de durata expunerii

STEROIZII PERIOCULAR, INTRAOCULAR, ORAL

Dacă formele severe de uveită nu răspund la tratament topic se recurge la administrarea steroizilor injectabil şi/sau oral

Corticoteroizii periocular se folosesc

- ocazional în uveitele anterioare
- mai des în uveitele intermediare şi posterioare sub formă de depozit – 1ml
- 40mg/ml- triamcinolon acetonid administrat superior, inferior în orbită

Corticosteroizii intraocular sunt indicaţi în:

- uveitele posterioare cu evoluţie gravă, asociate cu EMC – triamcinolon intravitrean 4mg/0,1ml care poate reduce EMC şi ameliora vederea
- în unele forme de uveite intermediare, posterioare se pot folosi implante intravitreene de corticosteroid – RETISERT, indicat în tratamentul uveitei posterioare neinfecţioase.

Corticosteroizii oral se administrează în:

- uveite anterioare, intermediare care nu răspund la tratament local
- uveite bilaterale
- uveite posterioare

PREDNISON 0,5-1mg/kg până la 2mg/kg în formele moderate de uveită în terapie inițială, asociat cu cimetidină (Tagamet) 200mgx2/zi sau ranitidină (Zantac) 150mg x 2/zi pentru a evita complicaţiile gastrointestinale.

Complicațiile terapiei cortizonice

Terapia topică	Terapia sistemică
- creşterea PIO - cataractă corticală posterioară care nu progresează dacă tratamentul este discontinuu; se poate produce în aproximativ 2 ani după injecția intravitreană - suprainfecții bacteriene şi fungice	- efecte oculare - retenție sodată şi HTA - dureri de cap - edem al feței - hiperglicemie (diabet) - ulcer peptic - hirsutism - convulsii, tulburări psihice - osteoporoză - boala Adisson, sindrom Cushing

Agenți cicloplegici şi midriatici

- calmează durerea prin imobilizarea țesutului irian inflamat şi prin dispariția spasmului irian şi de corp ciliar
- împiedică adeziunea irisului la capsula anterioară prin ruperea sau împiedicarea formării sinechiilor iriene posterioare (altfel se poate produce iris bombat cu închiderea secundară a unghiului)
- cel mai important efect al cicloplegicelor este stabilizarea barierei sânge /umor apos cu prevenirea eliberării de celule şi preteine inflamatorii

Agenți cicloplegici

Pentru diagnostic

- Tropicamida
- Ciclopentolat

Pentru tratament

- Atropina 1%
- Scopolamina 0,25%
- Homatropina 1%

Ziua se vor administra midriatice în soluţie de picături cât mai des, noaptea unguente.

Midriatice

- ➢ **Atropina**
- are acţiune midriatică şi cicloplegică de durată : 6-8 zile
- se administrează sulfat de atropină 1%,0,5% colir, unguent (la sugar 0.50% - a singură dată, pentru că poate da fenomene de intoxicaţie)
- ➢ **Homatropina** - colir 1 %
- acţiune midriatică scurtă, maxim 20 ore
- ➢ **Scopolamina** sub forma levogiră
- mai toxic ca atropina, acţiune de scurtă durată, midriază de 5 ori mai mare ca Atropina, cicloplegie scurtă
- colir Scopolamină bromhidrică 0,25 - 0.50%
- ➢ **Ciclopent** - colir sol. 0,5 — 1% - foarte bună cicloplegie
- ➢ **Adrenalina (epinefrina)** cu prudenţă la batrâni, cardiaci
- colir 1‰ sau injecţii subconjunctivale
- ➢ **Neosinefrin (fenilefrin)**
- midriatic puternic, fără efect cicloplegic, eficienţă de scurtă durată
- colir 5 – 10 – 15%

Trebuie urmărite efectele secundare, mai ales la copii: febră, eritem generalizat, uscăciunea mucoaselor, alterarea stării mentale, tahicardie, hipertensiune sistemică, tulburări gastrointestinale.

Antiinflamatorii Nesteroidiene

Sunt folosite în uveita anterioară, dar au valoare semnificativă în uveita intermediară şi posterioară.

AINS topice în asociere cu steroizii topic reduc durata terapiei corticosteroide

Sunt medicamente adjuvante în tratamentul uveitelor trenante

AINS topice:

- VOLTAREN – diclofenac
- INDOCIN – indometacin
- NOPROSYN – naproxen
- OCUFEN – flurbiprofen
- ACULAR – ketorolac
- PRANOFLOG – pranoprofen

Agenţi Imunosupresivi

Sunt indicaţi în tratamentul uveitelor severe în care steroizii au acţiune insuficientă.

Sunt 4 categorii de droguri imunosupresoare:

- AGENŢI ALKILANŢI – care interferă cu replicarea ADN şi transcripţia rezultând depresia celulelor T şi/sau B
  - Ciclofosfamid (CYTOXAN)
  - Clorambucil (LEUKERAN)
- ANTIMETABOLIŢI care interferează funcţia celulelor imune exercitând un efect citotoxic
  - METOTREXAT (FOLEX) – inhibă acidul folic
  - AZATIOPRIN (IMURAN) şi MYCOFENOLAT MOFETIL (CELL-CEPT) – interferă cu metabolismul purinelor
- ANTIBIOTICE cu proprietăţi imunosupresoare
  - CICLOSPORINA (NEORAL) – (derivat din ciuperca Beauvaria nivea) – acţionează prin inhibiţia proliferării celulelor T şi blocarea producerii de interleukin 2. Este indicat în formele moderate şi severe de uveite intermediare, posterioare.
  - TACROLIMUS – inhibă activitatea celulelor T şi proliferearea
- AGENŢI BIOLOGICI – ANTICORPI MONOCLONALI
  - INTERFERON alfa – are efect profund imunomodulator în hepatita C, leucemie ar putea fi folosit în formele refractive de Behcet asociată cu uveită
  - REMICAD – INFLIXIMAB este un anticorp monoclonal direct folosit în necroze tumorale; poate fi folosit în cazuri severe de uveite severe neresponsive intermediare şi posterioare
  - ENBREL – ETANERCEPT pentru tratamentul artritei reumatoide juenile şi artrita psoriazică asociate cu uveite sever neresponsive la tratament steroid

Terapia imunosupresivă este indicată în:

- Behcet
- Oftalmie simpatică
- Vogt-Koyanagi – Harada
- Parsplanite
- Vasculite retiniene
- Coroidopatie serpiginoasă
- Retinita sclerozantă

FORME CLINICE DE UVEITE

<u>Uveite anterioare</u>

Asociate cu HLA B27

- **Spondilita ankilozantă**
- **Sindrom Reiter**
- **Artrita psoriazică**
- **Colita ulcerativă – boala Crohn**

Artrita reumatoidă juvenilă

Fără asociere cu HLA B27

- **Sindrom Posner Schlossman**
- **Uveită facoantigenică**
- **Ciclită heterocromică**
- **Trauma**

Boli sistemice neinfecțioase

- **Sarcoidoza**
- **Boala Behcet**
- **Vogt-Koyanagi-Harada**

Boli infecțioase

- **Sifilis**
- **Tbc**
- **HZV, HSV**

Idiopatice

- **Sindrom Fuchs**
- **Oftalmie simpatică**

<u>Uveite posterioare</u>

Infecțioase

- **Toxoplasmoza**
- **Toxocarioza**
- **Histoplasmoza**
- **CMV**
- **Necroza retiniană acută**
- **Herpes zoster**
- **Candidoza**
- **Pneumocistis carinii**
- **Cisticercoza**
- **Lepra**
- **Oncocercoza**

- **Propionibacterium acnes**
- **Oftalmomiaza**
- **Retinite, coroidite şi endoftalmite fungice**
- **Boala Whipple**
- **Boala Lyme**

Inflamatorii

- **Epiteliopatia placoidă acută posterioară pigmentară multifocală**
- **Sindrom de pete albe multiple**
- **Coroidopatia serpiginoasă**
- **Coroidita Birdshot**
- **Coroidita multifocală**
- **Epiteliopatia pigmentară retiniană acută – boala krill**
- **Sindrom de efuzie uveală**
- **Endoftalmita**

<u>Panuveite</u>

- **Sifilis**
- **Tbc**
- **Vogt-Koyanagi-Harada**
- **Sarcoidoză**
- **Behcet**
- **Oftalmie simpatică**

<u>Sindroame mascate</u>

- **Retinoblastom**
- **Melanom malign**
- **DR**
- **CSIO**
- **Leucemii, limfom**
- **Scleroză multiplă**
- **Xantogranulomatoză juvenilă**

<u>Relaţia cu medicamente</u>

- **Rifampicina**
- **Cidofovir**

<u>Uveitele anterioare</u> pot avea manifestare acută la debut sau în evoluţie.

Spondilita ankilopoetică

- HLA B27 pozitiv 90%

- Bărbat tânăr

Ocular

- Uveită anterioară 30%, recurentă 40%, acută60% episclerită, sclerită

Semne generale

- Artrită cu prinderea articulației sacroiliace și articulațiile periferice
- Insuficiență aortică 10%
- Colită
- Plămân – fibroză apicală
- RX sacroiliace – scleroza, ligamente osificate

Sindrom Reiter

- triada: conjunctivită, uretrită, artrită
- HLA B27
- Bărbați > femei

Ocular

- conjunctivită mucopurulentă (asociat cu Clamidia, Shigela, Salmonela)
- keratită
- uveită anterioară acută

Artrita psoriazică

- HLA B27, HLA B17

Ocular:

- uveită anterioară
- ochi uscat, conjunctivită

General:

- artrită mîini, picior, sacroiliac
- piele psoriazică

Boala Crohn

Ocular:

- conjunctivită, keratoconjunctivita sicca
- episclerită, sclerită
- uveită anterioară
- celulită orbitară
- nevrita optică

General

- artrită
- eritem nodos
- pioderma gangrenosum
- hepatită, colangită sclerozantă

Artrita reumatoidă juvenilă

- cea mai frecventă uveită anterioară la copil
- uveită anterioară cronică negranulomatoasă

Ocular

- uveita anterioară 30% negranulomatoasă, frecvent bilaterală
- inflamaţie oculară acută prezentă în 15-30%
- inflamaţie oculară cronică complicată cu glaucom, cataractă, keratopatie în bandă

General – pauciarticular sau poliarticular

Boala Still, artrită la

- 60% băieţi
- incheieturi mici şi largi
- uveita anterioară rară 20%
- febră, rash, organomegalie, poliserozită

Sindrom Posner Schlosman – criza glaucomociclitică

- se caracterizează prin episoade recurente de creştere a PIO cu uveite anterioare de gravitate medie
- bărbaţi > femei, la vârsta de 20-40 de ani
- se manifestă prin atacuri unilaterale
- PIO 40mmHg însoţită de edem corneean cu durere severă
- pot fi: fine precipitate, umor apos tulbure
- nu sunt sinechii posterioare
- este glaucom cu unghi deschis
- rezoluţie 1-3 săptămâni cu sau fără tratament
- medicaţe antiglaucomatoasă
- corticosteroizii topic nu au dovedit beneficiu terapeutic
- necesită diagnostic diferenţial cu: glaucom prin închiderea unghiului, heterocromia Fuchs (creşterea PIO, heterocromie iriană, precipitate stelate), uveita herpetică (senzaţie corneană abolită, iris atrofic)

Sarcoidoza

Este o inflamaţie caracterizată prin formarea de granuloame localizate în multiple ţesuturi

- mai frecventă la afroamericani, la 20-50ani

General

- noduli cutanaţi, subcutanaţi care invadează viscerele şi ţesutul osos
- limfadenopatie hilară
- eritem nodos

- simptome neurologice

Ocular

- inflamație oculară la 25-50% din pacienți
- granuloame la pleoapă, orbită, noduli conjunctivali, glanda lacrimală infiltrată cu ochi uscat
- uveită anterioară, dar și intermediară și posterioară
  - anterior – uveită granulomatoasă
    - precipitate mari „grăsime oaie”
    - noduli Bussaca, Koeppe
    - sinechii posterioare
  - posterior
    - granulom coroidian și retinian
    - granuloame în lungul vaselor
    - periflebite
    - EMC
    - neovascularizație periferică
    - NO cu edem și/ sau granulom
    - „bulgări” sau „bancuri de zăpadă”

Teste speciale

- creșterea nivelului ACE și /sau nivelul lizozimului
- rxgrafie pulmonară arată adenopatie hilară
- scan gallium neacceptat în hil, glanda parotidă, glanda lacrimală
- biopsie piele, conjunctivă, glanda lacrimală

Tratament:

- topic și periocular cu steroizi
- cicloplegice
- imunosupresoare în cazurile refractare

Boala Behcet

- sindrom multisistemic constând în vasculită ocluzivă asociată cu ulcerații orale, genitale și artrită
- afectează zona Mediteraneeană (Turcia) și populația japoneză
- etiologie necunoscută – asociază
- HLA B5, HLA B51 ocular
- HLA B12 oral și piele
- HLA B27 articulații
- vârf de boală la 25-40 ani, mai frecvent la bărbați

Simptome

- scăderea vederii
- fotofobie

Semne oculare

- la 70-90% din pacienţi sunt prezente şi manifestările sistemice
- uveită bilaterală în 80% cu manifestare
  - anterioară – uveită bilaterală negranulomatoasă
    - hipopion
    - sinechii posterioare
    - iris atrofic
    - sinechii anterioare
  - posterior – uveită
    - vasculite retiniene ocluzive
    - ocluzie vasculară recurentă
    - exudate vătoase
    - edem nerv optic
    - neovascularizaţie
    - hemoragie vitreană

General

- ulceraţii orale şi pe alte mucoase
- eritem nodos
- tromboflebită
- artrită
- vasoocluzii largi

Semne majore	Semne minore
Stomatită aftoasă **Leziuni cutanate: vasculite dermice, eritem nodos, foliculită, hipersensibilitate cutanată** **Ulcere genitale** **Uveită anterioară cu hipopion**	**Artrită** **Epididimită** **Simptome intestinale** **Simptome vasculare obliterative: tromboflebite, ocluzii arteriale, anevrisme** **Manifestări psihice**

Forma completă = 4 semne majore
Forma incompletă = 3 semne majore sau 1 semn major şi uveită
Suspect= 2 semne majore neoculare
Posibil = 1 semn major

Diagnostic diferenţial

- sarcoidoza (ulcer oral, artralgii, vasculite retiniene)
- sindrom Reiter (HLA B27, uveită anterioară, conjunctivită, ulcer oral, artrită, uretrită)
- viral, boala Whipple, Crohn

Teste necesare

- HLA tipic poate fi incomplet, suspect
- VSH şi proteina C reactivă +, nivel crescut de lizozim
- FO: vasculite retiniene ischemice, zone coroidiene neperfuzate, ocluzii şi dilataţii vasculare, EMC)

Tratament:

- steroizi topic, sistemic, injectabil
- imunosupresoare tip Ciclosporina, Clorambucil, Ciclofosfamidă când sunt vasculite retiniene prezente

Sindrom Vogt-Koyanagi-Harada

- sindrom caracterizat prin uveită difuză granulomatoasă severă, bilaterală cu DR seroasă asociată cu manifestări SNC, dermatologice şi vestibulo-auditive
- prevalenţă mai mare la rasa pigmentată, asiatici, american-indieni, hispanici, afroamericani.
- afectează mai frecvent femeile spre 50 ani
- HLA DR4 în 88%
- probabil hipersensibilitate autoimună faţă de pigmentul melanic

Semne generale

- vestibuloauditive cu scăderea auzului la frecvenţe mari, tinitus, vertij
- dermatologice: alopecie, vitiligo, poliozǎ
- SNC: meningită, cefalee, hemipareză

Simptome oculare

- fotofobie
- scăderea AV

Semne oculare

- uveită anterioară exudativă cu sinechii iriene posterioare
- precipitate „grăsime de oaie”
- noduli irieni
- hialită anterioară
- cataracta
- edem de nerv optic
- noduli coroidieni
- DR exudativă
- Noduli Dalen-Fuchs

Boala Vogt-Koyanagi

- semne oculare grave: uveită anterioară, DR exudativă
- evoluează în pusee, cu sechele grave
- semne generale fruste
- semne neuromeningeale latente
- hipoacuzie bilaterală

- poliozǎ, alopecie – inconstant, vitiligo

Boala Harada

- debut brutal sau insidios
- semne meningeale: redoare ceafă, vărsături
- semne encefalitice: hipertonie, paralizii de nervi cranieni, delir, convulsii, comă

Semne oculare după 10-14zile de la debutul semnelor generale

- uveită frecvent posterioară bilaterală
- edem papilar
- hialită
- **DR exudativă inferioară la debut**
- semne asociate: hipoacuzie, poliozǎ, alopecie, vitiligo

Criterii de diagnostic – 3 din următoarele semne

- uveită anterioară bilaterală
- uveită posterioară, DR exudativă
- semne neurologice: redoare ceafă, paralizii nervi cranieni, probleme SNC
- semne cutanate: alopecie, poliozǎ, vitiligo

Diagnostic diferențial:

- DR exudativă – sifilis – sclerita posterioară
- CRSC
- sindrom de efuzie uveală
- oftalmie simpatică
- limfom intraocular
- sarcoidoză

Teste speciale – puncție lombară

Tratament

- steroizi topic, injectabil, sistemic 1-1,5mg/kg/zi 3-6 luni (evoluție oculară favorabilă, dar lungă)
- în cazurile refractare ciclosporină, azatioprin, ciclofosfamid, clorambucil

<u>Uveite posterioare</u>

<u>Infecțioase</u>

Toxopolasmoza

- este o uveită posterioară produsă de un protozoar – unicelular Toxoplasma gondii

- infecția cu Toxoplasma gondi se produce congenital (infecția mamei în timpul sarcinii)
- infecția primară este retiniană cu necroze cuagulative, coroidite granulomatoase secundare, vitrite, chiste intraretiniene care pot da recurența bolii
- 70% din femei sunt seronegative
- **toxoplasmoza este cauza cea mai frecventă de uveită posterioară 25%, 98% congenital, 50% la copii**
- formele tahizoite sunt responsabile de inflamații

Toxoplasmoza acută se produce prin reactivarea tardivă a unei infecții congenitale cu toxoplasma

Ocular

- cicatrici corioretiniene pigmentate, atrofice
- leziuni focale acute în vecinătatea unei cicatrici corioretiniene pigmentate atrofice

General:

- rash
- meningoencefalită
- sindrom asemănător gripei

Toxoplasmoza congenitală

- retard mental
- hidrocefalie
- microcefalie
- calcificări intracraniene
- hepatosplenomegalie

Diagnostic: ELISA sau IFA pentru IgG, IgM antitoxoplasma

Pacienții cu toxoplasmoză oculară nu necesită de obicei tratament, mulți pot avea cicatrizare spontană.

Tratamentul este indicat când

- vederea scade mult
- există inflamație vitreană importantă
- leziunile interesează macula, zona papilo-maculară, nervul optic

Tratament:

- sulfadiazin şi pirimetamină, acid folinic la debut
- prednison în leziuni maculare şi de nerv optic
- clindamicin
- rar leziunile vitreene importante impun vitrectomie pentru a ameliora vederea

Medicament	Doza atac	Doza întreţinere	Durata	Obs
Pirimetamina	50mg	25mg/ zi	4-6săpt	Control formula sanguină, trombocite; de aceea este indicat ac. Folinic
Sulfadiazin	2-4mg	1-4g/ zi	4-6 săpt	Necesar ingestia de lichide pentru că medicamentul este cristalizat la nivelul rinichiului
Prednison		40-80mg/ zi	3-4săpt	CI în tbc, SIDA, afecţiuni sistemice
Acid folinic		3-5mg/zi	4-6ăpt	
Clindamicin		300mg de 4x/ zi	4-6săpt	Pentru colita pseudomembranoase

Toxocarioza

- formă rară de uveită care apare la copii şi tineri
- inflamație produsă de toxocara canis

Semne generale

- febră, adenopatie ganglionară, hepatomegalie, eozinofilie, pneumonie

Ocular:

- endoftalmită (2-9ani, inflamație acută, leucocorie, exudat, abces în vitros, membrană ciclitică)
- granulom localizat (6-14 ani, granulom localizat macular, peripapilar, nonprogresiv)
- granulom periferic (6-40 ani, granulom localizat cu organizare fibroasă, nonprogresiv)

Tratamentul:

- nu răspunde la corticoizi
- antihelmintice
- vitrectomie
- tratament chirurgical al DR

Histoplasmoza oculară

- este produs de ciuperca Histoplasma capsulatum, este prezentă în zona râului Missisippi
- este o coroidită multifocală cu mici focare periferice depistată de multe ori în stadiu cicatricical cu NVSR

- pacienţi în jur de 40 de ani cu repartiţie egală pe sexe, bilaterală în 60%
- asociată cu HLA B27, HLA DR 22

Ocular

- granulom coroidian focal cu zone atrofice şi pigmentate periferice
- membrane neovasculare

CMV

- este o retinită necrozantă hemoragică progresivă
- este prezentă în 15-40% la pacienţi SIDA
- 40% bilateral
- rar sindrom neonatal CMV

Tratament

- ganciclovir – CYTOVEN la nevoie intravitrean VITASERT
- foscarnet
- cidofovir – VISTIDE
- vitrectomie cu tratamentul DR

Necroza retiniană acută

- este o retinită necrozantă periferică confluentă acută prin infecția HZV, HSV rar CMV
- prezentă la imunocompetenţi, bilateral 35%
- asociată cu HLA DQW7 (50%)

Tratament:

- aciclovir oral 6 săptămâni
- ganciclovir
- steroizi oral

Herpes zoster

- uveită tipică dezvoltată în timpul convalescenţei cu infecţia virusului varicelei
- reactivarea uveitei anterioare şi/ sau posterioare este posibil asociată sau nu cu keratita epitelială sau stromală

Candidoza

- la pacienţi debili sau drogaţi
- sunt necesare culturi

- 10% din infecţiile candidozice pot dezvolta endoftalmite

Ocular:

- uveite anterioare, hemoragii retiniene, întecuiri perivasculare, corioretinite, abces în vitros, subretinian

Pneumocistis carinii

- dezvoltă coroidită multifocală cu leziuni numulare portocalii, leziuni ce conţin chisturi de pneumocistis
- pentru profilaxia infecţiei pulmonare – inhalaţii cu pentamidin

Cisticercoza

- dată de infecţia cu Tenia solium, saginata (porcul este intermediarul)
- larvele pornite din intestin ajung în ochi producând leziuni intravitreene, chist subretinian
- uneori DR exudativă
- vitrectomie la nevoie

Lepra

- dată de Mycobacterium leprae

Ocular

- pleoape: lagoftalmie, madaroză, blefaroşalazis, trichiazis, entropion, ectropion, noduli
- aparat lacrimal – dacriocistită acută, cronică
- corneea: anestezie, keratopatie de expunere, în bandă, leprom corneean, keratită interstiţială, keratită stromală
- sclera: episclerite, sclerite, stafilom, noduli
- iris: irite, sinechii, secluzie pupilară, leprom
- corp ciliar: hipotonie, scăderea acomodaţiei, ftizis
- FO: leziuni coroidiene periferice, vasculite retiniene

Oncocercoza

- oncocerca volvulus
- noduli subcutanaţi, rash maculopapular, inflamaţie cronică
- microfilarii intraocular, uveită anterioară, sclerită, corioretinită, nevrită optică, cataractă, glaucom

Tratament: Ivermectin. Suramin

Propionibacterium acnes

- anaerob gram+

Ocular:

- uveite cu hipopion şi fibrină
- plăci albe pe capsula posterioară

Tratament: antibiotic intravitrean Vancomicină, Cefalosporine

Oftalmomiaza

- larva poate invada direct ochiul şi poate produce afectarea subretiniană şi spaţiul posterior

Retinite, coroidite şi endoftalmite fungice

- infecţie cu candida, histoplasma, sporotricum
- pacienţi SIDA, drogaţi

Simptome oculare:

- scăderea AV
- fotofobie

Semne oculare

- corioretinite multifocale
- perivasculite

Semne generale:

- candidoză mucocutanată
- infecţii sistemice fungice

Tratament: general, intravitrean antifungice

Boala Whipple

- prin Tropheryma Whipple, bacil gram+ din familia actinomices

Ocular uveite, vasculite retiniene

General: malabsorbţie prin diaree, steatoree, artralgie migratorie

- tratament: BACTRIM

Boala Lyme

- este o boală sistemică produsă de spirocheta Borelia burgdorferi cu leziuni oftalmice, dermatologice, reumatice, neurologice şi manifestări cardiace

	Stadiu I	Stadiu II	Stadiu III
Semne generale	**Febră** **Mialgii** **Artralgii** **Eritem cronic** **Rash pe piele** **Limfadenopatie**	**După câteva luni, cu:** **Semne cardiace: bloc de conducere ventricular** **Semne neurologice: meningite, paralizii periferice, de nervi cranieni**	**După luni, ani** **Artrită severă** **Probleme neurologice cronice**
Semne oculare	**Conjunctivită** **Episclerită**	- **conjunctivită cronică** - **miozită orbitală** - **keratită stromală** - **uveită granulomatoasă anterioară** - **uveită intermediară** - **coroidită difuză** - **edem papilar** - **neuroretinită** - **vasculită retiniană** - **DR exudativă** - **Paralizie Bell** - **NRB** - **Paralizii de nervi cranieni**	

Diagnostic diferențial
- sarcoidoză
- sifilis
- tbc

Tratament
Stadiu I: Doxiciclină, Amoxicilină, Eritromicină
Stadiu II, III: Ceftriaxon, Penicilină G, Doxiciclină

<u>Uveite posterioare</u>
<u>Inflamatorii</u>

Epiteliopatia placoidă acută posterioară pigmentară multifocală (APPME)
- posibil asociat HLA B27
- bilaterală
- reacție coroidiană nespecifică – plăci alb/ galbene cremoase <1DP la nivelul EPR sau coriocapilar cu remanieri pigmentare hipo/ hiper, alteori vitreene, întecuiri vasculare, edem papilar
- asociată cu vasculită cerebrală

- prodroame de descreştere a vederii
- vederea revine în 20-40%
- rar recurentă

Sindrom de pete albe multiple (SPAM)

- 14-50 ani
- femei > bărbaţi
- unilateral > bilateral

Simptome: scăderea AV, scotoame periferice, fotopsii
Semne: granuloame retiniene cu mici puncte albe în polul posterior la nivelul EPR, cu afectarea inflamatorie a vitrosului, edem papilar
Vederea poate reveni în câteva săptămâni, dar poate rămâne şi o scădere a AV dată de modificările pigmentare din fovee

Coroidopatia serpiginoasă (CS)

- boală de etiologie necunoscută, nedureroasă, recurentă
- femei = bărbaţi, bilateral, 40-60 de ani
- durere, scăderea vederii, scotom absolut corespunzător leziunii atrofice
- pete gălbui care încep în polul posterior extinzându-se spre papilă, care devin atrofice în săptămâni/ luni cu apariţia alternantă de alte leziuni
- vitros tulbure, întecuiri vasculare, DR, detaşări EPR

Tratament: răspund la steroizi, imunosupresoare
Prognostic: rezervat

Coroidopatia Birdshot (Corioretinita vitiliginoasă)

- femei > bărbaţi, bilateral, 40 de ani
- asociat HLA A 29 (90%)
- descreşterea vederii, nictalopie, scăderea vederii colorate, scăderea CV periferic
- pete colorate crem, spoturi depigmentate, afectarea inflamatorie a vitrosului, vasculite retiniene, edem papilar, arofie optică, membrană epiretiniană

Coroidita multifocală cu panuveită

- 20-50 ani, femei> bărbaţi
- leziuni gălbui, gri/ albe în coroidă, EPR, afectare vitreană; leziunile devin atrofice cu margini punctate cu pigmentare variabilă şi ocazional fibroză
- tratament steroidian

Epiteliopatia pigmentară retiniană acută (EPRA) – boala Krill

- adult tânăr, unilateral
- descreştere a vederii
- spoturi hiperpigmentate în maculă înconjurate de halouri alb/ gălbui fără afectarea vitrosului
- rezolvare completă 6-12 săptămâni
- fără tratament

Sindrom de efuzie uveală

- bărbat, vârsta medie
- evoluţie cronică, recurentă
- scăderea vederii, metamorfopsii, scotoame
- detaşare seroasă corp ciliar, coroidă, retină, vitros mediu afectat, schimbări ale EPR (spoturi de leopard), hiperemie conjunctivală
- eco B subţiere scleralâ, DR seroasă, decolare coroidiană

Tratament:

- steroizi, imunosupresoare – nu au efect
- rezecţie scleralâ la ochii nanoftalmi

Endoftalmite

- inflamaţia straturilor adiacente cavităţii oculare
- etiologie: infecţioasă sau sterilă

Simptome:

- durere
- scăderea vederii

Semne

- edem palpebral
- chemozis
- UA tulbure – Tyndal +
- Hipopion (hipopion roz seratia)
- Inflamaţia vitrosului

Clasificare

Endoftalmită acută postoperatorie

- în mai puţin de 6 săptămâni după operaţie
- 90% în prima săptămână

Factori de risc:

- blefarite
- prolabare de iris
- ieşire de vitros
- contaminare IOL
- diabet

- alcoolism cronic
- după operaţie de cataractă – extracţie intracapsulară sau extracapsulară, secundar IOL – Stafilococ epidermidis, aureus, Streptococ, Pseudomonas
- operaţii filtrante: streptococi57%, hemofilus influenzae23%

Profilaxie

- tratamentul blefaritei penru că în 85% se găseşte Stafilococ epidermidis, Stafilococ aureus
- igienă – unguent cu antibiotic, soluţii antibiotice preoperator 1 săptămână, doxiciclină pentru acnee rozacee, dermatita seboreică
- câmp operator steril: Betadin, AB preoperator topic (fluorchinolone)
- antibiotice intracameral – discutabil (injecţii sau soluţii de irigare), fluorchinolone oral
- amânarea operaţiei

Endoftalmita posttraumatică

Factori de risc:

- traumatisme perforante +/- retenţie de corp străin
- culturi pozitive cu: Bacilus 30%, Stafilococ epidermidis 25%, Streptococ 13%, Stafilococ aureus 8%, gram -, floră mixtă

Endoftalmita endogenă

Factori de risc:

- imunosupresie
- cateter venos
- operaţii abdominale

- se pot dezvolta septicemii
- cultură – sterilă

Tratament

- topic – AB fortificate, steroizi, cicloplegice
- antibiotic intravitrean: VANCOMICIN 1mg/0,1 ml, CEFTAZIDIM 2,25mg/ 0,1ml, DEXAMETAZONA 400microg/0,1 ml
- antibiotice sistemic – în cazurile grave: VANCOMICINĂ – 1g la 12 ore iv, CEFAZOLIN 1g iv la 8 ore, CEFTAZIDIM 50mg/ ml

Endoftalmita endogenă metastatică

- afecţiune rară, bilaterală, prezentă la pacienţii cu deficite imunologice, copii cu malnutriţie
- se produce iniţial o neuropatie optică prin dispersie bacteriană sau fungică pe cale hematogenă
- germeni incriminaţi: Pseudomonas aeruginosa, Streptococ pneumoniae, Mycobacterium tuberculosis, Escherichia colli, Neisseria menigitidis, Streptococ piogen, Candida albicans

- tratament antibiotic adecvat, la nevoie vitrectomie cu injecţie antibiotică intravitrean

Panuveite

Sifilis

- panuveită dată de infecţia cu spirocheta Treponema palidum

Forma acută

- în sifilis secundar şi terţiar

Panuveită

- noduli irieni galben roşcat
- corioretinită
- nevrită optică
- atrofie optică
- Argyl-Robertson
- ectopie cristalin
- keratita interstiţială

Semne generale – secundar: şancru, limfadenopatie

Diagnostic serologic:

- VDRL sau RPR
- FTA-ABS
- Fals VDRL – artrita reumatoidă, anticorpi anticardiolipină

Tratament

- PENICILINĂ G – 12-24 milioane U/ zi ivx 2 săptămâni, urmată de Penicilină G 2,4milioane U/ im x 3 săptămâni
- În alergii la Penicilină: DOXICICLINĂ, ERITROMICINĂ

Tuberculoza

- este o reacţie inflamatorie legată de infecţia cu Mycobacteria tuberculosis
- aproximativ 1-2% din pacienţi pot dezvolta boală oculară
- poate afecta orice vârstă, sex, rasă

Semne oculare:

- pot interesa anexele, orbită, segmentul anterior şi posterior
- conjunctivită, keratoconjunctivita flictenulară, keratită interstiţială
- sclerită
- uveită anterioară, posterioară, uveită granulomatoasă sau negranulomatoasă
- vasculită retiniană
- panuveită

Semne generale

- tbc poate afecta orice organ
- febră, fatigabilitate, scădere în greutate, transpiraţii nocturne

Teste specifice
- PPD
- Rxgafie torace
- Cultură din spută
- Cultură din noduli, granulom ocular dacă este posibil

Tratament
- consult interdisciplinar şi terapie antitbc recomandată de specialist
- ocular topic, periocular steroizi, cicloplegice
- steroizi oral – contraindicaţi

Boala Vogt- Koyanagi-Harada
Sarcoidoză
Boala Behcet
Oftalmia simpatică
- este o panuveită bilaterală rară
- survine după o plagă oculară unilaterală accidentală sau chirurgicală
- se produce prin răspuns autoimun şi hipersensibilitate faţă de pigmentul uveal expus
- apare după 10 zile până la 50 de ani după plaga iniţială cu incidenţa de apariţie de 0,2% după traumatisme şi 0,01% după chirurgie

Clinic se asociază
- uveită granulomatoasă bilaterală
- noduli depigmentaţi la nivelul EPR – noduli Dalen-Fuchs
- scădere importantă a AV la ochiul adelf

Prevenirea oftalmiei simpatice
- enucleaţie
- tratament susţinut (agresiv) – corticosteroizi local periocular şi sistemic
- ciclosporina este folosită cu succes

Sindroame mascate
Se pot produce uveite în:

Retinoblastom
- pseudohipopion
- inflamaţie celulară vitreană
- eco B – calcificări

Melanom malign

- în tumori necrotice pot fi afectate vitrosul şi segmentul anterior cu reacţii inflamatorii secundare

Ocular:

- pseudohipopion (maroniu)
- iris heterocromic
- vitros hemoragic

Limfom intraocular

- exudate, hemoragii retiniene
- infiltrate retiniene, coroidiene

Leucemie

- pete Roth
- heterocromie iriană
- hemoragii retiniene
- exudate cotonoase
- DR exudativă
- dilataţii şi tortuozităţi vasculare
- infiltraţii nerv optic

Scleroza multiplă

- periflebite
- pars planite
- nevrită optică
- ex. neurologic, RMN

Xantogranulomatoza juvenilă

- tumori iriene mici, cărnoase
- reacţie inflamatorie UA
- hifemă spontan

Diagnostic: biopsii piele, biopsie iris

<u>Relaţia cu medicamente</u>

Rifampicina

- la pacienţi cu SIDA pentru profilaxia Mycobacterium pot dezvolta uveită anterioară severă bilaterală

Tratament

- descreşterea şi discontinuitatea tratamentului cu Rifampicină
- răspunde la corticosteroizi topic

Cidofovir – produce uveită anterioară severă cu hipotonie ireversibilă

Tratament

- corticosteroid topic
- reducerea dozei, tratament discontinuu

Manifestări oculare în SIDA

Virusul HIV pătruns în circulaţie se ataşează de anumite celule ţintă, limfocitele T helper, monocite, macrofage unde ARN-ul viral se transcrie în ARN monospiralat.

Genomul viral integrat în celula gazdă poate rămâne în stare latentă mulţi ani, perioadă în care purtătorii de HIV nu prezintă nici un semn clinic de boală, fiind însă periculoşi pentru că pot transmite HIV.

Reactivarea infecţiei latente se poate produce în timp, legat de pierderea imunităţii mediate celular.

După o lungă perioadă asimptomatică poate apare:

- adenopatie generalizată
- pierdere în greutate
- infecţii cu CMV, candida, Herpes zoster
- modificări ale celulelor sanguine

Toate acestea constituie SIDA care este o imunodeficienţă celulară dobândită profundă complicată cu apariţia infecţiilor oportuniste, tumori, demenţă şi în final exitus (după 7 ani, 30% din cei seropozitivi dezvoltă SIDA)

Reducerea rezistenţei organismului, permite pătrunderea agenţilor patogeni:

- Citomegalovirus
- HSV, HVZ
- Mycobacterium
- Toxoplasma
- Candida
- Pneumocistis carinii

cu apariţia: pneumoniei, demenţei progresive, meningoencefalitei, afecţiuni maligne de tip sarcom Kaposi, limfom.

Manifestările oculare cele mai frecvente ale sindromului de imunodeficienţă acută (SIDA) sunt reprezentate de microvasculopatie retiniană cu aspectul unor pete cotonoase însoţite de scădere de AV.

Scăderea AV în SIDA este în general produsă prin CMV şi toxoplasma, rar retinopatie infecţioasă, necroză retiniană acută, neuropatie optică infecţioasă.

Complicaţii oculare în SIDA sunt:

- ***Afectarea vaselor retiniene***

- modificările vasculare retiniene la nivelul microvascularizaţiei nu sunt patognomonice pentru SIDA şi seamănă cu cele din retinopatia diabetică, agentul cauzal fiind altul
- dilatare saculară a pereţilor capilari cu apariţia microanevrismelor
- hemoragii retiniene
- exudate moi, vătoase expresie a ischemiei

➢ ***Infecţii oculare***

Retinopatie cu CMV – prin infecţie directă a celulelor retiniene cu virus (prezentă la ½ din pacienţii cu SIDA) se manifestă prin:

- pete albicioase gălbui centrate pe vasele mici
- extinderea leziunilor în lungul arcadelor vasculare
- atingerea vasculară este urmată de apariţia unor hemoragii în interiorul şi la periferia acestor leziuni (aspect de „brânză cu ketchup")
- leziunile retiniene evoluează către zone atrofice, DR, necroză retiniană cu perforare

Herpes zoster oftalmic – manifestare clinică severă la imunodeprimaţi

HSV produce ulcer corneean dendritic cu evoluţie gravă

Tratament

➢ Ganciclovir

- sistemic 2,5mg/kg iv la 8 ore timp de 10-20 de zile urmat de 5-6mg/kg/zi 5-7 zile

- intravitrean 200micrograme în 0,1 ml prin pars plana în vitrosul mediu de 2 ori pe săptămână până când infecţia este controlată, apoi o injecţie pe săptămână.

- antrenează atingere medulară la 40% din pacienţii cu SIDA

➢ Foscarnet – are activitate antivirală asemănătoare cu ganciclovir şi poate fi folosit pentru a evita reactivarea virusului

➢ Corticoizii nu sunt eficienţi

Toxoplasmoza se manifestă prin:

- scădere brutală a AV
- leziuni corioretiniene întinse alb gălbui fără hemoragii
- tulburări vitreene care dau aspectul „far în ceaţă"

Tratament

➢ Pirimetamină 75mg oral doza de atac, urmat de 25mg/zi timp de 6 săptămâni

➢ Clindamicin 300mg oral, 4x/zi 4-6 săptămâni

- Sulfadiazin – doza de atac 2-4grame urmat de 1g de 4x/zi 6 săptămâni
- Tetraciclină doza de atac 2g, urmat de 250 mg de 4x/zi
- Dacă se asociază o leziune de pol anterior, steroizi local şi cicloplegice

Retinita cu Candida

- leziuni retiniene albicioase de talie mică, multiple
- afectare inflamatorie a vitrosului
- tratament cu agenţi antifungici sistemic nu este satisfăcător pentru că nu pătrund eficient în vitros
- injecţie intravitrean cu Amfotericin B 5micrograme, Miconazol 40micrograme

Necroza retiniană acută – cu sau fără inflamaţie vitreană

- afectare în general unilaterală cu progresie rapidă cu DR
- ar putea fi produsă prin CMV, HSV rezistent la aciclovir
- sifilis, criptococ, HZV, TBC ar putea produce necroza retiniană acută asociat sau nu cu nevrită optică acută

Tratamentul cu Ganciclovir iv ar putea întârzia progresia leziunilor

Neuropatia optică – poate fi simptomul iniţial în SIDA

- unele forme pot avea o evoluţie fulminantă şi sunt rezistente la aciclovir şi corticoizi

URGENȚE ÎN GLAUCOM

Carmen Mocanu

In cadrul diferitelor forme de glaucom, pot apare situații de urgențe, al căror tratament imediat este responsabil pentru unele cazuri de conservarea funcției vizuale.

Cea mai importantă urgență medico-chirurgicală în glaucom este atacul acut de glaucom, însă și celelalte forme de glaucoame primitive sau secundare pot genera în unele stadii de boală simptomatologie acută și/sau ochi dureros care necesită tratament de urgență.

- Glaucom primar cu unghi închis – atacul acut de glaucom
- Glaucom primar cu unghi deschis (faze terminale)
- Glaucom secundar cu unghi închis
  - cu bloc pupilar (atac acut de glaucom prin cristalin intumescent)
  - fără bloc pupilar (tumoră intraoculară, ocluzia de venă centrală a retinei, postoperator)
- Glaucom secundar cu unghi deschis
  - de cauză cristaliniană
    - glaucom facolitic
    - facotoxic
  - postinflamator
  - posttumoral
  - neovascular
  - posttraumatic

GLAUCOMUL PRIMITIV CU UNGHI INCHIS

Este hipertensiunea oculară primitivă determinată de închiderea unghiului camerular, prin aplicarea rădăcinii irisului pe trabecul la ochi predispuși, făcând imposibilă scurgerea umorii apoase pe căile fiziologice de eliminare.

- Incidența unghiului îngust sau închis în populație este scăzută (sub 1% unghi îngust de sub 20 de grade și 0.6% unghi sub 10 grade – van Herick). Depistarea pacienților cu unghi îngust al camerei anterioare este importantă iar pacienții diagnosticați trebuie să fie atent monitorizați sau trebuie să se aplice un tratament laser profilactic (iridotomii profilactice) dacă unghiul camerular este mai mic de 15 grade.
- Afecțiunea este mai frecventă la sexul feminin, decadele IV–V,
- Apare mai precoce decât glaucomul cu unghi deschis.
- Este mai rar decât glaucomul cu unghi deschis, reprezentând aproximativ 10% din totalul glaucoamelor.

- Afecţiunea apare la pacienţi predispuşi. Transmiterea genetică constatată, este legată de fapt de transmiterea unor caracteristici biometrice oculare care reprezintă condiţiile predispozante ale afecţiunii, care se manifestă datorită unor factori determinanţi.

Factorii predispozanţi

- Hipermetropia –ochi cu dimensiuni mai mici
- Profunzimea redusă a camerei anterioare
- Creşterea de volum a cristalinului - în faza de cataractă intumescentă poate apare un atac acut de glaucom datorită închiderii unghiului camerular
- Hipertrofia muşchiului ciliar – la ochii hipermetropi care acomodează permanent pentru a vedea clar.
- Acomodaţia care reduce profunzimea camerei anterioare prin bombarea feţei anterioare a cristalinului.

Factorii determinanți:

Midriaza este elementul cel mai important care determină declanşarea crizelor acute de glaucom cu unghi închis

- medicamentoasă - instilații de atropină sau homatropină
- antispatice pe cale generală
- produsă în obscuritate
- emoțiile puternice pot declanşa atacuri acute de glaucom prin intervenţia sistemului nervos vegetativ simpatic

Mecanismul de închidere al unghiului camerular este complex; cel mai important element care contribuie la închiderea unghiului camerular este blocajul pupilar funcţional sau relativ prin creşterea zonei de contact între cristalin şi iris se produce o diferență de presiune între camera anterioară şi posterioară care are drept consecință împingerea în față a diafragmului iridocristalinian, cu închiderea unghiului camerular.

Aspecte clinice

- Glaucomul primitiv cu unghi închis asociat cu blocaj pupilar acut, subacut şi cronic.
- Închiderea unghiului camerular poate fi total sau parțial şi pe o suprafaţă mai mare sau mai mică
- Evoluţia glaucomului cu unghi închis poate fi diferită:
  - subacută sau cronică în cazul în care unghiul camerular se închide parţial şi intermitent – subatacuri de glaucom;
  - acută cu obstrucţie totală a unghiului camerular, apărând atacul acut de glaucom.
- Afecţiunea oculară evoluează în stadii

- stadiu reversibil, când blocajul trabecular este pasager, fiind reprezentat de un simplu contact între iris şi trabecul.
- stadiul ireversibil, stadiu în care contactul între cele două structuri devine permanent.

Forma acută şi forma cronică necesită tratament imediat: în forma acută tratamentul este curativ, în forma subacută sau cronică este profilactic.

Forma acută. Atacul acut de glaucom

➢ este forma cea mai frecventă de manifestare a glaucomului cu unghi închis.

➢ este declanşată de factorii care determină închiderea unghiului camerular
- midriaza medicamentoasă
- staţionare în obscuritate
- emoţii
- medicamente cu acţiune parasimpaticolitică.

Semnele subiective apar brusc la pacienţi predispuşi
- durere oculară intensă unilaterală, cu iradiere în teritoriul de distribuţie al nervului oftalmic
- poate să fie precedată de câteva crize subacute la care pacientul nu le-a dat importanţă.
- starea generală a pacientului este foarte alterată, deseori prezintă greţuri şi vărsături datorită reflexelor oculo-vago-simpatice
- acuitatea vizuală este foarte scăzută, până la percepţia luminii
- pierderea definitivă a acuităţii vizuale este prezentă la majoritatea pacienţilor dacă tratamentul nu este instituit la timp
- ochiul este foarte congestionat
- pierderi ireversibile ale acuităţii vizuale se înregistrează dacă tensiunea intraoculară crescută persistă 2-3 zile.

Semne obiective
- congestie pericheratică foarte intensă
- corneea prezintă edem epitelial foarte accentuat şi scăderea sensibilităţii.
- camera anterioară are profunzime foarte redusă, iar unghiul camerular este închis.
- irisul este edemaţiat
- pupila în midriază medie areflexivă

- cristalinul poate prezenta mici pete albe subcapsular anterior (cataractă acută glaucomatoasă Vogt)
- globul ocular este dur ca piatra, cu tensiune de 80-100 mm Hg
- fundul de ochi nu se poate examina datorită edemului corneean; când examinarea este posibilă (uneori poate fi efectuat după instilaţii cu glicerină) relevă papilă uşor hiperemică.
- raportul cupă/disc poate fi normal dacă pacientul este la prima criză hipertensivă, sau poate apare un raport cupă/disc crescut dacă pacientul a prezentat numeroase subatacuri în antecendente ce au determinat atrofia fibrelor nervoase axonale ale nervului optic şi afectarea ţesutului de susţinere.

Forma subacută

În această formă, anamneza este foarte importantă, putând pune în evidenţă

- crize sub formă de episoade de durere oculară de obicei unilaterală, însoţite de înceţoşarea vederii şi congestie oculară
- apariţia de cercuri colorate în culorile curcubeului în jurul surselor de lumină, marker al creşterii tensiunii intraoculare.
- aceste episoade au caracter tranzitor, având o durată de aproximativ o jumătate de oră până la câteva ore, şi sunt legate de un efort vizual, de lucru în obscuritate, sau de anumite stări emoţionale.

Forma cronică este caracterizată de simptomatologie minimă sau absentă. Dacă subatacurile de glaucom se repetă, se ajunge la modificări ireversibile la nivelul unghiului camerular, practic cu sudarea rădăcinii irisului la nivelul trabeculului.

În glaucomul cu unghi închis formă subacută sau cronică, diagnosticul se pune pe efectuarea probelor de provocare la pacienţii care prezintă biomicroscopic cameră anterioară redusă.

Probele de provocare pentru glaucomul cu unghi închis au la bază principiul de provocare a unei midriaze controlate, cu ajutorul midriaticelor cu durată de acţiune scurtă, în condiţii de spitalizare şi urmărire a pacientului. Tensiunea intraoculară se determină înainte şi după administrarea midriaticului (Mydrum); orice diferenţă mai mare de 10 mm Hg este considerată pozitivă şi pune diagnosticul de glaucom cu unghi închis. Un test negativ nu poate infirma diagnosticul, deoarece testul este pozitiv numai în 50% din cazuri.

Diagnostic pozitiv

În atacul acut de glaucom diagnosticul trebuie pus de urgență, pentru ca tratamentul să fie instituit cât mai precoce posibil.

Diagnosticul pozitiv al GPUI se stabileşte prin:

- isoric
- examen biomicroscopic
- gonioscopie
- proba de provocare
- atacul este în general unilateral
- simptome
  - debut sever cu dureri
  - scăderea AV însoțită de halouri
  - cefalee, greață. vărsaturi
- ochiul este roşu cu
  - hiperemie perikeratică intensă
  - edem corneean stromal cu bule microkistice în epiteliul corneean
  - CA micşorată, uneori celule în UA
  - pupila mediu dilatată, semimidriatică, areactivă, neregulată, secundar ischemiei sfincterului irian „glaucomfleken" – mici opacități albicios-verzui pe fața anterioară a cristalinului de la episoade de creştere a PIO
  - PIO mare

În forma subacută diagnosticul este mai greu, se bazează pe

- anamneza pacientul care relatează prezența subatacurilor, sub formă de episoade de începetoşare vizuală
- senzația de presiune oculară
- cefalee
- perceperea de cercuri colorate în jurul surselor de lumină.
- diagnosticul este certificat după efectuarea probelor de provocare şi a gonioscopiei.

Diagnostic diferențial

- afecțiuni care evoluează cu ochi roşu, dureros: iridociclita acută, cheratite acute, conjunctivite acute
- alte forme de glaucom: glaucom cu unghi deschis, glaucoame secundare, glaucom congenital tardiv; gonioscopic unghiul camerular la pacienții cu glaucom cu unghi închis este mai mic de 15 grade, iar canalul Schlemm nu poate fi vizualizat în gonioscopie

- afecţiuni generale - în cazurile în care simptomatologia generală este foarte accentuată, trebuie făcut diagnosticul diferenţial cu afecţiuni gastrointestinale (dischinezia biliară), migrenă etc.

Evoluţie şi pronostic

- In general afecţiunea începe prin subatacuri, cărora pacientul nu le-a dat foarte multă importanţă; cu timpul crizele devin mai dese şi sfârşesc cu atacul acut de glaucom, dacă pacientul nu se prezintă la medicul de specialitate pentru un diagnostic mai precoce.
- Atacul acut de glaucom trebuie diagnosticat în primele ore de la debut pentru un tratament eficient.
- Dacă pacientul se prezintă mai tardiv la medic, pierderea de vedere este ireversibilă, prin atrofie optică.
- Sub tratament chirurgical aplicat precoce, glaucomul cu unghi închis se vindecă şi pacientul nu trebuie să mai urmeze tratament ca în cazul glaucomului cu unghi deschis.

Tratament

- Tratament medical precoce care se instituie de urgenţă şi are scopul de a reduce cât mai repede tensiunea oculară, pentru a permite intervenţia chirurgicală.
- In formele subacute şi acute de glaucom, tratamentul chirurgical este obligatoriu
- **Tratamentul glaucomului cu unghi închis este chirurgical.**
- Se administrează sedative generale, în scopul de a calma durerea oculară, care este foarte intensă.
- Glaucom - cu unghi închis formă acută sau subacută pacientul trebuie internat de urgenţă.
- In forma cronică, tratamentul este chirurgical laser şi poate fi efectuat fără spitalizarea pacientului prin internare de zi.

Tratamentul medical

- **Inhibitorii de anhidrază carbonică.**

- pot fi administraţi atât pe cale generală cât şi pe cale locală.
- determină o scădere marcată a tensiunii oculare prin scăderea secreţiei de umoare apoasă.
- din această categorie fac parte: acetazolamida, metazolamida, etoxizolamida, diclorfenamida, benzolamida.
- din punct de vedere chimic, moleculele sunt asemănătoare, conţinând un nucleu aromatic, de care se leagă o grupare sulfonamidă liberă (-SO3 NH2).

Acetazolamida determină scăderea eficientă a tensiunii intraoculare, când doza plasmatică atinge un titru de 5-10 mg/ml; la această concentraţie ea acţionează şi asupra anhidrazei carbonice renale, potenţând efectul hipotonizant prin acidoza metabolică, independent de acţiunea anhidrazei carbonice ciliare.

Preparatele utilizate pe cale generală sunt:

Acetazolamida – tablete 250 mg (Doza – 250-1000mg/zi)
efect maxim la 4 ore; durata 12 ore

Acetazolamida – capsule 250 mg (Doza 250-500mg/zi)
durata efectului > 24 ore

Diclorfenamida – tablete 50 mg (Doza 50-100 mg)
efect maxim la 3 ore, durata>12 ore)

Metazolamida – tablete 50 mg (Doza 50-100mg)
efect maxim la 6 ore; durata >14-16 ore

Inhibitori topici de anhidrază carbonică. Reprezintă soluţia optimă a administrării inhibitorilor de anhidrază carbonică, fiind utilizaţi atât pentru glaucomul cu unghi deschis cât şi pentru glaucomul cu unghi închis. Din punct de vedere chimic aparţin clasei sulfonamidelor.

- **Dorzolamid hidroclorid – (Trusopt)** . Este un inhibitor al anhidrazei carbonice, destinat administrării topice, locale; asigură o penetrabilitate oculară foarte bună exercitându-şi efectul numai asupra ochilor, cu efecte sistemice mici. Se administrează în soluţie de 2%, de 3 ori pe zi.
- **Brinzolamida (Azoptul)** . Are acelaşi efect şi aceeaşi eficienţă, se administrează în suspensie de 1%, de 2-3 ori pe zi. În asociere cu alte antiglaucomatoase se utilizează ca şi dorzolamidul de 2 ori pe zi.
- **Cosoptul** reprezintă o asociaţie între timolol şi dorzolamidă.

- Mecanismul de acţiune al inhibitorilor este **inhibiţia izoenzimei II a anhidrazei carbonice de la nivelul proceselor ciliare cu scăderea producţiei de umoare apoasă**. (acţionează deopotrivă şi asupra izoenzimei IV).
- Doza uzuală este de 1 picătură (aproximativ 30µl) la fiecare 8 ore.
- Administrarea de dorzolamidă produce un vârf de concentraţie la 2 ore de la administrare.
- **Cu toate că sunt foarte eficiente în tratamentul hipotonizant ocular, inhibitorii topici nu au aceeaşi putere de scădere a formării de umoare apoasă comparativ cu acetazolmida sistemică.**
- **Acest aspect poate fi explicat prin inhibiţia numai a 1 sau 2 izoenzime ale anhidrazei carbonice implicate în secreţia de umoare apoasă.**

- Față de acetazolamida administrată sistemic unde descreşterea presională este mai mare de 24%, administrarea topică asigură o scădere de aproximativ 13% în timpul zilei şi 90% în timpul nopții.
- In cazul atacului acut de glaucom se asociază administrarea topică şi generală a inhibitorilor de anhidrază carbonică.

• **Colirurile beta-blocante**

- Scad presiunea intraoculară prin inhibiția receptorilor beta-adrenergici prezenți la nivelul proceselor ciliare.
- acționează numai prin **diminuarea producției de umoare apoasă** neavând nici un rol în ceea ce priveşte eliminarea la nivelul căilor de excreție
- reduc semnificativ debitul sanguin ciliar şi coroidian cu scăderea concentrației de dopamină, dar fără modificarea concentrației catecolaminelor.
- acțiunea vasoconstrictoare directă şi indirectă pe receptorii beta-adrenergici este însă de scurtă durată şi nu explică eficacitatea prelungită a beta-blocantelor
- inhibiția beta-adrenergică blochează acțiunea stimulantă a catecolaminelor pe receptorii membranari ai celulelor clare ale epiteliului ciliar, cu scăderea secreției AMP-ului ciclic şi reducere a transportului activ al ionilor de Cl+ / Na+ la nivelul epiteliului ciliar, unde se realizează secreția activă a umorii apoase.
- analiza curbelor tensionale nictemerale au relevat că durata de acțiune este în medie de 12 ore. Orarul efectului maximal este la 2 ore pentru levobunolol, befunolol, metipranolol, la 4 ore pentru timolol şi carteolol şi la 6 ore pentru betaxolol. Importanța scăderii tensiunii intraoculare este diferită.
- odată cu apariția inhibitorilor topici de anhidrază carbonică utilizarea beta-blocantelor este mai redusă în glaucomul cu unghi închis.
- preparatul Cosopt asociază însă cele 2 substanțe şi este foarte eficient atât în criza acută de glaucom cât şi postoperator după tratamentul laser.

• **Perfuziile cu substanțe hipertone** (manitol, glicerol)

- **determină deshidratarea mediilor intraoculare producând o scădere rapidă şi foarte importantă a tensiunii intraoculare.**
- se administrează zilnic 250-500 ml soluții hipertone de manitol sau glicerol (1,5 g/Kg corp) în funcție de tensiunea arterială şi cu acordul medicului cardiolog la pacienții cu probleme cardio-vasculare. .

• **Steroizii topic** – prednisolon acetat 1% la 15-30minute la început

• **Miotice**

- Instilația de coliruri miotice este importantă deoarece acțiunea în sensul mecanismului patogenic pentru a reduce blocajul pupilar.

Pilocarpina (1%, 2%). acţionează prin producerea de acetilcolină la nivelul sinapsei, cu **scăderea presiunii oculare prin ameliorarea facilităţii la scurgere a umorii apoase**

- administrarea pilocarpinei se face des în atacul acut de glaucom, la început din 15 în 15 minute în primele ore, apoi din oră în oră, pentru scăderea diametrului pupilar.
- Pilocarpina poate fi ineficace iniţial din cauza ischemiei iriene şi pentru că mioza excesivă accentuează blocul pupilar

Tratamentul chirurgical

Tratamentul laser (iridotomia laser cu laser argon sau Yag)

- are rolul de a deschide camera anterioară prin egalizarea presiunilor dintre camera posterioară şi camera anterioară a ochiului, prin aceasta eliminând blocajul pupilar.
- iridectomia se face cât mai periferic, posibil în zone de rarefiere a irisului pentru a evita sângerarea.
- dacă în urma tratamentului medical hipotonizant tensiunea intraoculară se normalizează, iridotomia laser poate fi temporizată 2-3 zile, până când inflamaţia intraoculară scade.
- dacă tensiunea intraoculară nu se normalizează în urma tratamentului medical, intervenţia laser sau chirurgicală trebuie efetuată în primele 24 de ore;
- vizibilitatea camerei anterioare poate fi realizată cu instilaţii de glicerină sau ser hiperton.

Tratamentul chirurgical convenţional constă în efectuarea unei **iridectomii periferice la nivelul limbului superior.**

- Iridectomia se face în scop curativ la ochiul cu atac de glaucom
- în scop profilactic la ochiul congener
- în stadiul ireversibil, în care leziunile trabeculare sunt ireversibile, se face trabeculectomie, pentru a crea o cale de eliminare a umorii apoase către spaţiul subconjunctival.

GLAUCOM SECUNDAR CU UNGHI ÎNCHIS

Cu bloc pupilar

- facomorfic
- dislocare de cristalin
- secluzie pupilară
- nanoftalmie
- bloc pupilar la afac/pseudofac
- ulei silicon

Fără bloc pupilar prin

- Mecanism posterior de „împingere" a irisului înăuntru cu deplasarea irisului şi a diafragmei iriene prin:
  - Rotaţia corpului ciliar
  - Inflamaţii: sclerite, uveite, după operaţii sclerale, panfotocoagulare retiniană
  - Congestie: operaţie plastie scleră, nanoftalmie
  - Efuzie coroidiană
  - Hemoragie supracoroidiană
  - Schimbarea direcţiei UA – glaucom malign
  - Presiune asupra segmentului posterior
    - Tumori
    - Gaz expandat
    - Retinopatie de prematuritate
- Macanism anterior cu „tragerea" irisului înainte prin aderenţă iris/ trabecul (prin memebrane, neovase, exudate)
  - Epitelial – fibroză
  - Endotelial – sindrom iridocorneean endotelial, distrofie posterioară polimorfă
  - Glaucom neovascular
  - Sinechii anterioare

Glaucom malign

- apare după operaţie pentru GPUI cu întârziere de formare a CA şi menţinerea PIO crescute postoperator, operaţii de cataractă, rar spontan
- constă într-un blocaj pupilar, dublat de un blocaj trabecular după operaţie filtrantă sau iridectomie (cu bloc ciliocristalinian sau ciliovitrean cu rotaţia proceselor ciliare care produc deplasarea diafragmei iridocristaliniene).

Simptome:

- dureri oculare
- AV mai scăzută decât înainte de operaţie
- ochi roşu intens la pacienţi care au suferit o intervenţie antiglaucomatoasă
- ochi dur

Semne:

- CA inexistentă postoperator
- cristalinul aplicat pe cornee
- fistula posoperatorie nu filtrează

Forme clinice

- precoce – în primele ore postoperator, dureri intense, absenţa CA

- tardiv
  - după 1-2 săptămâni când CA dispare progresiv
  - creşterea PIO frecvent când se opreşte atropina
  - după 1 an de la operaţie la întreruperea tratamentului
  - pe al doilea ochi, neoperat, la zile după operaţia pe primul ochi

Tratament

- cicloplegice
  - atropină 1%
  - fenilefrin 2,5%
- betablocant topic 0,5%x2/zi
- xalatan
- inhibitori anhidrază carbonică – Acetazolamida 500mg po
- agenţi osmotici - glicerol, Manitol 20% 1-2g/kg iv – 45 minute
- dacă acest tratament nu este eficient
  - pacient afac, pseudofac
    - laser Yag, argon pentru a rupe hialoida anterioară
    - vitrectomie
  - pacient cu cristalin - vitrectomie

GLAUCOMUL PRIMITIV CU UNGHI DESCHIS

Glaucomul absolut dureros

- reprezintă ultimul stadiu de evoluţie al unui glaucom, netratat sau incorect tratat, după o perioadă de evoluţie de cel puţin 15-20 de ani
- pacientul nu vede cu ochiul respectiv de mai mulţi ani
- în final durerea este foarte intensă şi acuitatea vizuală fără percepţia luminii
- pacientul face tratament de multă vreme cu coliruri hipotonizante oculare şi este în evidenţa unui cabinet de specialitate pentru dispensarizarea glaucomului.

Obiectiv

- congestia oculară intensă şi are un aspect particular de cap de meduză;
- corneea este foarte edemaţiată, cu edem bulos
- camera anterioară este de profunzime normală, pupila medie şi areflexivă
- în câmpul pupilar, cristalinul prezintă un reflex verzui, datorită cataractei care se asociază.
- dacă fundul de ochi se vizualizează, papila apare total excavată (excavaţie stadiu III), cu atrofie optică.

Acest stadiu este depăşit din punct de vedere medical sau chirurgical; tratamentul care se face vizează scăderea tensiunii oculare, prin criocoagularea sau fotocoagularea corpului ciliar, în scopul de a ameliora durerea oculară (hipotonizante oculare utilizante în combinaţii de 3 substanţe active, inhibitori de anhidrază carbonică administraţi general, calmante ale durerii).

GLAUCOAME SECUNDARE

Forme de glaucom apărute în evoluţia cataractei

Atacul acut de glaucom prin cristalin intumescent - glaucom facomorfic

- creşterea tensiunii intraoculare apare datorită închiderii unghiului camerular în stadiul de **cataractă intumescentă**, la persoane predispuse cu particularităţi biometrice ale camerei anterioare care duc la închiderea unghiului
- creşterea dimensiunii cristalinului care împinge în faţă irisul, determinând blocaj pupilar cu acumularea în camera posterioară de umor apos ce împinge anterior baza irisului şi determină închiderea unghiului camerular.

Simptomatologia.

- este foarte asemănătoare cu cea prezentată în glaucomul cu unghi închis, cu diferenţa că scăderea acuităţii vizuale este mai veche şi survenită progresiv, pe măsură ce cataracta a evoluat.
- criza de hipertonie oculară apare brusc, tensiunea oculară ajunge la valori de peste 60 mm Hg, determinând fenomene congestive oculare, durere oculară foarte intensă şi fenomene generale.

Obiectiv

- glob ocular dur ca piatra
- cornee intens edemaţiată
- camera anterioară foarte mică
- pupila în midriază medie areflexivă
- în câmpul pupilar se vede cristalinul cataractat, de culoare albă sidefie.
- fundul de ochi nu poate fi vizualizat.

Tratament - este de maximă urgenţă.

- Tratamentul medical este identic cu cel prezentat anterior în cazul atacului acut de glaucom primitiv.
- Tratamentul chirurgical constă în extracţia cristalinului, după prealabila hipotonizare a globului ocular, care să permită efectuarea intervenţiei chirurgicale în condiţii optime.

- In multe dintre situaţii intervenţia extracapsulară este de preferat intervenţiei chirurgicale prin facoemulsificare.
- La pacienţii care se prezintă imediat după declanşarea atacului acut şi la edemul corneean mai diminuat care nu interferă cu o bună vizibilitate a camerei anterioare extracţia cristalinului prin facoemulsificare poate fi efectuată, având în vedere faptul că nucleul cristalinian este relativ moale.
- Discizia capsulei însă se face cu dificultate.
- Pacientul trebuie tratat şi postoperator cu substanţe antiinflamatorii administrate local şi/sau general şi în unele situaţii hipotonizante oculare.

Glaucomul facolitic

- Este o formă de glaucom produsă de o **cataractă ajunsă în stadiu de hipermaturitate**. Mecanismul de producere a glaucomului este chimic; prin capsula cristalinului fisurată sau subţiată din cataracta hipermatură trec proteine cristaliniene degenerate, care determină apariţia de macrofage. Prezenţa substanţelor cristaliniene şi macrofagelor produce un obstacol în scurgerea umorii apoase, blocând trabeculului cu creşterea rezistenţei la scurgere
- Produşii de lichefiere ai cristalinului determină în camera anterioară o reacţie inflamatorie acută atg-atc, ce are drept urmare creşterea tensiunii intraoculare şi congestia globului ocular.
- **Sunt descrise trei tipuri de leziuni determinate de proteinele cristaliniene: uveite facoanafilactice, uveite facotoxice şi glaucom facolitic.**

➢ *Uveita facoanafilactică.*

- este considerată ca un **răspuns autoimun la proteinele cristaliniene** eliberate după un traumatism cu lezarea capsulei cristaliniene.
- în uveita facoanafilactică inflamaţia oculară este acută, în situaţii mult mai rare putând evolua insidios.
- la pacienţii în prealabil sensibilizaţi la proteinele cristaliniene (de exemplu extracţia extracapsulară la ochiul congener), inflamaţia se instalează rapid, în mai puţin de 24 de ore după ruptura capsulară.
- diagnosticul se pune pe semnele de inflamaţie uveală: precipitate retrocorneene de culoare albă, umor apos cu Tyndall pozitiv, uneori cu tentă lăptoasă, irisul congestionat cu sinechii posterioare.

- tratamentul include antiinflamatorii steroidiene şi medicaţie cicloplegică.
- tratamentul chirurgical constă în extracţia maselor cristaliniene din camera anterioară.

➢ *Uveita focotoxică.*

- **efectul toxic al proteinelor cristaliniene care intră în camera anterioară.**
- mulţi oftalmologi consideră însă că această formă nu este de fapt decât o formă mai puţin severă de facoanafilaxie.
- histologic în uveita facotoxică apare un răspuns celular mult mai sărac în jurul proteinelor, faţă de forma anafilactică (termenul de facoalergic ar fi mai potrivit).
- răspuns inflamator uşor către moderat, după chirurgia extracapsulară a cataractei.
- Tratament medical - combaterea inflamaţiei cu medicaţie locală corticosteroidă, tratament cicloplegic
- tratament chirurgical de eliminare a materialului cristalinian.

➢ *Glaucomul facolitic.*

- caracterizat de creşterea acută a tensiunii oculare ce apare la pacienţi cu cataractă hipermatură; aceasta este cauzată de **cloazonarea reţelei trabeculare prin proteine cristaliniene ce trec în camera anterioară** prin capsula alterată a cristalinului şi celule macrofage.
- ochiul afectat prezintă congestie pericheratică, puţine precipitate retrocorneene şi depuneri de fibrină, umoare apoasă cu tentă lăptoasă, cu corpi opaci flotanţi şi cristale policrome. Sinechiile sunt puţine ca număr.
- tratamentul include scăderea de urgenţă a tensiunii oculare utilizând coliruri hipotonizante şi agenţi osmotici, inhibitori de anhidrază carbonică. Extracţia cristalinului cataractat trebuie efectuată imediat ce tensiunea intraoculară permite intervenţia chirurgicală.

Clinic

Subiectiv

- durere oculară foarte intensă
- congestia ochiului
- acuitatea vizuală este foarte scăzută, dar pacientul menţionează că scăderea vederii a survenit cu mai mulţi ani înainte.

Obiectiv

- congestia este foarte intensă de tip pericheratic
- corneea prezintă edem epitelial, cu precipitate pe faţa posterioară
- umorul apos are Tyndall pozitiv, datorită elementelor celulare din camera anterioară.
- Camera anterioară are profunzime normală. În câmpul pupilar se evidenţiată o cataractă veche de culoare brună
- Fundul de ochi nu se poate vizualiza.

Tratament constă în extracţia cristalinului, după hipotonizare prealabilă. Intervenţia chirurgicală constă în extracţia extracapsulară a cristalinului, cu sau fără introducere de implant de cristalin.

Glaucomul uveitic

Uveitele anterioare pot produce modificări la nivelul camerei anterioare, care pot determina scăderea eliminării de umoare apoasă paralel cu o creştere a secreţiei acesteia la nivelul proceselor ciliare.

- Reducerea eliminării de umoare apoasă este datorată
  - inflamaţiei produse la nivelul trabeculului cribriform (trabeculită) cu scăderea diametrului porilor trabeculari, determinând creşterea rezistenţei la scurgere
  - blocajul la nivelul trabecului se produce şi prin impregnarea acestuia cu celule inflamatorii (macrofage, leucocite, etc)
  - creşterea vâscozităţii umorii apoase determinate de impregnarea cu proteine tranvazate la nivelul irisului şi corpului ciliar.
- Creşterea tensiunii intraoculare este legată direct şi de formarea de sinechii posterioare iridocristaliniene şi mai ales de formarea de sinechii anterioare la nivelul unghiului camerular, care blochează eliminarea normală a umorii apoase.

Glaucom asociat cu leziuni infecţios inflamatorii oculare

- Uveite anterioare cu HLA B27
  - Spondilita
  - Sindrom Reiter
  - Artrita psoriazică

- Artrita juvenilă
- Artrita reumatoidă

➢ Uveite asociate cu boli infecţioase
- HSV, HZV, CMV
- Sifilis, tbc
- Toxoplasmoza
- Toxocarioza
- Endoftalmita

➢ Uveite asociate cu boli sistemice şi alte afecţiuni
- Sarcoidoza
- VKH
- Oftalmie simpatică
- Boala Behcet
- Heterocromie Fuchs
- Criza glaucomociclitică
- Pars planite
- Uveite induse de cristalin

➢ Sclerite keratite interstiţiale

Subiectiv
- congestie oculară
- durere oculară
- scăderea vederii ochiului afectat.

Obiectiv
- *Congestia pericheratică* - legată de dilatarea vaselor ciliare anterioare se prezintă sub forma unei zone concentrice de congestie de aproximativ 4-6 mm lăţime, localizată perilimbic la ochiul afectat.
- *Edemul corneean endotelial* - evident la examinarea biomicroscopică, dând aspectul de cornee uşor burată. Alături de edem, depunerea de pulbere exsudativă sau pigmentară, intensifică scăderea de vedere pe care pacientul o acuză.
- *Precipitatele retrocorneene* - sub forma unor depuneri rotunde, de culoare albă sau pigmentate dispuse pe faţa posterioară a corneei. Precipitatele recente sunt de culoare albicioasă, şi prezintă marginea mai estompată. Precipitatele vechi se pigmentează, marginile devin foarte bine conturate.
- *Iris congestionat*
- *Fenomenul Tyndall* al umorii apoase este determinat de macromoleculele proteice ce apar în umoarea apoasă prin creşterea

permeabilităţii vasculare, datorată inflamaţiei (ca firele de praf într-o rază de soare) Tulburarea umorii apoase se datorează prezenţei fibrinei şi celulelor inflamatorii cu formarea unui exsudat care poate fi seros, serofibrinos sau purulent şi se depune decliv în camera anterioară formând în unele cazuri hipopionul.

- *Mioza* se produce datorită unui spasm reflex al muşchiului sfincter pupilar; reflexul pupilar este prezent, dar mai leneş atâta timp cât nu există sinechii iriene posterioare
- *Sinechiile iriene posterioare* determină o pupilă neregulată consecinţa aderenţelor care se formează între marginea pupilară a irisului şi cristaloida anterioară, datorită fibrinei şi celulelor inflamatorii din umoarea apoasă.
    - Dilatarea pupilei va determina un contur neregulat al acesteia, cu aspect de treflă;
    - ruperea sinechiilor după instilaţii repetate de atropină 1%, va lăsa pe cristaloida anterioară mici grămezi de pigment la nivelul vechilor sinechii, care pot reprezenta peste ani, stigmatele unei iridociclite în antecedente.
    - În cazurile vechi, neglijate, aderenţele inflamatorii dintre iris şi cristalin se organizează putând cuprinde toată circumferinţa pupilei, aspect numit secluzie pupilară;
    - în unele cazuri secluzia pupilară se asociază şi cu prezenţa unei membrane exsudative care acoperă câmpul pupilar, realizând aspectul de secluzie-ocluzie pupilară.
    - Secundar acestui fenomen se produce glaucomul secundar postinflamator prin blocaj pupilar.
- *Sinechiile anterioare* la nivelul unghiului iridocorneean apar mai târziu şi sunt responsabile de creşterea tensiunii oculare.
    - *Modificarea tensiunii intraoculare*, manifestată prin hipotonie sau mai frecvent prin hipertonie oculară; Tensiunea intraoculară este mai mare de 25-30 mm Hg.
    - *Gonioscopia* relevă sinechii la nivelul unghiului camerular.

Hipertonia oculară se produce

- în timpul puseului inflamator, datorită hipersecreţiei de umoare apoasă la nivelul proceselor ciliare;
- prin sinechiile anterioare,
- în cazurile vechi, neglijate sau incorect tratate, cu secluzie şi ocluzie pupilară, creşterea tensiunii oculare este permanentă, cu apariţia glaucomului secundar postinflamator.

- apare mai frecvent în etiologia virală (herpes simplex, herpes zoster) dar şi în unele entităţi clinice bine conturate, precum heterocromia Fuchs sau sindromul Posner Schlossman.

Tratament

- ➢ se superpozează pe tratamentul uveitelor acute şi este local şi general
- ➢ tratamentul patogenic are ca scop reducerea fenomenelor inflamatorii
  - general – antiinflamatorii nesteroidice sau steroidice sub formă de corticoterapie în formele severe
  - local
    - midriatice sub formă de instilaţii sau injecţii subconjunctivale, cu rol de a rupe sinechiile iridocristaliene şi de a dilata pupila, prevenind astfel apariţia complicaţiilor: atropină cu efect parasimpaticolitic şi adrenalină cu efect simpaticomimetic, cu administrare sub formă de instilaţii de 3 ori pe zi şi injecţii subconjunctivale la nevoie.
    - cortizonul cu aplicare topică sau în injecţii subconjunctivale are rolul de a reduce permeabilitatea peretelui vascular scăzând exsudaţia.
- ➢ tratamentul simptomatic
  - general antialgice şi antiinflamatorii nesteroidiene care au şi efect antialgic
  - local - ochelari cu lentilă colorată pentru a reduce fotofobia şi repaos ocular.
- ➢ **tratamentul complicaţiilor şi al sechelelor**
  - tratamentul glaucomului secundar este
    - medical, utilizând diferite coliruri cu rol de a reduce secreţia de umoare apoasă (inhibitori de anhidrază carbonică)
    - chirurgical, rezultatele postoperatorii fiind în general slabe.
  - cataracta complicată se tratează numai chirurgical, necesitând o indicaţie preoperatorie precisă; extracţia cristalinului se face sub protecţie corticosteroidă.

Sindromul Posner Schlossman

- este o ciclită unilaterală acută, cu simptomatologie atenuată, însoţită de creştere constantă a PIO 40-60 mmhg

- atacurile durează ore până la 2 săptămâni
- între crize, în faza de remisiune ochiul este complet normal
- etiologie necunoscută, este posibil în criză să intervină prostaglandinele

Diagnostic

- bărbat tânăr sau de vârstă medie (asiatic)
- ciclită acută cu disconfort vizual sau vedere înceţoşată
- uneori halouri colorate
- edem corneean
- precipitate fine keratice
- Tyndal uşor al umorii apoase şi o uşoară dilatare pupilară.
- gonioscopic – unghi deschis fără sinechii

Tratament

- ➢ prevenţia leziunilor ireversibile ale papilei produse prin creşterea PIO, prin terapie antiglaucomatoasă
- ➢ betablocante
- ➢ inhibitori de anhidrază carbonică, admnistrați general (Ederen)
- ➢ agenți hiperosmotici
- ➢ steroizi local
- ➢ indometacin - inhibă sinteza de prostaglandine 7-100mg/zi
- ➢ mioticele puternice şi midriaticele sunt contrandicate pentru că agravează simptomele

Deoarece sindromul Posner Schlossman este rar, el trebuie diagnosticat prin excludere, după ce se elimină sindroame mai frecvente, cu etiologie bacteriană sau virală.

Iridociclita heterocromică Fuchs

Este o formă de iridociclită de regulă unilaterală cu simptomatologie atenuată. Ca frecvenţă, este estimată la aproximativ 2-3% din pacienţii cu iridociclită.

Subiectiv - simptomatologia variază de la absenţa oricăror simptome, la o senzaţia de disconfort ocular cu înceţoşarea vederii.

Obiectiv

- atrofie stromală difuză iriană, cu atrofia epiteliului pigmentar
- precipitate cheratice stelate mici de culoare albă
- Tyndal minim al umorii apoase
- opacităţi la nivelul vitrosului anterior
- sinechiile posterioare aproape nu se formează.
- Heterocromia este un semn important pentru diagnostic şi este mai evidentă la pacienţii cu iris deschis la culoare. La aceştia culoarea ochiului afectat devine treptat mai închisă, pe măsură ce atrofia

iriană progresează şi epiteliul pigmentar al irisului devine mai vizibil. Atrofia este determinată de o perfuzie deficitară în unele segmente ale ochiului, demonstrată de angiografia iriană.

Complicaţii

- glaucomul şi cataracta apar frecvent
- afectarea retiniană şi periflebita retiniană au fost raportate în situaţii izolate
- edemul macular rar.

Diagnosticul pozitiv

- aspectul precipitatelor cheratice
- prezenţa heterocromiei
- pacient cu iridociclită cu puţine sinechii şi simptomatologie redusă.

De regulă inflamaţia este descoperită la o examinare de rutină, sau atunci când apare o cataractă unilaterală.

Prognosticul este bun în majoritatea cazurilor, chiar dacă inflamaţia persistă mai multe decenii.

Aceşti pacienţi în general răspund bine la tratamentul cataractei, dar unii pot prezenta postoperator o vedere mai scăzută dată de opacifierile vitreene. Vitrectomia prin pars plana trebuie indicată cu multă precauţie, numai în situaţii speciale.

- Când apare creşterea tensiunii oculare, controlul acesteia poate să fie dificil. În unele cazuri pot apare neovase la nivelul unghiului camerular.
- Cele mai multe din cazurile de iridociclită Fuchs nu necesită tratament. Corticoterapia poate ameliora inflamaţia, însă nu rezolvă afecţiuena. Cicloplegia este uneori necesară.

Glaucomul secundar neovascular

Glaucomul secundar neovascular este o formă de glaucom obstructiv, fiind determinat de apariţia unei membrane de proliferare fibrovasculară la nivelul unghiului camerular, care împiedică eliminarea normală a umorii apoase. Aceasta este formată din vase de neoformaţie şi ţesut fibros cu potenţial retractil, care se contractă şi determină goniosinechii pe toată lungimea trabeculului corneoscleral.

Ischemia retiniană deţine rolul cel mai important în apariţia neovascularizaţiei atât la nivelul polului posterior cât şi la nivelul irisului şi unghiului camerular; în funcţie de întinderea teritoriilor ischemice, vasele de neoformaţie pot prolifera la nivelul retinei, la nivelul papilei optice sau irisului. Este necesar ca ischemia polului posterior să intereseze mai mult de un sfert din suprafaţa retinei pentru ca să antreneze formarea neovaselor

peripapilare, şi mai mult de o jumătate din suprafaţa retinei pentru ca neovascularizaţia să se întindă la nivelul segmentului anterior.

Afecţiuni care predispun la rubeoză iriană şi glaucom secundar

Afecţiuni vasculare oculare ocluzive

Retinopatie diabetică
Ocluzie de venă centrală a retinei
Ocluzie de arteră centrală a retinei
Maladia Coats
Maladia Eales
Sindrom Sturge Weber, von Hippel
Vasculită sifilitică
Pars planite

Afecţiuni vasculare sistemice

Afecţiuni ocluzive ale arterei carotide
Ligatură de arteră carotidă
Fistulă carotido-cavernoasă
Arterită cu celule gigante
Boala Takayasu

Alte afecţiuni oculare

Uveite cronice
Decolare cronică de retină
Endoftalmie
Sindrom Stickler
Retinoschizis

Tumori intraoculare

Melanom uveal
Carcinom metastatic
Retinoblastom
Sarcom cu celule reticulare

Glaucom iatrogen hemoragic

Postvitrectomie în diabet
Radioterapie

Clasificarea neovascularizaţiei irisului şi a unghiului camerular

După Wand se pot descrie 4 stadii:

Rubeoză iriană debutantă, caracterizată prin apariţia unor capilare dilatate la marginea pupilară; unghiul camerular nu este afectat.

Rubeoză iriană moderată, în care vasele de neoformaţie se întind radiar către periferia irisului, la nivelul coleretei, putându-se vizualiza un vas dilatat cu dispoziţie circumferenţiară; unghiul camerular nu este afectat.

Rubeoză iriană avansată, caracterizată de apariţia rubeozei la nivelul unghiului iridocorneean; neovase provenind din marele cerc arterial al irisului traversează pintenul scleral, ramificându-se la nivelul trabeculului; în unghi se formează goniosinechii.

Glaucom neovascular, în care unghiul camerular este complet obturat prin goniosinechii inelare; pupila este deformată cu ectropion al foiţei pigmentare a irisului.

- **Ocluziile venoase retiniene şi retinopatia diabetică constituie cauzele cele mai importante în apariţia glaucomului neovascular;**
- Ocluziile arteriale sunt mai puţin susceptibile de a reprezenta cauza glaucomului secundar neovascular.
- Vasele de neoformaţie au pereţii subţiri, neregulaţi şi sunt localizate pe suprafaţa irisului, ceea ce le face uşor vizibile.
- Vasele de neoformaţie sunt înglobate într-o membrană conjunctivă, de asemenea neoformată, care prin procesele de proliferare şi de retracţie pe care le antrenează cauzează ectropionul uveei la nivelul pupilei şi obliterarea unghiului iridocorneean, cu creşterea TIO. La nivelul vaselor de neoformaţie se înregistrează o reacţie inflamatorie cronică constantă.

Diagnosticul pozitiv se pune pe

- examenul biomicroscopic şi gonioscopic, care relevă prezenţa şi întinderea vaselor de neoformaţie la nivelul irisului şi unghiului camerular.
- În stadii mai avansate la nivelul unghiului pot fi evidenţiate goniosinechii mai mult sau mai puţin întinse.
- Examinarea oftalmoscopică, atunci când este posibilă evidenţiază afecţiunea retiniană care este responsabilă de apariţia glaucomului neovascular.
- Acuitatea vizuală este foarte scăzută, uneori limitată la percepţia luminii, iar tensiunea oculară crescută la ochiul respectiv.

Tratament

- Tatamentul glaucomului neovascular este foarte dificil şi cu şanse moderate de reuşită
- **Tatamentul profilactic, trebuie să reprezinte conduita obligatorie în faţa oricărei afecţiuni cu potenţial de a antrena vase de neoformaţie la nivelul polului anterior, în particular**

fiind vorba de cazurile de obstrucţii venoase retiniene şi de retinopatie diabetică proliferativă prin tratament laser cu panfotocoagulare, înainte ca fenomenele vasoproliferative să poată fi evidenţiate la nivelul polului anterior cu declanşarea glaucomului secundar neovascular.

- Tratamentul rubeozei iriene fără hipertonie trebuie făcut de urgenţă, deoarece creşterea tensiunii oculare poate apărea în orice moment prin
  - fotocoagulare laser
  - crioterapie, iar şedinţele trebuie începute de urgenţă, în momentul diagnosticării neovascularizaţiei iriene şi terminate rapid într-un interval de câteva zile.
- În cazurile de glaucom neovascular de apariţie recentă, panfotocoagularea retiniană şi/sau pancrioaplicaţiile sub control oftalmoscopic, de regulă duc la regresia rubeozei iriene într-un interval de câteva săptămâni, cu normalizarea tensiunii intraoculare.
- În cazurile în care glaucomul neovascular este vechi, iar mediile intraoculare puţin transparente sau opace, eficacitatea tratamentului prin pancrioaplicaţii este incertă.
  - chirurgia hipotonizantă cu realizarea unui drenaj permanent al umorii apoase cu ajutorul unor valve din silicon sau supramid (valva Molteno, valva Krupin, tubul Schoket) pot produce regresia rubeozei iriene după implantare
  - ciclocriocoagularea este utilizată în cazurile foarte avansate, pentru antrenarea unei hipotonizări oculare prin destrucţia transscleralã a corpului ciliar, pentru a preveni apariţia durerii oculare, ce impune enucleaţia globului ocular.
- Când ochiul este fără vedere şi dureros se pot face infiltraţii retrobulbare cu alcool 60-80% şi xilocainã, pentru calmarea durerilor pentru păstrarea anatomică a globului ocular.

Glaucoame posttraumatice

Sunt hipertonii oculare secundare, ce survin după un traumatism ocular deschis sau închis.

- In traumatismele deschise hipertonia poate apare în special în plăgile de dimensiuni mici, fiind determinată de mai multe cauze:
  - suprainfectarea globului ocular cu apariţia unei uveite acute;
  - lezarea cristalinului cu aparitia proteinelor cristaliniene în camera anterioară.

- producerea unei hifeme importante ce poate duce la blocarea căilor de scurgere a umorii apoase.

➢ In traumatismele închise hipertonia este mai frecventă şi este determinată de:

- modificări de poziţie ale cristalinului în loja cristaliniană – subluxaţii şi luxaţii de cristalin ;
- rupturi la nivelul trabeculului;
- rupturi ale inserţiei pintenului la nivelul pintenului scleral;
- rupturi la nivelul corpului ciliar;
- rupturi iriene, iridodializă;
- hipemă cu blocarea eliminării de umoare apoasă;
- fenomene inflamatorii cu hipersecreţie de umoare apoasă.

Tratamentul este etiologic şi patogenic.

➢ Scăderea tensiunii oculare se realizează cu medicamente hipotonizante oculare şi antiinflamatorii locale şi generale.

➢ Tratamentul chirurgical al leziunilor oculare produse este necesar în multe dintre situaţii.

Glaucoame tumorale

Sunt determinate prin mai multe mecanisme:

➢ creşterea tensiunii intraoculare prin comprimarea căilor de scurgere datorită creşterii dimensiunilor tumorale;

➢ emonctoriile pot să fie blocate datorită celulelor tumorale detaşate care ajung la nivelul trabeculului;

➢ pot apare fenomene toxice prin necroză tumorală care generează fenomene inflamatorii;

➢ obstrucţia spaţiilor trabeculare prin macrofage.

Glaucomul apare cu atât mai precoce cu cât tumora oculară este situată mai anterior. Cele mai frecvente sunt ***tumorile uveale*** – melanosarcomul sau tumorile maligne ale corpului ciliar, la copil - ***retinoblastom.***

Glaucoame intra şi postoperatorii

➢ glaucomul malign – apare datoriă contracturii muşchiului ciliar care determină relaxarea zonulei cu deplasarea anterioară a cristalinului si blocarea trabeculului;

➢ după operaţia de cataractă cu pseudofac – prezenţa de resturi corticale sau de resturi de substanţe vâscoelastic poate bloca pupila sau unghiul camerular;

- ➢ după extracţia intracapsulară vitrosul poate obstrua orificiul pupilar, determinând apariţia de iris în tomată, cu micşorarea camerei anterioare;
- ➢ pseudofachia de cameră anterioară cu iridectomie nefuncţională poate determina blocaj pupilar prin partea optică a pseudofacului; CA este profundă în centru, şi absentă în periferie

Bloc pupilar la afac/pseudofac

- blocul pupilar apare după operaţia de cataractă când pupila şi iridectomia sunt ocluzate de vitros, lentilă, resturi de mase
- în afakie este prezent iris bombat
- în pseudofakie marginea pupilei poate fi acoperită de lentila artificială, păstrând camera anterioară profundă
- diagnosticul se pune pe istoric (afakie, pseudofakie)
- tratament
  - dacă corneea este clară şi ochiul nu este inflamat este necesar tratament laser
  - cicloplegice/midriatice
  - topic: betablocante, inhibitori de anhidrază carbonică, steroizi pentru scăderea inflamaţiei
  - agenţi hiperosmotici
  - iridectomie periferică dacă tratamentul medical nu rezolvă blocul

- ➢ glaucom secundar unei hemoragii abundente in camera anterioară – determină hipertonie de regulă tranzitorie, care se remite in funcţie de permeabilitatea trabeculară şi tratamentul corect instituit postoperator
- ➢ capsulotomia posterioară laser YAG poate determina eventraţia vitrosului anterior şi blocarea pupilei, cu creşterea TIO.

Tratament

- ➢ profilactic; dacă hipertonia apare, se instituie tratament cu hipotonizante oculare local şi general (inhibitorii de anhidrază carbonica au efect favorabil).
- ➢ în unele situaţii este necesar tratament chirurgical: vitrectomii anterioare, intervenţii filtrante.

Glaucom pigmentar

Subiectiv

- în general asimptomatic
- pot fi episoade de începţare a vederii sau halouri date de creşterea tranzitorie a PIO

Obiectiv

- PIO poate fi normală sau crescută
- Inelul Krukenberg (bandă verticală pigmentată pe endoteliul cornecan)
- pigment în CA după dilatare
- defect de transiluminare (reducerea pigmentului irian)

Tratament

Scăderea PIO

- betablocante
- esteri de prostaglandine: Xalatan

Glaucom indus de steroizi

Se poate produce prin tratament cu steroizi sistemic, dar şi topic, steroizii crescând rezistenţa la curgere a UA.

Subiectiv – în general asimptomatic

Obiectiv

- creşterea PIO la pacienţi sub tratament steroidian
- aspect de NO glaucomatos în formele cronice, evolutive

Tratament

- reducerea frecvenţei administrării de steroizi sau schimbarea tipului de steroizi
- tratament cu corticosteroizi în cură discontinuă
- tratament medical al PIO

Glaucomul congenital

Poate fi subdivizat în:

- glaucom congenital primar
  - prin anomalii ale sistemului trabecular
  - nu este asociat cu alte boli oculare sau sistemice
- glaucom congenital secundar, rezultă din
  - anomalii ale segmentului anterior – sindrom Axenfeld, anomalia Peters
  - complicat cu alte boli – facomatoze, rubeola, sindrom Lowe

Simptome

- lăcrimare
- fotofobie
- blefarospasm

Semne oculare

- buftalmie – ochi mărit de volum
- diametrul cornecan mai mare de 12mm

- edem corneean
- PIO peste 20mmHg
- striuri Haab – rupturi liniare orizontale sau verticale ale membranei Descemet
- astigmatism miopic

Tratament

- Chirurgical
  - Goniotomie
  - Trabeculectomie
- Medical – temporar
  - Betablocante
  - Inhibitori de anhidrază carbonică

CRISTALINUL

Marieta Dumitrache

Cristalinul normal este o lentilă, biconvexă avasculară şi fără nervi. Este fixat prin fibrele zonulare care pornesc din pars plana corpului ciliar şi se inseră pe partea periferică a capsulei anterioare a cristalinului.

Urgenţele netraumatice ale cristalinului sunt legate de:

- modificări de transparenţă a cristalinului care afectează precoce funcţia vizuală în cataracta subcapsulară posterioară
- glaucoame de cauză cristaliniană
- anomalii de poziţie ale cristalinului

Modificări de transparenţă a cristalinului care afectează precoce funcţia vizuală

- În mod normal opacifierea cristalinului într-o cataractă se produce lent fără fenomene de urgenţă oculară.
- Modificări acute ale transparenţei cristalinului sunt prezente în diabet, putând apare fluctuaţii ale vederii prin
  - creşterea brutală a glicemiei antrenează o creştere importantă a glucozei în UA şi cristalin, glucoza care se transformă în sorbitol şi antrenează hidratarea osmotică a cristalimului.
  - se produce creşterea de volum a cristalinului şi miopizarea ochiului cu scăderea transparenţei cristalinului
  - această miopizare poate fi reversibilă dacă este asigurat controlul glicemiei
- Cataracta subcapsulară posterioară poate produce o scădere rapidă, progresivă a AV. Acest tip de cataractă este asociat cu
  - diabet
  - tratament prelungit cu steroizi
  - iradiere locală
  - inflamaţii
  - opacitatea cristaliniană evoluează cu acoperirea axului vizual prin opacităţi cenuşii localizate în faţa capsulei posterioare care se extind spre nucleu şi cortex
  - scăderea AV este rapidă în special în lumina puternică, la ebluisare
  - simptomatologie
    - precoce scădere AV de aproape
    - vederea este alterată şi prin acomodaţie care se asociază cu mioză pentru că dacă pupila se contractă opacitatea cristaliniană centrală este complet acoperită de deschiderea pupilară în mioză
    - vederea la început poate fi ameliorată prin dilatarea pupilei sau folosirea lentilelor colorate

B.C.U. „M. EMINESCU" IAŞI

Glaucom indus de cristalin

Glaucom facomorfic

- este produs prin mărirea de volum a cristalinului în faza de cataractă intumescentă care antrenează o micşorare a camerei anterioare cu producerea unui glaucom secundar prin închiderea unghiului
- cristalinul intumescent de dimensiuni mari creşte contactul iridocristalinian realizând un blocaj pupilar care împinge irisul înainte şi obstruează unghiul
- la pacientul cu cataractă intumescentă la care unghiul se închide brutal apar semnele unui atac de glaucom pe un ochi cu unghi deschis.
- gonioscopia arată ochiul congener cu unghi deschis, normal, iar în ochiul cataractat irisul este convex şi ascunde unghiul camerular
- după staţionarea în obscur sau dilatare medicamentoasă se poate declanşa atacul acut de glaucom cu
  - durere
  - greaţă
  - vărsături
  - creşterea PIO
  - reducerea profunzimei camerei anterioare

Tratamentul în glaucomul facomorfic cu închiderea unghiului se face de urgenţă şi este tratamentul atacului acut de glaucom

- Pilocarpina trebuie evitată pentru că poate produce o mişcare anterioară a cristalinului şi va accentua închiderea unghiului
- se folosesc: betablocante, inhibitor anhidrază carbonică, agenţi hiperosmotici
- dacă tratamentul medical nu reduce PIO la un nivel satisfăcător este indicat tratamentul laser sau chirurgical făcându-se iridotomie laser şi/sau iridectomie periferică pentru a redeschide unghiul şi pentru a împiedica formarea sinechiilor periferice anterioare întinse
- tratament antiinflamator
- dacă presiunea intraoculară şi inflamaţia acută sunt controlate este indicată extracţia cristalinului
- dacă unghiul este închis extracţia cristalinului va fi combinată cu o intervenţie filtrantă

Glaucom facolitic

- Este un glaucom secundar care se manifestă în formă acută într-un ochi cu unghi deschis şi cu cataractă hipermatură morgagniană.

- ➢ Moleculele de proteine cristaliniene traversează capsula cristaliniană a unei cataracte hipermature şi obstruează căile de scurgere a umorii apoase producând creşterea PIO prin **blocarea sistemului trabecular.**

Simptome:

- scăderea AV
- durere moderată sau severă
- halouri în jurul surselor de lumină

Semne

- precipitate granulomatoase pe cornee cu depozite albe maronii pe suprafaţa endoteliului corneean
- hiperemie conjunctivală profundă intensă
- edem corneean
- creşterea PIO
- cataractă albă, care poate avea depozite albicioase pe suprafaţa capsulei
- UA tulbure cu Tyndal +
- cristalinul poate fi situat în poziţie normală sau poate fi dislocat în vitros
- glaucomul dispare după scoaterea cristalinului

Diagnostic diferenţial

- glaucom uveitic
- glaucom cu unghi închis acut în care: durerea este severă, nu apar precipitate
- criza glaucomo-ciclitică – atacuri recurente de glaucom inflamator, fără cataractă
- glaucom declanşat de particule cristaliniene după traumatism sau intervenţie chirurgicală

Tratament

- ➢ reducerea PIO prin tratament medical local cu Betablocant, Xalatan
- ➢ reducerea inflamaţiei prin steroizi topici şi cicloplegice
- ➢ extracţia cristalinului este urmată de reducerea inflamaţiei şi scăderea PIO

Glaucomul facolitic poate apare şi în cadrul unei cataracte nemature necesitând diagnostic diferenţial (dificil) cu un glaucom cu o uveită primitivă.

Glaucomul de cauză cristaliniană (prin particule de cristalin) poate fi produs prin proteine cristaliniene care ies din cristalin într-o cataractă

matură sau hipermatură şi **obstrucează mecanic** trabeculul, împiedicând evacuarea umorii apoase.

- aceste proteine au greutate moleculară mare

Simptome

- dureri oculare
- ochi roşu

Semne

- cristalin cu cataractă matură, hipermatură
- CA medie
- Tyndal +, uneori flocoane albe în CA
- PIO crescută

Tratament

- reducerea PIO
- scăderea inflamației
- definitiv – extracția cristalinului care poate fi uneori dificilă prin materialul cortical lichefiat şi fragilitatea capsulei cristalinului
- necesită spălare completă, atentă

Glaucom facoanafilactic

- este un răspuns inflamator granulomatos față de proteinele cristaliniene declanşat şi întreținut printr-o **reacție imunologică**

Simptome

- scăderea vederii
- durere oculară moderată
- halouri în jurul surselor de lumină
- fotofobie
- în istoric: traumatism recent, operație de cataractă, capsulotomie laser

Semne

- precipitate keratice (adesea granulomatoase)
- hiperemie conjunctivală
- edem corneean
- creşterea PIO
- sinechii
- UA tulbure

Diagnostic diferențial

- reacție toxică față de materialul cristalinian intraocular
- glaucom produs de particule de cristalin libere în CA
- glaucom facolitic în cataracta matură, hipermatură
- endoftalmită
- oftalmie simpatică

Tratament

- reducerea PIO prin tratament medical topic cu: Betablocante, Xalatan, Inhibitori anhidrază carbonică
- reducerea inflamaţiei cu steroizi topici şi cicloplegice
- vitrectomie pentru aspirarea proteinelor

Glaucom indus de cristalin

	Glaucom facolitic	Glaucom facomorfic	Glaucom prin particule de cristalin	Glaucom facoanafilactic	Glaucom secundar ectopiei de cristalin
Unghi	Deschis	închis	deschis	Închis/deschis	închis
Mecanismul glaucomului	Obstrucţia căilor de scurgere prin proteine cristaliniene şi macrofage	Bloc pupilar Rar, compresia unghiului prin cristalin intumescent	Obstrucţia mecanică a căilor de scurgere prin particule cristaliniene Posibil inflamaţie	Reacţie imunologică cu obstrucţia căilor de scuregere prin inflamaţie Bloc pupilar	Bloc pupilar

Sindrom de pseudoexfoliere capsulară

Subiectiv – în general asimptomatic

Obiectiv (examen biomicroscopic)

- depozite pigmentare pe endoteliul corneean
- depozite albicioase pe suprafaţa anterioară a cristalinului
- noduli albicioşi la marginea pupilară a irisului
- PIO poate fi normală sau ridicată (constituie urgenţă la creşterea TIO)

Tratament

- Necesită evaluarea creşterii PIO şi tratarea acesteia
- Medical
  - Local: Betablocante, latanoprost (Xalatan)
  - General: Acetazolamidă
- Chirurgical – dacă este oportună, extracţia de cristalin

Modificări de poziţie ale cristalinului

Cristalinul normal este situat central în spatele irisului şi în faţa vitrosului.

Modificările de poziţie ale cristalinului sunt:

- congenitale – ECTOPIA DE CRISTALIN

- dobândite – SUBLUXAȚIA/LUXAȚIA DE CRISTALIN

Cristalinul care își modifică poziția poate fi transparent sau opacifiat – cataractat.

Simptome

- diplopie monoculară
- schimbarea refracției – astigmatism necorneean
- scăderea AV

Semne

- facodonezis – tremurături ale cristalinului
- iridodonezis – tremurături ale irisului
- cataracta
- prezența vitrosului în CA

Modificările poziției cristalinului sunt prezente în:

BOLI SISTEMICE	BOLI OCULARE
- **sindrom Marfan** - **homocistinurie** - **Sindrom Weil Marchesani** - **Sindrom Ehler Danlos** - **Refsum** - **Sturge Weber** - **Alport** - **Maladia Crouzon** - **Klinefelter** - **Rieger** - **Oxicefalie** - **Dizostoză mandibulo-facială**	- **traumatism (inclusiv chirurgical)** - **cataractă matură, hipermatură** - **aniridie** - **glaucom congenital** - **cornee plană** - **uveite cronice** - **miopie mare** - **persistența vitrosului primitiv hiperplazic** - **tumori intraoculare**

Sindrom Marfan

- afecțiune ereditară autosomal dominantă
- 50% din pacienții atinși au ectopie cristaliniană bilaterală
- se însoțește de dezordini în sinteza de colagen cu determinări scheletice, cardiace, oculare

Ocular

- ectopie cristaliniană bilaterală localizată superotemporal
- miopie
- creșterea incidenței DR

General

- înalt, slab
- hiperextensibilitate
- arahnodactilie
- prolaps de valvă mitrală, dilatare de arc aortic

Tratament

- corecţie optică
- extracţia de cristalin poate fi dificilă

Homocistinurie

- boală ereditară cu tulburări în metabolismul aminoacizilor care produc anomalii în metabolismul homocisteinei cu acumularea ei în urină şi sânge
- se produce fragilitate zonulară

Ocular – ectopie de cristalin inferonazal (90% dintre pacienţi)

General

- osteoporoză generalizată
- creşterea incidenţei trombemboliilor

Tratament

- ameliorare clinică prin tratament cu vitamine: Piridoxin, Folat, Cobalamin

Sindrom Weil Marchesani

- autosomal recesiv
- pacient de talie mică şi gros – brahimorfic
- motilitate articulară limitată
- microsferofakie (cristalin de talie mică)

Simptome

- miopie
- unghi închis prin bloc pupilar
- talia mică a cristalinului poate favoriza luxaţia în CA
- poate dezvolta glaucom cu unghi închis

Tratament – iridotomie pentru bloc pupilar

Microsferofachie

- este o anomalie congenitală a cristalinului în care cristalinul este mic, sferic şi poate cădea anterior sau poate produce bloc pupilar prin blocarea lui în pupilă
- mioza relaxează zonula şi creşte TIO, midriaza scade TIO

Ocular

- miopie
- unghi închis prin bloc pupilar
- modificarea poziţiei cristalinului care cade în camera anterioară

General

- este asociat cu sindromul Weill Marchesani
- poate fi izolat În: sindrom Lowe, Alport, rubeola congenitală

Luxaţie şi subluxaţie de cristalin traumatică

- se produc rupturi ale zonulei cu modificări ale cristalinului

Simptome

- diplopie monoculară
- scăderea AV

Ocular

- facodonezis, iridodonezis, luxaţie, subluxaţie de cristalin transparent sau opac
- +/- cataractă traumatică
- DR, dializă retiniană

Dacă cristalinul îşi modifică poziţia din axul vizual rezultă un astigmatism cristalinian sau chiar pseudoafachie.

Cristalinul îşi poate modifica poziţia sub forma:

- luxaţie – schimbarea totală a poziţiei normale a cristalinului în camera anterioară, pupilă, vitros
- subluxaţie – schimbarea parţială a poziţiei normale a cristalinului
- în subluxaţie lejeră – semne minime
- în luxaţie totală în vitros se observă variaţii ale AV în funcţie de poziţia cristalinului în raport cu macula
- luxaţia posterioară poate antrena o uveită posterioară, dar în general cristalinul luxat în vitros este bine tolerat
- luxaţia anterioară a cristalinului este însoţită de creşterea PIO, dureri, scăderea AV

Tratament

- ➢ extracţia cristalinului cataractat sau a celui luxat sau subluxat
- ➢ luxaţia posterioară cu reacţie inflamatoare necesită extracţia cristalinului prin vitrectomie
- ➢ luxaţia cristalinului anterior cu blocaj pupilar necesită tratament local al hipertoniei oculare cu agenţi osmotici, inhibitori de anhidrază carbonică, betablocante, iridotomie laser, iridectomie chirurgicală, extracţia prudentă a cristalinului
- ➢ dacă este vitros în CA – vitrectomie anterioară
- ➢ folosirea pseudofakului de capsulă posterioară este contraindicat prin instabilitate zonulară şi absenţa suportului capsular.

VITROS

Cristina Lehaci
Marieta Dumitrache
Marie-Jeanne Koss

Corpul vitros

- este adiacent posterior retinei şi anterior corpului ciliar şi cristalinului
- interfaţa retină/vitros constă dintr-un complex format din cortexul vitreean şi lamina bazală a celulelor adiacente
- cortexul vitreean cuprinde: cortexul vitreean anterior (hialoida anterioară) şi posterior („centrul metabolic" al vitrosului datorita prezentei hialocitelor)
- corpul vitros este fixat la baza vitrosului, la ora serata prin ligamentul hialoidocapsular Wieger şi prin tunelul Martegiani la periferia discului optic
- nu există legături între retină şi vitros, dar pot exista aderenţe localizate care în momentul decolării posterioare de vitros nu permit detaşarea completă a vitrosului şi produc forţe tracţionale asupra retinei cu rupturi retiniene cu DR.
- baza vitrosului este o zonă tridimensională ce se extinde 1.5-2mm anterior de ora serrata, 2-3mm posterior de ora şi câţiva milimetri în interiorul corpului vitros

Rolul vitrosului

- optic prin transparenţa sa, având un indice de refracţie 1.3349, (aproape la fel ca al umorii apoase) (structura colagenului are rol în păstrarea transparenţei)
- mecanic de susţinere a structurilor de vecinătatate
- inhibitor al proliferării celulare cu rol în răspunsul inflamator, proliferativ neovascular
- barieră pentru influxul de celule şi macromolecule
- depozit metabolic pentru hialocite şi ţesutrile învecinate.
- intervine în procesul de formare a fluidului subretinian în dezlipirea de retină

Imbatrânirea vitrosului se produce după 45 de ani (mai devreme la miopi)

- Synchysis senilis - lichefierea gelului vitrean odată cu vârsta, element important în patologia decolării de vitros.
- Syneresis – prăbuşirea vitrosului după dezlipirea acestuia
- Creşterea concentraţiei de colagen, proteine vitreene solubile şi prăbuşirea barierelor vasculare retiniene
- Îngroşarea laminei bazale ce înconjoară vitrosul odată cu înaintarea în vârstă cu slăbirea adeziunii vitreoretiniene ce contribuie la dezvoltarea decolarii posterioare de vitros.
- Îmbătrânirea este însoţită de schimbări ale structurii vitrosului cu reducerea volumului gelului vitrean. Această pierdere de lichid se

realizeaza prin „găuri” în cortexul vitrean posterior şi este un eveniment important în patogeneza decolării posterioare de vitros.

Afecțiuni infecțios-inflamatorii ale vitrosului

Hialite inflamatorii - sunt inflamaţii ale vitrosului care pot avea o evoluţie acută, subacută sau cronică.

- procesul inflamator poate implica vitrosul anterior sau posterior total.
- sunt cel mai frecvent urmarea unor procese de vecinatate (uveite)
- se evidenţiază la biomicroscop prin particule inflamatorii localizate în vitros decliv prin gravitaţie
- exudatele vitreene produc în regiunea inferioară condensări fibroase ale bazei vitrosului, asociate cu ciactrici periferice vitreoretiniene care sunt la originea rupturilor sau dezlipirilor de retină
- produc lichefieri (secundare pierderii de acid hialuronic) şi contracţii vitreene ce duc la detaşarea prematură a cortexului vitreean şi la decolarea parţială de vitros.
- leziunile corioretiniene preexistente pot deveni sediul unor adeziuni şi tracţiuni vitreoretiniene, iar când apare o decolare de vitros pot genera rupturi retiniene sau retinoschizisul tracţional.
- în pars planite, ciclite se observă modificări exudative ale bazei vitrosului care se pot complica cu DR

Simptome

- reducere moderată AV, dar scădere importantă a vederii în afectare maculară
- muşte volante, puncte negre prin depuneri exudative în vitros
- fosfene, fotopsii prin tracţiunea retinei

Semne

- vitros cu Tyndal pozitiv
- infiltrate vitreene mobile centrale, periferice (în pars planite) totale

Evoluţia

- favorabilă a unei inflamaţii vitreene implică resorbtia exudatelor si lichefierea vitrosului
- nefavorabilă spre organizarea vitreana si dezlipire secundară de retină.

Tratament

- antiinflamator nesteroidian
- corticosteroizi periocular, sistemic
- vitrectomie la nevoie

Hialite infecţioase

- pot fi idiopatice sau secundare unor infecţii oculare sau sistemice bacteriene, parazitare, virale sau fungice

Simptome

- durere vie oculară
- AV profund alterată până la PPL deficitară

Semne

- edem palpebral
- chemozis conjunctival
- hipopion
- puroi în vitros

Prognostic – rezervat

Tratament

- se instituie de urgenţă antibiotic local şi general cu spectru larg, asocieri de antibiotice
- cel mai frecvent necesită evisceraţie

Endoftalmita este o infecţie oculară gravă

- exogenă produsă de germeni patogeni externi care ajung în ochi printr-o soluţie de continuitate : traumatism cu plăgi perforante sau chirurgical în operaţiile de cataractă, glaucom
- endogenă, prin diseminare sanguină
-

	PANOFTALMIA	**ENDOFTALMITA ACUTĂ**	
		MICROBIANĂ	**FUNGICĂ**
hiperemie conjunctivală	**Profundă, intensă cu edem palpebral şi chemozis conjunctival (++++)**	**Pericheratică importantă (+++)**	**Pericheratică moderată (++)**
Durere	**Intensă (++++)**	**Mare (+++)**	**Tardiv zile, săptămâni (+)**
AV	**Scădere rapidă, totală, PPL dificilă**	**Scădere rapidă şi mare de vedere**	**Scădere treptată**
Ocular	**Hipopion, puroi în vitros, necroze întinse ale structurilor anatomice**	**Hipopion, abces în vitros**	**Mase albe mici, vătoase preretinian vitrean, în jurul vaselor**
Stare generală	**Alterată, febril, agitat, cefalee, greaţă, vărsături, somnolenţă**	**Alterată numai la pacienţi cu imunitate deficitară, germeni supraactivi**	**Modificată la pacienţi imunodeprimaţi**
Evoluţie	**Supraacută**	**acută**	**Subacută +/- organizare de vitros**
Tratament	**Medical cu antibiotic cu spectru larg sau asocieri de antibiotice (paleativ) Evisceraţie**	**Medical cauzal Antibiotice după antibiogramă (topic, sistemic, intravitrean) Chirurgical - vitrectomie**	**Antifungic**

Endoftalmita exogenă este complicaţia severă a plăgilor oculare penetrante şi postchirurgical.

Germenii cei mai frecvenţi în cazul endoftalmitelor posttraumatice

- Stafilococ epidermidis, aureus
- Bacillus cereus
- Streptococ - pneumoniae, viridans, enterococ
- Gram - enterobacteriacee, pseudomonas
- Anaerobi - clostridium, bacteroides
- Ciuperci - fusarium, candida

Germenii microbieni pot produce o endoftalmită în timp diferit

- Stafilococ epidermidis – 4 zile
- Bacillus cereus – 24-36ore
- Streptococ viridans 48 ore
- Ciuperci după 14 zile

Tratamentul endoftalmitei posttraumatice este dificil de efectuat şi este dependent de

- gradul inflamaţiei oculare
- virulenţa germenilor
- dimensiunea porţii de intrare
- asocieri bacteriene posibile (greu de identificat)

Antibioticele folosite trebuie :

- să fie puţin toxice
- să aibă o pătrundere oculară suficientă
- să fie eficiente împotriva germenilor

Antibiotice ce pot fi indicate pe cale sistemică în endoftalmita posttraumatică :

Gentamicina	**are acţiune în vitros** **pătrunderea oculară nu este satisfăcătoare** **necesită supravegherea funcţiei renale şi auditive**
Cefazolina	**efect bun asupra germenilor gram+** **mai puţin eficientă asupra S epidermidis - cauza cea mai frecventă de endoftalmită**
Vancomicina	**efect excelent asupra stafilococului** **pătrundere în UA insuficientă** **potenţează nefrotoxicitatea gentamicinei sau a altor aminoglicozide**
Tienam	**efect asupra germenilor gram+ şi gram –, anaerobi** **eficace contra S epidermidis, S aureus, B cereus, H influenzae, varietăţi de streptococ, anaerobi şi activitate bună contra Pseudomonas, Propionibacterium acnes** **are penetrabilitate în UA, vitros** **activitate antibacteriană poate creşte prin acid clavulanic-amoxicilină**
Ciprofloxacin local, oral, iv	**excelent antistafilococic, antipseudomonas (propionibacterium acnes)** **eficace pe streptococ, anaerobi (B cereus, enterobacteriacee)** **pătrundere oculară satisfăcătoare** **indicat la pacienţi alergici la Penicilină** **CI la copii, femei gravide pentru că produce tulburări de creştere a cartilajului**
Ceftazidim	**pătrundere oculară bună** **efecte contra Gram +** **asociat sau nu cu Clindamicină în cazul infecţiilor cu B cereus**
Cefalosporine generaţia III	**Efect bun pe gram- şi mai redus pe gram+ decât generaţia I**
Cefotaxim	**cefalosporină de generaţia III** **alternativă la Ceftazidim** **efect contra Gram+, -**
Clindamicin	**eficace pe germeni anaerobi şi contaminare fecală** **se adiţionează cu Ciprofloxacin contra Streptococ (enterococ)**

În caz de suspiciune de endoftalmită se va face o evaluare rapidă şi corectă după cultură din UA, vitros şi coloraţie gram
Vitrectomie

- când este indicată permite eliminarea degradării toxice a vitrosului
- reduce proliferarea bacteriană
- ar fi indicată când reflexele pupilare au dispărut
- cale de abord pentru injecţie intravitreană de antibiotic

Endoftalmita postoperatorie (sub 0,1%)

- germenele cel mai frecvent este Stafilococ epidermidis, dar se pot găsi şi alte bacterii: Streptococ viridans, germeni gram – de tip Pseudomonas, Proteus, anaerobi
- Propionibacterium acnes a fost asociat cu infecţii apărute tardiv
- Rar infecţii fungice şi atunci când produc endoftalmia, o produc prin soluţii intraoculare contaminate
- Profilaxia antibiotică preoperator este controversată

Afecţiuni degenerative ale vitrosului

Au evoluţie cronică cu manifestări acute în anumite condiţii.
Lichefierea, sinereza şi decolarea posterioară a vitrosului (DVP)

- Leziunea degenerativă a corpului vitros debutează din al doilea sau al treilea deceniu de viaţă şi devine clinic perceptibilă spre 40-50 de ani, mai precoce la miopul mai mare de 3 dioptrii, cu atât mai precoce cu cât miopia este mai avansată.
- Lichefierea vitrosului se produce prin depolimerizarea moleculelor de acid hialuronic şi degenerescenţă a fibrelor de colagen vitreean care tinde să se condenseze cu formarea de lacune de vitros fluid, care definesc fenomenul de cavitaţie.

Decolarea posterioară de vitros

- este detaşarea parţială sau totală a corpului vitros din vecinătatea ţesuturilor subiacente
- cel mai frecvent DPV este la nivelul vitrosului posterior pentru că aderenţele vitreene de vecinătate sunt mai reduse
- detaşarea vitrosului anterior sau bazal se produce numai în traumatisme oculare
- nu produce afectarea vederii decât dacă este asociată o ruptură retiniană, hemoragie vitreană

Simptomatologie

- absentă (uneori)
- corpi flotanţi de talie mică şi de contur slab definit

- opacitățile se deplasează cu mișcările ochiului și sunt evidente când pacientul privește pe un fond luminos

Examenul biomicroscopic și lentila noncontact 60,90 D evidențiază

- lacune optic vide (al caror perete anterior este vizibil net prin condensarea la acest nivel a fibrelor de colagen) localizate central și temporal-superior în cortexul vitreean, și în zonele cu degenerescențe vitreoretiniene.
- semne asociate DPV: hemoragii minine retrohialoidiene, sau hemoragii retiniene punctiforme datorate tractiunii exercitate de colapsul vitreean.

Oftalmoscopia simplă poate releva prezenta unui inel fibros prepapilar.

În absența unei rupturi retiniene, nu este necesar un tratament pentru DPV, dar trebuie efectuat un examen repetat al retinei periferice la 3-4 săptămâni pentru controlarea rupturilor +/- DR.

Formele clinice ale decolării posterioare de vitros:

DPV completă fără colaps

- **prin contracție vitreană fără fenomen de cavitație.**
- vitrosul se separă complet de retină, cu exceptța bazei sale, dar pastrează o formă sferică iar limita sa posterioară rămâne paralelă cu planul retinian
- spațiul retrovitreean rămâne foarte strâmt
- este progresivă
- diagnostic pozitiv dificil din cauza dimensiunilor reduse ale spațiului retrovitreean
- diagnosticul diferențial cu membranele intravitreene.

DPV cu colaps

- adult tânăr
- **secundară**
  - traumatisme oculare
  - inflamații vitreene, corioretinite
  - hemoragii preretiniene, vitreene
  - retinopatii proliferante în diabet, ocluzii venoase retiniene.

DPV incompletă

- poate rămâne localizată sau poate evolua spre o formă completă
- fără sau cu colaps (localizare frecventă superior după deschiderea unei lacune de lichefiere)

DPV atipice

- cu persistența unei atașări posterioare papilare

- în hamac, cu încarcerări localizate ale vitrosului la nivelul cicatricilor post plăgi perforante traumatice sau chirurgicale.

DPV prin modificările degenerative agravează afecţiunile vitreoretiniene producând **complicaţii.**

Rupturile retiniene periferice

- DPV este un factor determinant în apariţia rupturilor retiniene
- 90% din rupturile retiniene periferice sunt acompaniate de DPV şi invers (o ruptură la 10-15% din pacienţii care prezintă un DPV)
- rupturile sunt poziţionate la nivelul zonelor de tracţiune exercitate de vitrosul decolat, cu precădere în retina temporo-superioară.
- dehiscenţele retiniene pot fi
  - cu clapetă
  - în potcoavă
  - cu ataşament vitreean
  - gaură retiniană cu sau fără opercul.
- existenţa unor mici hemoragii retiniene pe marginea găurilor permite diferenţierea cu găurile retiniene atrofice.

Rupturi maculare si paramaculare

- DPV poate produce rupturi la nivelul unor aderenţe paramaculare în special la miopiile forte.

Membrane epiretiniene

- DPV este incriminat în geneza membranelor epiretiniene maculare.
- simptomele clasice ale sindromului macular : metamorfopsii, fotopsii, diplopie monoculară

Hemoragiile vitreene

- sunt prezente în 7,5% din cazurile cu DPV, secundare unor rupturi vasculare în momentul decolării, sau a unei rupturi retiniene.
- frecvent hemoragia este moderată, retrohialoidiană şi se resoarbe rapid
- rar, hemoragii mari care difuzează în masa vitreeană (rolul DPV în producerea acesteia este un diagnostic de excludere) Un caz particular este sindromul de avulsie vasculară unde vitrosul decolat rămâne aderent de un vas retinian. Dacă acest vas sangvin este funcţional, poate fi sursa hemoragiilor recidivante.

Tratament

- nu este eficient
- vitrectomie dacă este retracţie masivă a vitrosului şi funcţie retiniană bună
- urmărire periodică lunar, timp de 3 luni, apoi anuală pentru detectarea şi tratamentul entităţilor asociate cu DPV: rupturi

retiniene, DR, hemoragii vitreene, edem macular, găuri retiniene, membrane epiretiniene.

Hemoragia vitreeană

Defineşte prezenţa sângelui în corpul vitros ca urmare a ruperii unor vase de sânge normale, alterate sau de neoformaţie şi pot aparţine retinei, corpului ciliar, coroidei, vitrosului sau creierului (Sindromul Terson).
Vasele de sânge cedează prin

- stress fiziologic
- creşterea presiunii hidrostatice
- în manevrele Valsava
- contuzii forte
- traumatism penetrant.

Hemoragia vitreană non-traumatică este un semn, nu un diagnostic care complică o afecțiune oculară severă şi trebuie identificată şi tratată cauza generatoare ;sângele vitrean se poate rezorbi de cele mai multe ori spontan.

Hemoragiile vitreene se produc prin

- decolarea posterioară de vitros cu bride retiniene - 30%
- diabetul şi proliferările neovasculare diabetice.
- hemoragii retrohialoidiene
- hemoragii intravitreene
- hemoragii asociate.
- retinopatiile proliferante - 50% vor determina o hemoragie vitreeană.
- OVCR
- hemoglobinopatiile - drepanocitoza în stadiul 4 al evoluției poate fi complicată de hemoragii vitreene prin ocluzia capilarelor retiniene prin forma falciformă a hematiilor.

H V la adultul tânăr

- sindromul Eales
- edem macular cistoid
- hialite recidivante.
- vascularite şi pars planite în sarcoidoză, boala Behcet (hemoragii intravitreene prin retinopatia ischemică proliferantă)
- retinopatia de prematuritate poate da proliferări şi sângerări ăn vitros.
- sindroame de hipervâscozitate sangvină în leucemii, mielom multiplu, macroglobulinemii şi gamapatii monoclonale.
- degenerescențe maculare legate de vârstă cu hemoragii subretiniene

Semne oculare asociate în hemoragii vitreene în diferite boli

DPV	**Corpi flotanți, puncte strălucitoare după 50 de ani**
Ruptura retiniană	**Corpi flotanți** **Istoric : miopie, traumatisme**
DR	**Corpi flotanți, puncte strălucitoare** **miopie, traumatisme**
RD	**AO – RD**
OVR	**Prezentă în urmă cu câteva luni – 1 an, ochi cu HIO**
Boala Eales	**Bărbat, 30-40 ani** **Bilateral** **Ischemie periferică**
Von Hippel Lindau	**Hemangiom capilar retinian** **Vene dilatate, tortuoase, hemangioblastom cerebral, chiste viscerale**
Tumori intraoculare	**Melanom malign cu extensia lichidului subretinian şi DR (ecografie)**

Vasele retiniene care produc sângerarea în vitros pot fi

- normale – cu DPV ; se rup aderenţele fiziologice vitros-retină
- anormale
  - macroanevrisme prin proliferare neovasculară preretiniană, prepapilară sau din circulația coroidiană (degenerescența maculară , melanoame).
  - neovase cu pereți fragili care se rup în timpul DPV cu proliferări vitreoretiniene
  - angiomatoze şi macroanevrisme cu ruperea pereților vasculari
  - ruptura vaselor coroidiene (modificate la trecerea prin membrana Bruch) poate produce HV în cazul melanoamelor şi retinoblastoamelor.

Sângele şi plasma sunt responsabile de

- lichefierea vitrosului
- modificarea fibrelor de colagen
- răspuns celular inflamator

} cu producerea unui cerc vicios, prin accentuarea decolării vitreene şi potențarea hemoragiei prin potențarea unei noi tracțiuni.

Simptomele HV

- încep cu prezența de „muşte zburătoare" care plutesc în vedere şi care pot progresa în câteva ore la pierderea importantă a vederii fără durere
- miodezopsii, fotopsii şi fosfene, mai ales la pacienți miopi, afaci, cu ruptura capsulei posterioare, diabetici, HTA

- scăderea bruscă, nedureroasă, unilaterarală a acuității vizuale direct corelată cantității de sânge deversat.

Examenul la lumina zilei

- după dilatarea pupilei absența reflexului roşu pupilar (hemoragii masive) sau opacități hemoragice mobile (cele moderate sau în curs de resorbție).

Biomicroscopia arată prezența sângelui ce se poate acumula retrocristalinian, în spatele hialoidei posterioare (decliv si cu nivel orizontal), sau în însăşi masa vitreană (hemoragie vitreană adevarată).

FO

- nu se poate vizualiza din cauza inundației hemoragice vitreene
- hemoragia vitreană poate interesa tot vitrosul sau poate fi localizată
- HV poate fi bilaterală în diabet, drepanocitoză

Ecografia

- se efectuează pentru a exclude DR şi tumora intraoculară
- elucidează cauza sângerării
- poate sugera existența unei indicații chirurgicale urgente de dezlipire de retină
- vitrosul normal nu produce nici un fel de ecou ecografic, dar în vitrosul patologic acestea se formeaza la nivelul interfețelor, la nivelul limitelor de separație dintre două medii cu densități diferite.
- leziunile observate ecografic pot fi rupturile retiniene, degenerescența maculară legată de vârstă, melanoamele coroidiene.
- hialoida posterioară poate fi confundată cu o decolare de retină în special când îşi păstrează ataşamentul papilar.
- ecografia în B-scan - hemoragia poate lua diferite aspecte : membrane subțiri sau mai groase cu sau fără sinuozități, sau o masa conglomerată de diferite forme geometrice mai mult sau mai puțin ecogene.

Sângele din corpul vitros coagulează rapid, astfel că rezorbția hematiilor este îngreunată de formarea rețelei de fibrină în care se angrenează fibre de colagen şi acid hialuronic

Resorbția sângelui se face lent datorită activității fibrinolitice şi macrofagice reduse a vitrosului, explicând persistența sângelui luni de zile.

Dacă HV este masivă sau repetată, sângele se rezoarbe greu, producând condensare vitreană şi tracțiunea retinei.

Se aşteaptă rezorbția spontană a hemoragiei vitreene.

HV poate masca o DR sau un melanom malign.

Complicații

- glaucomul hemolitic
- sideroza retiniană
- organizarea vitrosului
- DR tracțională
- cataracta complicată
- la copil, hemoragia vitreană se soldează în unele cazuri cu ambliopie.

Tratament

- consult oftalmologic de urgență cu evaluare oftalmologică competentă
- profilactic
  - profilaxia recidivelor în funcție de substratul vascular pe care apar
  - repaus la pat 24-72 ore cu cicloplegice și pansament binocular în poziție semișezândă pentru a favoriza sedimentarea sângelui în vitros și eventual vizualizarea unei rupturi retiniene
- curativ, medical local și general greu de realizat din cauza medicației ce penetreaza greu în vitros și a terenului pe care apare (vârstnici, miopi, afak, pseudofak)
  - protectori vasculari, chelatori de fier, hipotensori ai vitrosului, cură hidrică.
  - anticoagulantele trebuie evitate
  - injecția iv 25micrograme de I-PA (plasminogen tisular activat)
- Fotocoagularea rețelei de neovase în retinopatia vasculară din diabet, siclemie (poate fi utilă și ca măsură profilactică)
- Crioterapie
- Vitrectomia – evacuarea chirurgicală a sângelui este indicată când
  - există decolare de retină și/ sau glaucom determinat de prezența sângelui în vitros
  - hemoragie vitreană mai veche de 6 luni
  - HV este în prezența unei retinopatii diabetice

Vitrectomia parțială sau totală se efectuează dacă sângele nu s-a rezorbit, sau s-a produs tulburarea vitrosului prin organizarea cheagurilor sanguine.

Modificări vitreene în miopie

Modificările vitrosului în miopie sunt legate de vârsta pacientului, mărimea dioptriilor și sunt generate de:

- formarea cavităţilor de gel lichefiat variabile ca mărime şi formă în funcţie de mişcările oculare, tind să creasca în timp şi să conflueze între ele.
- gelul vitreean înconjurător formează filamente mobile albe/ gri care sunt condensări locale care produc simptomatologic corpii flotanţi
- în timp se produce decolarea posterioară de vitros de retină neurosenzorială (proces lent)
- lichefierea continuă a gelului vitreean poate duce la colabarea structurii vitreene cu aglomerarea vitrosului restant inferior
- pot apare rupturi retiniene cu riscul apariţiei dezlipirii de retină care iau o manifestare acută şi necesită terapie chirurgicală de urgenţă

Degradarea vitrosului este un semn obişnuit în miopie putând apare chiar şi la tineri cu un grad ridicat de miopie progresivă în special în prezenţa stafiloamelor posterioare.

Subiectiv:

- corpi flotanţi în aria vizuală variabili ca formă şi mărime
- flashuri luminoase – fosfene prin tracţiuni retiniene

Obiectiv

- examen oftalmoscopic direct, indirect cu indentaţie sclerală – evidenţiază leziunile vitreene şi complicaţiile retiniene
- lentila Goldman cu 3 oglinzi – pentru studiul anatomiei vitrosului

Modificări vitreene în retinopatia diabetică proliferativă (RDP)

Pacienţii cu diabet insulino-dependent prezintă un risc crescut de a dezvolta retinopatie diabetică proliferativă (30%, după 30 de ani de evoluţie)

Semne oculare

- ***Decolarea de vitros***

- este un factor agravant important în progresia RDP prin reţeaua fibrovasculară care devine aderentă la faţa posterioară a vitrosului şi permite extravazarea plasmatică la nivelul gelului vitrean (rar dacă vitrosul devine total detaşat de limitanta internă).
- decolarea de vitros poate fi incompletă dacă aderenţele între vitrosul posterior şi zonele de proliferări vasculare retiniene sunt puternice.
- DPV incom pletă favorizează elevarea vaselor retiniene deasupra planului retinian prin tracţiunile vitreene
- ţesutul fibrovascular continuă să prolifereze de-a lungul suprafeţei posterioare a vitrosului parţial detaşat şi este împins în cavitatea vitreană unde apar hemoragiile (până în acest moment RDP este asimptomatică)

- ***Neovascularizaţia (NVL)***

- absenţa membranei limitante interne la nivelul papilei poate explica apariţia NVL la acest nivel
- severitatea NVL este determinată de localizarea neovaselor
- fibroza asociată NVL este un factor important pentru proliferare şi favorizează apariţia DR tracţionale

- ***Hemoragiile***

- sunt frecvent localizate în spaţiul retrohialoidian
- hemoragia preretiniană (în cuib de rândunică), delimitează forma decolării posterioare de vitros.
- hemoragiile intravitreene necesită un timp mai lung de resorbţie decât cele preretiniene
- uneori sângele coagulat formează membrane preretiniene.

Complicaţiile retinopatiei diabetice proliferative:

- Hemoragia vitreeană prin sângerarea neovaselor
- Dezlipire de retină tracţională
  - determinate de contracţia progresivă a membranelor neovasculare de-a lungul ariilor de aderenţă vitreoretiniană.
  - implică regiunea maculară uneori tardiv
  - în unele cazuri tracţiunea vitreoretiniană determină separarea straturilor retinei neurosenzoriale rezultând neuroschizisul, alteori aderenţele fibrovasculare pot determina formarea de găuri retiniene frecvent în apropierea ecuatorului cu dezvoltarea dezlipirii de retină regmatogenă
- Membrane fibroase dezvoltate la nivelul feţei posterioare a hioaloidei detaşate ce pot acoperi retina macular determinând scăderea acuităţii vizuale.
- Rubeoza iriană poate duce la dezvoltarea unui glaucom neovascular, mai frecvent în cazurile cu ischemie retiniană acentuată sau cu dezlipiri de retină vechi sau secundare.

Tratament

Vitrectomia este indicată în

- Persistenta hemoragiei vitreene dacă nu apare resorbţia sângelui la 3 luni la pacienţii insulinodependenţi şi la 6 luni la pacienţii noninsulinodependenţi
- Dezlipiri de retină tracţionale care implică regiunea macular
- Dezlipiri de retină regmatogene combinate cu tracţiuni
- Proliferări fibrovasculare persistente în ciuda panfotocoagulării retiniene

- Rubeoza iriană asociată cu hemoragie vitreeană densă care nu permite fotocoagularea laser
- Hemoragii retrohialoidiene premaculare în care proliferarea fibrovasculară poate folosi drept suport membrana limitantă internă sau hialoida posterioară.

Modificări vitreene în retinopatia de prematuritate

Retinopatia de prematuritate poate fi decelata oftalmoscopic la o examinare de rutină la 6-8 săptămâni de la naştere.

RP în forma acută se dezvoltă prin:

- formarea unor lacune centrale de lichid în cavitatea vitreană cu migrarea celulară la nivelul cortexului vitrean
- neovascularizaţia extraretineană extinsă în cavitatea vitreană cu formarea de ţesut fibrovascular extins către cristalin
- contractia tesutului fibrovascular produce dezlipiri de retină tracţionale în retinopatia de prematuritate forma severă.

Evoluţie

- Cortexul vitrean formeaza un tesut dens albicios aderent la retină (tentativa chirurgicală, prin vitrectomie, de îndepărtare a acestui ţesut este posibilă cu consecinţe anatomice şi funcţionale
- Modificările vitreene în retinopatia cicatricială la copiii mai mari sau la adult sunt diferite faţă de cele ale sugarului.
    - Dezlipirea de retină e determinată de rupturi retiniene produse prin tracţiune vitreoretineană
    - Prognosticul chirurgical al dezlipirii de retină e mult mai bun însă la adult faţă de sugar.
    - Decolarea posterioară de vitros e foarte rară

Chirurgia vitreoretiniană

- Chirurgia vitreoretiniană tratează un număr mare de afecţiuni, unele din acestea neputând fi tratate prin alte mijloace.
- Chirurgia vitreeană este o metodă alternativă la tratament în condiţiile existenţei unei membrane pupilare şi a decolării de retina, iar în cazul endoftalmitelor infecţioase oferă posibilitatea îmbinării metodelor medicale cu cele invazive.
- Obiectivele chirurgiei vitreene variază în funcţie de indicaţiile chirurgiei şi de particularităţile fiecărui caz.
- Obiectivul principal al chirurgiei vitreoretiniene este
    - îndepărtarea opacităţilor şi tracţiunilor din vitros

- chirurgia membranelor epiretiniene, a proliferărilor vitreoretiniene şi a găurilor maculare
- abordarea proliferărilor vitreoretiniene (RD furnizează 40-50% din cazurile care necesită vitrectomie)
- chirurgia DR complexe
- tratamentul endoftalmitelor
- îndepartarea mediilor netransparente din vitros în hemoragia vitreeană asociată sau nu unor afecţiuni oculare (idiopatice, traumatice, retinopatie proliferantă)
  - vitrectomia în HV este indicată în cazul în care o hemoragie vitreeană nu se remite după şase luni, timp în care ochiul este examinat regulat inclusiv ultrasonografic pentru determinarea unei decolări de retină.
  - în momentul apariţiei decolărilor retiniene sau a glaucomului secundar

Vitrectomia în retinopatia diabetică proliferativă este indicată în :

- hemoragiile vitreene persistente;
- decolările de retină tracţionale cu implicare maculară recentă;
- decolările retiniene combinate regmatogene şi tracţionale care nu pot fi tratate prin chirurgie externă;
- proliferări fibrovasculare progresive cu distorsionarea maculei, a retinei peripapilare sau cu tracţiuni asupra nervului optic;
- neovase iriene sau în unghiul camerular recent apărute în cadrul hemoragiilor vitreene.

Pacienţii diabetici necesită o atenţie deosebită deoarece după o vitrectomie dezvoltă foarte repede o cataractă, care de altfel poate apare şi ca urmare a hemosiderozei rezultate în urma unei hemoragii vitreene vechi. Păstratea integrităţii cristalinului este de preferat deoarece reduce riscul apariţiei rubeozei postoperatorii. În cazul necesităţii îndepărtării cristalinului se preferă facoemulsificarea.

Vitrectomia în dezlipirea de retină se realizează:

- în scopul unei mai bune vizualizări a retinei,
- pentru eliberarea tracţiunilor vitreene şi îndepărtarea membranelor epiretiniene
- conferă un spaţiu fluid în cavitatea vitreeană utilizat pentru schimburile lichidiene sau gazoase realizate în chirurgia dezlipirii de retină
- oferă posibilitatea realizării unor manevre chirurgicale intraoculare (crioterapia transvitreeană sau fotocoagularea) care permit

tratamentul cu succes al complicaţiilor dezlipirilor de retină : tracţiunile ce implică macula, al rupturilor retiniene gigante, al decolărilor complicate cu proliferări masive, sau în cazul afakiilor cu spaţiu pupilar inadecvat.

Vitrectomia în scop diagnostic se face în

- cazul suspectării unei infectii fungice intraoculare, a unui sarcom cu celule reticulare
- cazul pacienţilor cu inflamaţii severe după extracţii cristaliniene extracapsulare ca diagnostic diferenţial între o endoftalmită bacteriană şi un răspuns facoanafilactic
- produsul vitrectomizat este o biopsie vitreeană, iar analizarea acesteia poate lămuri etiopatogenia unor afecţiuni oculare.

Vitrectomia ca mijloc de prevenire şi tratament a unor afecţiuni şi complicaţii operatorii alé polului anterior :

- secluzie pupilară prin membrane fibrozate sau vascularizate
- complicaţiile provocate de gelul vitreean în camera anterioară, (edemul corneean din sindromul vitreocorneean, blocul pupilar la afak, încarcerarea de vitros în plăgi operatorii)
- membrane retrocristaliniene
- invazia progresivă epitelială a camerei anterioare,
- anumite cataracte complicate sau congenitale
- hifema severă

Vitrectomia poate fi utilizată şi în glaucomul cu unghi deschis secundar obstrucţiei fluxului trabecular prin celule şi produşi de degradare celulară, fenomen asociat cu hemoragii vitreene sau prin material cristalinian care produc un răspuns facolitic sau facoanafilactic.

Vitrectomia în endoftalmite este indicată :

- pentru diagnosticul etiologiei infecţiilor cu examen microscopic şi culturi de laborator
- pentru îndepărtarea debriurilor inflamatorii şi a microorganismelor cauzatoare
- în scop terapeutic pentru administrarea antibioticelor intravitrean
- în tratamentul endoftalmitelor fungice (pentru a demonstra etiologia, când se înregistrează o agravare a simptomatologiei în ciuda terapiei sistemice sau când tratamentul general nu poate fi utilizat din cauza unei patologii asociate).

BOLI RETINIENE ÎN URGENȚĂ

Marieta Dumitrache

Scăderea de vedere în bolile retinei poate fi spontană tranzitorie prelungită însoțită sau nu de alte simptome oculare legate în special de sindromul macular: metamorfopsii, micro, macropsii, fotopsii uni sau bilaterale.

Pacientul poate avea un deficit ocular moderat pe fondul căruia acut să prezinte o scădere de vedere care să constituie o urgență serioasă și uneori gravă.

Bolile maculare sunt rapid depistate pentru că au manifestare clinică imediată cu scăderea în grade diferite a funcției vizuale.

Practic bolile retinei care generează leziuni maculare și în special patologia maculară pot evolua cu manifestare acută și constituie urgențe medicale oftalmologice pentru că se complică cu afectarea rapidă a vederii.

Bolile vasculare ale retinei pot fi însoțite de edem, exudate, hemoragii, care în funcție de localizarea și extinderea lor pot produce disfuncții oculare majore - cu scădere importantă a vederii și scotom central – care uneori sunt elemente de urgență.

BOLI VASCULARE ALE RETINEI

- **Amauroza fugace**
- **Obstrucția de arteră centrală aretinei**
- **Obstrucția de venă centrală a retinei**
- **Retinopatia diabetică**
- **Vasculite retininene**
- **Boala Eales**
- **Telangiectazia Coats**
- **Embolia grăsoasă**

BOLI INFECȚIOS INFLAMATORII ALE RETINEI

- **Boala Behcet**
- **Boala Vogt-Koyanagi-Harada**
- **Sarcoidoza**
- **Sifilis**
- **Toxoplasmoza**
- **Histoplasmoza**
- **Necroza retiniană acută**
- **Coroidopatia serpiginoasă**
- **Epiteliopatia placoid pigmentară acută posterioară multifocală**
- **Retinocoroidita Birdshot**

NEURORETINITE

- **Neuroretinopatia acută maculară**
- **Fibroza subretiniană progresivă**
- **Retinita acută multifocală**

BOLI MACULARE

DMLV

Retinopatia seroasă centrală

Edem macular

Edem macular cistoid

Gaura maculară

Membrană epiretiniană idiopatică

Retinopatia hipertensivă

ANOMALII ALE MEMBRANEI BRUCH

Striuri angioide

ALTE BOLI RETINIENE

Facomatoze

Tumori intraoculare

BOLI COROIDIENE

Decolare hemoragică de coroidă

Sindrom de efuzie uveală

<u>BOLI VASCULARE RETINIENE</u>

Amauroza fugace

Pierderea tranzitorie a vederii unilateral poate fi produsă prin:

- cauze vasculare
  - boli carotidiene (embolie carotidiană, sindrom ischemic ocular)
    - boli cardiace
    - ocluzie vasculară retiniană incompletă
    - arterită temporală
    - migrenă retiniană
- edem papilar – unilateral
- deficit vizual tranzitor funcțional în
  - insuficiența circulatorie vertebrobazilară
  - colaps vasomotor în hipotensiunea ortostatică
  - aritmie cardiacă
  - insuficiență cardiacă
  - HTA severă

Afecţiuni de carotidă

- sunt cauza cea mai frecventă de amauroză fugace şi cecitate monolaterală la pacienţi în vârstă
- episodul de pierdere a vederii durează 2-10 minute şi se pot repeta de câteva ori pe zi
- se poate asocia cu crize cu deficit hemiparetic senzorial, afazie

- recuperarea vizuală poate fi sectorială sau altitudinală

Amauroza fugace în bolile carotidiene poate fi produsă prin

- ***Embolie carotidiană:***

Examenul retinei în atac poate evidenţia migrarea unui embol în sistemul arterial sau ocluzia arterială, cu o retină normală. În afara incidentului vederea nu este afectată.

Sindromul ischemic ocular este semnul suplimentar al trombozei carotidiene. Se manifestă prin pierderea tranzitorie a vederii unilaterale uneori asociată cu dureri orbitale la persoane în vârstă.

Obstrucţia de arteră centrală a retinei

Este obstrucţia trunchiului arterial central retinian prin embol (rar tromboză) asociată cu vasospasm care produce ischemie retiniană totală gravă penru că vasele retinei sunt terminale, fără posibilitate de circulaţie colaterală.

Emboli de:

- colesterol (73%) - plăci ateromatoase de la artera carotidă
- calcici (15%) - plăci de ateromatoză de la artera carotidă sau valve ale inimii
- mixomatoşi – mixom atrial la tineri
- lipidici în pancreatite
- fibrină, trombocitici în fibrilaţie atrială, operaţie pe cord
- bacterieni, micotici (spoturi Roth) în endocardite şi/ sau septicemie

Etiologia OACR

- ateroscleroza ACR la nivelul laminei cribrosa
- embolii
- vasculite – arterita cu celule gigante
- traumatisme – injecţie retrobulbară, operaţie în orbită, traumatism penetrant
- coagulopatii, contraceptive orale, sarcină, homocistinurie, anticorpi antifosfolipidici

OACR antrenează

- ➢ pierderea de vedere bruscă, totală, nedureroasă la un singur ochi
- ➢ 20% din perfuzia maculei este asigurată de artera cilioretiniană; dacă este prezentă artera cilioretiniană cu origine în arterele ciliare, o parte a retinei poate fi cruţată de ischemie, în special regiunea macular şi atunci AV va fi mai puţin scăzută. Dacă artera cilioretiniană are originea în ACR, AV este profund scăzută
- ➢ abolirea reflexelor pupilare la stimularea luminoasă cu DPA (defect pupilar aferent)

- midriază amaurotică
- retina infarctizată devine palidă cu edem retinian difuz
- disc optic palid
- arterele retiniene sunt subțiri cu evidențierea unei segmentări a coloanei sanguine şi/ sau întreruperea circulației sanguine în arterele obstruate
- macula (foveea) roşie cireaşă în stadiul acut (în absența arterei cilioretiniene, zona maculară vascularizată prin coroidă rămâne perfuzată). În ciuda perfuziei maculare centrale, AV este scăzută prin infarctul fibrelor nervoase şi al papilei
- nu există edem în zona maculară pentru că foveea nu conține fibre nervoase
- perimetrie- deficit major de câmp vizual
- în evoluție se instalează atrofie de nerv optic după 4-6 săptămâni cu disc optic palid şi artere de calibru diminuat

Diagnostic diferențial al OACR

- ocluzia de arteră oftalmică
- NOIA arteritică

Diagnostic diferențial al maculei roşie cireaşă

- sfingolipidoză – Tay Sachs, Nieman Pick, Gaucher
- chinină
- comoție retiniană
- gaură maculară
- hemoragie maculară
- panencefalite sclerozante
- ischemie acută
- intoxicație cu metanol

Diagnostic pozitiv

- examen clinic Medicină Internă, cardiologie
- examene de laborator: electroforeză, CRP, anticorpi anticardiolipinici, cANCA
- ERG – depresia undei B
- scăderea potențialelor oscilatorii, EKG

Tratament

- URGENȚĂ ABSOLUTĂ şi tratamentul trebuie efectuat imediat
- leziunea oculară este ireversibilă după 90 de minute
- urmăreşte:
  - migrarea embolului potențial spre un vas periferic,
  - relaxarea vasospasmului

- pacientul este plasat în poziţie declivă fără pernă pentru a ameliora perfuzia retiniană
- masaj ocular – se realizează aplicând o presiune importantă pe ochi cu două degete timp de 20-30 secunde (pacientul priveşte în jos) alternând cu perioade 20-30 secunde fără presiune
- puncţia camerei anterioare sub anestezie locală, cu blefarostat printr-o mică incizie la nivelul limbului cu cuţit de 30 de grade, dirijând cuţitul spre iris la distanţă de cristalin; UA se eliberează 0,1-0,2cc şi CA se aplatizează
- inhalarea pe mască 5-10 minute de carbogen (95% O2 şi 5% CO2) realizează o vasodilataţie retiniană; va fi prelungită 48h
- acetazolamidă 500mg iv, oral cu sau fără betablocante pentru a reduce PIO
- în câteva cazuri heparina şi/ sau dextran cu greutate moleculară mică – Reomacrodex – iv ar putea fi util
- corticoizi în NOIA arteritică

Prognosticul în OACR este ireparabil dacă se produce afectarea prelungită ischemică (mai mult de 1 oră) a straturilor interne ale retinei – în final producându-se orbirea. Prognostic mai bun în obstrucţia de ram.

Ocluzia de ram arterial

- 90% este produsă prin embolii: colesterol, calciu, fibrină
- cel mai frecvent obstrucţia este la bifurcaţia arterei retiniene şi obstrucţia ramului temporal superior cu atingerea maculei, scăderea AV şi amputaţia câmpului nazal inferior
- 10% din pacienţi au risc de bilateralizare
- produce edem numai în teritoriul arterial obstruat în stadiul acut
- perimetria arată un defect parţial corespunzător ariei de ocluzie
- în evoluţie artera poate rămâne definitiv ocluzată

Migrena clasică

- tipică la femei 21-65 ani care pot prezenta ocluzie acută ACR prin vasoconstricţie cronică
- episoade recidivante de cecitate unilaterală, în absenţa cefaleei şi scotomului scânteietor
- necesită folosirea profilactică de propranolol, antidepresive triciclice, inhibitori calcici

Ocluzia de artera oftalmică

- vederea FPL şi macula roşie cireaşă

- ➢ se dezvoltă schimburi pigmentare la nivelul EPR
- ➢ poate fi prezentă în mucormicoză
- ➢ ERG – absența undei A

Sindromul ischemic ocular

- reducerea circulației sanguine oculare prin ischemia arterială anterioară sau posterioară

Poate fi asociată cu:

- diabet 56%
- HTA – 50%
- boală coronariană 38%

Etiologie:

- ocluzie carotidiană (cel mai frecvent)
- disecție de carotidă
- arterita temporală
- edem papilar în pseudotumori cerebrale
- stenoza sau anevrismul arterei oftalmice
- anomalii cardiace în general vasculare

Simptome oculare:

- amauroză fugace
- scăderea graduată a vederii
- scădere tranzitorie a AV
- prin regenerarea dificilă a fotoreceptorilor, tulburări vizuale cu recuperare vizuală tardivă după expunere la lumină intensă (test de fotostress)

Semne oculare:

- ➢ Segment anterior
  - atrofie iris
  - rubeoză
  - injecția vaselor episclerale
  - edem corneean
  - UA tulbure cu Tyndal +
  - uveită anterioară
  - alterarea PIO (rar hipotonie)
  - glaucom neovascular
- ➢ Segment posterior:
  - dilatație venoasă, dar netortuoasă, subțiere a arterelor retiniene
  - hemoragii retiniene în zona mediu periferică
  - uneori edem papilar
  - exudat în vitros

- hemoragii superficiale în periferia medie a retinei
- noduli cotonoşi prin ischemie retiniană
- NVSR survine în 2/3 din cazuri
- EMC
- puls sistolic
- macula roşie cireaşă

Diagnostic diferenţial

- boală de arc aortic (absenţă puls radial, dureri la nivelul muşchilor proximali ai braţului)
- boala Takayasu

Diagnostic pozitiv

- presiunea digitală pe ochi poate produce pulsaţie arterială
- oftalmodinamometrie
- Doppler carotidian – arată stenoză severă 80%
- Angiografie

Tratament (controversat)

- scăderea PIO pentru a descreşte presiunea de perfuzie
- operaţii pe carotidă – endarterectomie penru a evita un accident şi/sau deces
- în sindromul de ischemie oculară cu glaucom neovascular şi NVSR – fotocoagulare panretiniană.

Ocluzia venei centrale a retinei (OVCR)

- Este mai frecventă decât OACR
- Ocluzia poate fi parţială şi simptomele sunt mai puţin grave
- Dacă scăderea AV nu este foarte mare, OVCR este depistată prin complicaţii (glaucom neovascular de 90 zile)
- Ocluzia venoasă survine mai frecvent la nivelul încrucişării arterio/venoase sau la lamina cribrosa. La acest nivel vena şi artera au aceeaşi adventice.

Cauze de OVCR

- scleroza vasculară în HTA 61%
- vârsta peste 50 ani
- arterioscleroza
- diabet 7%
- glaucom
- flebită retiniană – sarcoidoză, sifilis
- hipervâscozitate – leucemie, mielom multiplu, crioglobulinemie
- compresia NO prin tumori orbitare sau oftalmopatie tiroidiană

- diuretice
- contraceptive orale

Trebuie efectuat un bilanț medical complet pentru a evidenția afecțiunea care a generat OVCR.

Simptome

- înainte de instalarea obstrucției, modificarea tranzitorie a vederii
- scăderea vederii este în legătură cu extinderea ischemiei
- cecitatea completă este rară
- dacă ocluzia este parțială, simptomele sunt mai puțin grave

Semne

- vene retiniene dilatate, tortuoase
- hemoragii retiniene superficiale și profunde în teritoriul venei obstruate
- hemoragii papilare și edem papilar lejer sau moderat
- exudate cotonoase legate de infarctizări ale stratului de fibre nervoase
- prezența de numeroase exudate cotonoase (> 10/ și o zonă întinsă de nonperfuzie capilară la AFG arată existența unei OVCR ischemice)
- forma ischemică poate avea DPA relativ
- se poate dezvolta neovascularizație iriană
- poate apare edem macular care va fi responsabil de scăderea vederii centrale
- scotom, modificări periferice de CV
- ERG – reducerea undei B, A

Forme clinice

OVCR prin tromboză venoasă centrală a retinei la nivelul lamina scleralis poate fi:

ACUTĂ prezintă:

- edem retinian
- necroză focală retiniană și subretiniană
- hemoragii intra și preretiniene

CRONICĂ caracterizată prin:

- hemosideroză
- dezorganizare a arhitecturii retiniene
- gliază
- membrană fibrovasculară preretiniană

OVCR prezintă 2 tipuri clinice

NONISCHEMICĂ (perfuzată)	**ISCHEMICĂ (neperfuzată)**
- **este mai frecventă 70%** - **AV>1/10** - **16% progresează către forma ischemică** - **50% se rezolvă complet fără tratament** - **< 10DP de capilare neperfuzate** - **AV este relativ conservată** - **Obiectiv: vene dilatate, hemoragii superficiale în flacără, fine dispuse până la periferia retinei, hemoragii profunde rare, rar noduli cotonoşi, edem papilar, edem retinian difuz** - **Complicaţii: EMC**	- **30%** - **>10 DP neperfuzie** - **pacienţi în vârstă cu scădere mare de vedere** - **60% dezvoltă neovascularizaţie iriană şi 33% din ei fac glaucom neovascular (GNV de 90 zile)** - **10% se combină cu obstrucţie de ram arterial** - **scăderea relativ bruscă a AV** - **deficite centrale şi periferice de CV** - **Obiectiv: hemoragii numeroase, dense cu aspect variabil (flacără punctiforme enorme), exudate albe cotonoase superficiale numeroase, dense, confluente, vene puţin dilatate, neregulate, uneori hemoragii şi exudate peripapilare** - **Complicaţii prin neovascularizaţie: glaucom neovascular (de 90 de zile), HV, DR**

Complicaţii

- neovascularizaţie iriană
- neovascularizaţie discală
- neovascularizaţie retiniană
- edem macular

Evoluţie

- forma nonischemică – evoluţie favorabilă fără complicaţii, complicaţie majoră EMC
- forma ischemică poate produce complicaţii prin neovase retiniene:
  - papilare generatoare de hemoragii intravitreene, DR
  - iriene (complicaţii precoce 6 săptămâni – 3 luni)
  - în unghiul iridocorneean care pot produce glaucom secundar neovascular

AFG

- forma nonischemică: scurgere capilară difuză, prelungirea timpului de umplere venoasă

- forma ischemică: lărgirea capilarelor neperfuzate, prelungirea pronunțată a timpului de umplere venoasă

ERG

- în forma ischemică – descreşterea ERG la flashuri luminoase, diminuarea amplitudinii undei b în scotopic

Gonioscopia – evaluează neovascularizația din unghi

Diagnostic diferențial

- retinopatia diabetică: hemoragii, microanevrisme în polul posterior
- vasculite: sarcoidoză: creşterea ACE, gallium scan – anormal, uveite granulomatoase
- boli reumatologice, pulmonare
- sifilis – RBW – pozitiv
- LES – ANA pozitiv
- retinopatia din hipervâscozitate: frecvent bilaterală, în mielom multiplu, macroglobulinemia Waldenstrom, limfom, leucemie

Tratament:

- este adesea paleativ
- consult interdisciplinar pentru tratamentul adecvat al HTA, diabet, boli generale medicale
- dacă PIO este crescută, tratament cu betablocante şi diuretice
- tratamentul medicamentos nu are indicație în OVCR
- antiagregante plachetare, anticoagulante, fibrinolitice cu eficacitate relativă
- tratament laser
  - fotocoagulare panretiniană poate fi necesară pentru a preveni şi a trata neovascularizația iriană în OVCR ischemică
  - ar putea fi utilă grid laser la pacienții tineri
  - nu beneficiază de fotocoagulare grid postedem macular la pacienții în vârstă cu OVCR

Obstrucția de ram venos retinian

Este însoțită de:

- scăderea moderată a AV sau asimptomatică
- dacă macula este neperfuzată se produce scădere importantă de vedere
- vena obstruată este dilatată
- hemoragii superficiale
- edem retinian } în sector
- exudate cotonoase
- 60% localizate în cadranul superotemporal
- fotocoagulare retiniană la nevoie

Retinopatia venoasă de stază

Sunt OVCR asociate cu afecțiuni ocluzive ale arterei carotidiene

- mai frecvente la 30-40 ani
- tulburarea vederii centrale care se ameliorează în cursul zilei
- metamorfopsii
- corpi flotanți
- 90% are AV satisfăcătoare (>1/2)
- CV central poate prezenta mici scotoame (decelabile la test Amsler) și lărgire de pată oarbă
- DPA moderat
- vene retiniene dilatate, tortuoase
- edem papilar
- hemoragii retiniene
- discret edem macular
- 50% din pacienți au diabet, HTA, boli carotidiene, au folosit contraceptive orale pe bază de estrogeni
- anticoagulantele nu sunt indicate
- dacă AV este scăzută unii recomandă corticoizi sistemic în doze descrescătoare (doza inițială 0,5-1mg/kg/zi)

Retinopatia diabetică

RD este o afecțiune metabolică caracterizată prin hiperglicemie cu variații severe ale acesteia secundar diminuării eficienței insulinei endogene.

RD este principala cauză de orbire la pacienții diabetici între 20-65 ani.

Factorii de risc pentru RD

- durata diabetului
  - RD după 10 ani este 50%
  - RD după 30 ani este 90%
- leziunile oculare evoluează diferențiat
- progresia RD neproliferante și conversia către forma proliferativă
- edem macular
- tratament fotocoagulator laser efectuat
- factori generali agravanți
  - sarcina poate fi asociată ocazional cu progresia rapidă a RD
  - HTA
  - nefropatia
  - hiperlipidemia
  - ridicarea nivelului Hb glicozilate

RD background

- ➢ microanevrisme localizate în stratul nuclear sunt primele leziuni
  - pete mici, rotunde, frecvent temporal de fovee
  - când sunt umplute cu sânge nu pot fi deosebite de hemoragii
  - AFG – pete hiperfluorescente
- ➢ exudate dure – localizate în stratul plexiform
  - leziuni gălbui, ceroase
  - cu margini relativ distincte localizate în polul posterior
  - în centrul exudatelor dure sunt microanevrisme care cu timpul cresc şi pot atinge foveea
- ➢ edem retinian localizat iniţial în afara stratului plexiform şi înăuntrul stratului nuclear pentru ca mai târziu să invadeze stratul plexiform eventual stratul fibrelor nervoase, cu îngroşarea edematoasă a retinei. Acumularea de lichid în fovee dezvoltă spaţii cistoide
  - AFG – hiperfluorescenţă târzie, difuză
- ➢ Hemoragii
  - intraretiniene de la vene şi capilare
  - între fibrele nervoase de la arteriole precapilare superficiale

Tratament

- ➢ fotocoagulare laser
- ➢ control periodic oftalmologic
- ➢ controlul glicemiei
- ➢ AFG

Diagnostic diferenţial

- Drusen macular
  - bilateral – pete gălbui
  - diferenţa – nu sunt aranjate în inel şi nu se însoţesc de microanevrisme, hemoragii
- Retinopatia HTA
  - edem retinian bilateral, exudate dure, hemoragii
  - diferenţă – exudatele dure sunt în maculă în formă de stea
- OVR veche
  - exudate dure, edem retinian, microanevrisme, hemoragii
  - diferenţă – unilateral
- Macroanevrisme arteră retiniană
  - exudate dure, edem retinian, leziuni microvasculare
  - diferenţă – unilateral 90% hemoragii localizaze

Retinopatia diabetică preproliferativă (RDPP)

RDPP reprezintă un număr mare de leziuni cu progresie variabilă însoțite uneori de complicații.

Semne

- pete cotonoase prin ocluzia arteriolelor precapilare
  - sunt mici, albicioase, situate sub vase
  - AFG – hipofluorescență focală asociată cu arii adiacente de nonperfuzie capilară
- anomalii microvasculare intraretiniene localizate la încrucișările vaselor retiniene
- modificări venoase: întecuire, anse sau segmentare
- modificări arteriale cu îngustarea și obliterarea ramurilor arteriale retiniene
- hemoragii după infărctizări retiniene localizate în straturile medii ale retinei

Evoluție – evoluează către forma proliferativă cu creșterea numărului de exudate cotonoase și neovascularizație

- acest stadiu predispune la complicații

Tratament – fotocoagulare

Maculopatia diabetică

Creșterea edemului macular, a exudatelor dure și a ischemiei constituie maculopatia diabetică – cauza cea mai frecventă de pierdere a vederii la pacienții diabetici.

Maculopatia focală

- microanevrisme perimacular
- zonă circumscrisă asociată cu un inel complet sau incomplet de exudate dure perifoveal (AV bună)
- după câțiva ani formarea unui inel larg de exudate dure temporal de fovee

Tratament – fotocoagularea microanevrismelor și a leziunilor microvasculare (după aproximativ 7 luni este posibilă rezorbția exudatelor)

Maculopatia difuză

- îngroșare maculară însoțită de modificări cistoide (uneori foveea nu poate fi identificată din cauza obliterării vasculare prin edem)

Tratament – fotocoagulare în grilaj a retinei îngroșate

Maculopatia ischemică

- reducerea AV în asociație cu o fovee aparent normală
- semne de RD preproliferativă

Maculopatie mixtă – se caracterizează prin combinație edem macular difuz și ischemie

Edemul macular clinic este

- edem retinian până la 500micrometri de centrul foveei
- exudate dure în zona 500 micrometri de fovee asociat cu îngroşare adiacentă a retinei
- edem retinian discal şi macular

Tratament - fotocoagulare laser în funcţie de

- nivelul AV
- tratamentul fotocoagulator reduce riscul de pierdere a vederii la 50%; trebuie delimitată aria de edem, zona de nonperfuzie şi fovea

➢ tratament focal

- arsuri laser a leziunilor microvasculare şi microanevrismelor în centrul inelului de exudate dure localizate la 500-3000micrometri (2DP) de centrul foveei, spot 100-200micrometri, durata 0,10sec putere suficientă
- leziuni 300-500micrometri de centrul foveei – expuneri mai scurte 0,05sec, spot 50-100micrometri

➢ tratament în grilaj pentru retina difuz îngroşată localizată la > 500 micrometri de fovee şi 500micrometri de la marginea temporală a discului optic spot 100-200micrometri, timp 0,10sec

Factori de prognostic nefavorabil

- exudate dure în fovee
- edem retinian difuz
- EMC
- Retinopatie gravă

RD proliferativă

- afectează 5-10% din populaţia diabetică. Riscul RDP şi incidenţa cresc la 60% după 30 ani.

➢ neovascularizaţia capului NO sau/şi în lungul vaselor mari, astfel că o mare suprafaţă de retină este neperfuzată (absenţa membranei limitante interne la capul NO explică localizarea neovascularizaţiei la acest nivel) noile vase sunt proliferări endoteliale localizate frecvent la vene în retină şi cortexul vitrosului posterior pe care-l folosesc pentru creştere

➢ reţea fibrovasculară proliferativă între MLI şi vitros de care este aderentă

➢ rezultă o aderenţă puternică a proliferării fibrovasculare de cortexul vitrean, cu tracţiunea lui şi prin contracţie vitrosul produce ridicarea vaselor deasupra planului retinian

- țesutul fibrovascular continuă să prolifereze în lungul suprafeței posterioare a vitrosului parțial detașat putându-se produce hemoragii
- gradual componenta fibroasă crește și descrește componenta vasculară a proliferării, vasele neperfuzate proliferează
- severitatea neovascularizației este determinată de extinderea ariilor de neovase, de ridicarea sau nu a neovaselor pentru că cele elevate răspund mai puțin la tratament
- fibroza asociată neovascuzlarizației crește riscul de tracțiune retiniană cu dezvoltarea DR tracționale
- hemoragiile preretiniene și/sau vitreene aduc un factor important de scădere a vederii

Tratament

- fotocoagulare laser care induce involuția noilor vase prevenind HV recurente și DR
  - este dependent de severitatea RDP
  - spot 500micrometri (pentru panfunduscop 300-400micrometri pentru că induce magnificație)
  - inițial 2000-3000 arsuri
  - semne de involuție – regresia neovaselor
- recurențele sunt posibile și necesită:
  - altă fotocoagulare
  - crioterapie

Complicațiile RD (pot fi tratatate prin fotocoagulare laser, dar de cele mai multe ori cu insucces sau inadecvat)

- Hemoragii
  - sunt cele mai frecvente
  - localizate în spațiu retrohialoidian sunt hemoragii preretiniene
  - pot pătrunde în vitros și se pot complica cu HV
- Detașare tracțională a retinei produsă prin contracția progresivă a membranei fibrovasculare în zona adeziunii vitreoretiniene
  - detașarea vitrosului posterior în ochii diabetici este progresivă pentru că aderențele cortexului vitrean de proliferare fibrovasculară este incompletă
- Tracțiunile vitreoretiniene dezvoltă DR prin forțe
  - tangențiale (suprafață) produse prin contracția membranei fibrovasculare epiretiniene și distorsia retinei vasculare
  - tracționale „în punte”

Semne

- RD are o configurație concavă cu tracțiunea vitreoretiniană
- RD ușor extinsă spre ecuator

- Mobilitatea retiniană extrem de redusă, ruptură retiniană absentă
- Se poate produce: retinoschizis, ruptură retiniană, DR tracţională

➢ Membrane opace la suprafaţa posterioară a detaşării hialoidei superior, inferior de arcadele temporale; membranele pot fi localizate macular şi atunci scad AV mult.
➢ Rubeoză iriană prin neovascularizaţie
➢ Proliferare fibrovasculară hialoidiană
➢ Edem macular refractar nerezolvat cu laser produce tracţiune şi necesită vitrectomie.

Tratament

Controlul glicemiei poate limita evoluţia retinopatiei

Tratamentul prin fotocoagulare laser

- în edem macular poate ameliora vederea
- reduce riscul dezvoltării RDP

Fotocoagulare laser focală – EMC laser verde Argon

Fotocoagulare panretiniană indicată în:

- neovascularizaţie discală >/= ¼-1/3 din aria discului
- NVD, HV, hemoragii preretiniene

Complicaţii

- scăderea vederii nocturne
- glaucom prin închiderea unghiului prin efuzie coroidiană
- DR prin regresia neovaselor care pot produce contractură, DR putând fi cu ruptură sau prin tracţiune
- scotom central prin EMC
- evoluţia cataractei

33% din pacienţi pot să nu răspundă la acest tratament

Vitrectomie prin pars plana

Indicaţii

- HV severă, persistentă
- DR tracţională cu interesare maculară
- DRR combinată cu DR tracţională
- Hemoragie premaculară subhialoidiană pentru că netrată poate produce tracţiune macular şi pucker macular prin contracţia membranei epiretiniene

Factori pentru prognostic favorabil

- absenţa preoperatorie a rubeozei şi glaucomului
- vârsta 40 ani
- funcţie vizuală bună

Urmărire

- îndepărtarea gelului vitrean localizat în jurul țesutului proliferativ fibrovasclar pentru a reduce extensia țesutului neovascular
- îndepărtarea sângelui din vitros dacă este prezent
- secțiunea membranelor tracționale, îndepărtarea țesutului fibros vascular de la suprafața retinei și etanșeizarea rupturii dacă există
- prevenirea altor neovascularizații prin endofotocoagulare laser

Complicații

- progresia rubeozei iriene (în ochii cu DR totală incidența rubeozisului este virtual 100%)
- cataracta – care poate fi și progresia opacităților cristaliniene preexistente traumatismului chirurgical
- glaucom secundar neovascular sau prin „celule fantomă"(hematii)
- HV recurentă produsă de o nouă proliferare fibrovasculară
- DR produsă prin complicații postoperatorii
- Tracțiunea bazei vitrosului
- Producerea unei rupturi (cu cuțitul sau alte instrumente) și care favorizează mai târziu dezvoltarea unei noi proliferări fibrovasculare

Acuitatea vizuală postoperatorie este dependentă de:

- indicațiile corecte ale tratamentului chirurgical
- complexitatea anomaliilor vitreoretiniene preexistente
- în general AV se îmbunătățește 70%, 10% se agravează, 20% nu se modifică

Vasculitele retiniene pot afecta

- arteriolele retiniene – ARTERITE
- venele retiniene – FLEBITE
- ambele – PERIFLEBITE

Ele pot provoca:

- întecuiri vasculare
- hemoragii

Etiologie

- arterita temporală
- poliarterita nodoasă
- LES
- boala Behcet
- scleroza multiplă
- pars planite

- granulomatoza Wegener
- boala Eales
- Sifilis – toxoplasma – TBC
- Boala Lyme, retinite virale (HZV, HSV)

Boala Eales

Este o perivascularită retiniană idiopatică însoțită de neovascularizație şi nonperfuzie periferică

- bărbat tânăr
- 90% bilateral
- frecvent în Orientul mijlociu, India

Evoluție stadială

- stadiul 1 - venule retiniene întecuite, edem retinian, hemoragii
- stadiul 2 - leziunile anterioare mai accentuate, vitros tulbure
- stadiul 3 - neovascularizație periferică
- stadiul 4 - retinopatie periferică cu HV şi DR tracțională

Semne generale

- afectare vestibulo-cohleară cu scăderea senzorială a auzului şi disfuncție vestibulară
- rar vasculite cerebrale

Diagnostic diferențial al neovascularizației periferice:

- hemoglobinopatii
- diabet
- OVR
- embol retinian
- ischemie acută
- sarcoidoză
- LES
- Boli inflamatorii – vasculite
- Uveite
- Vogt-Koyanagi-Harada
- Pars planite

Tratament

- fotocoagulare laser
- crioaplicații
- vitrectomie

Telangiectazia Coats (anevrism miliar Leber)

Este o boală vasculară exudativă, proliferativă neereditară

- mai frecvent bărbați 10/1

- adult tânăr 40 ani asociat cu hipercolestrolemie
- 90% unilateral
- 50% progresiv

Semne

- leucocorie şi strabism
- vase sanguine dilatate cu telangiectazii capilare neperfuzate, microanevrisme
- leziuni gălbui subretiniene
- exudate cu DR exudativă, hemoragie vitreană

Anomaliile vasculare retiniene sunt produse de depozite de colesterol subretiniene şi intraraetiniene, reducerea endoteliului vascular şi a pericitelor, glioza retiniană, hemosideroză, macrofage

Diagnostic diferenţial

- retinoblastom
- angiomatoză retiniană – Von Hippel-Lindau

AFG – anevrisme saculare ale arteriolelor şi venulelor retiniene, zone de ocluzie capilară şi difuzie extravasculară AFG orientează indicaţia de tratament

Tratament

- crioterapie
- fotocoagulare laser
- vitrectomie

Embolia grăsoasă

- survine la 2-3 zile după o fractură de oase lungi – tibie, femur
- în pancreatita acută
- se însoţeşte cu
  - exudate dure alb/gălbui
  - edem retinian difuz +/- macula roşie cireşie

BOLI INFECŢIOS INFLAMATORII RETINIENE

Boala Behcet

- boală idiopatică, multisistemică
- bărbat tânăr din estul Mediteranei. Japonia
- HLA B51
- uveită anterioară recurentă cu hipopion acută asociată cu leziuni retiniene
- vasculită retiniană – periflebite, periarterite care pot produce ocluzii şi ischemie maculară, EMC, edem retinian, edem papilar

- retinită cu infiltrate superficiale albe necrotice în timpul fazei acute a manifestărilor sistemice; leziunile sunt tranzitorii şi lasă cicatrici

Tratament:

- doze mari de steroizi
- ciclosporină, azatioprină, clorambucil, levamisol, colchicină

Boala Vogt-Koyanagi-Harada

- boală multisistemică idiopatică, afectează hispanici japonezi, pigmentaţi

Sindrom Vogt-Koyanagi

- modificări piele
- uveită anterioară

Harada

- semne neurologice
- DR exudativă

➢ General

- Piele: alopecie, poliozǎ, vitiligo
- Neurologic
  - meningită, encefalită
  - tulburări auditive: tinitus, vertij
- limfocitoză în faza acută

➢ Ocular

- anterior – uveită granulomatoadsă
- posterior
  - coroidită multifocală
  - detaşare multifocală de retină
  - detaşare retiniană exudativă
  - leziuni regionale: atrofie şi proliferare a EPR

Diagnostic diferenţial

- carcinom metastatic coroidian
- sclerita posterioară
- RSC
- Sindrom de efuzie uveală

Sarcoidoza

- boală granulomatoasă idiopatică cu manifestări oculare cu leziuni posterioare în 25%, frecvent asociată cu uveita anterioară

Sarcoidoza acută

- sindrom Lofren: febră, eritem nodos, adenopatie hilară, artralgii

- sindrom Heerdfordt: uveoparotidită, febră
- paralizie de NVII în jur de 50 ani cu fatigabilitate, dispnee, artralgii
- periflebită retiniană extinsă cu întecuiri asociată cu exudate perivenoase ceroase, OVCR şi de ram: leziunile se pot rezolva spontan sau cu tratament sistemic steroidian
- granulom coroidian cu multiple infiltrate gălbui palide, unele confluente cu margini amoeboide sau granulom solidar care poate fi confundat cu melanom amelanotic
- granulom retinian, preretinian localizat inferior, anterior de ecuator
- neovascularizaţie periferică retiniană
- leziuni de nerv optic cu granulom focal care afectează vederea, edem papilar

Diagnostic diferenţial

- uveită intermediară din boala Lyme, Whipple, limfom cu celule B
- leziuni coroidiene mici din coroidita multifocală, tbc
- leziuni coroidiene mari – tumori metastatice, Harada
- periflebite – tbc, Behcet,. CMV, Crohn

Sifilis dobândit

- este o inflamaţie transmisă sexual, produsă prin Treponema pallidum care are o evoluţie stadială: primar, secundar, terţiar
- nu are semne patognomonice, prezintă manifestări oculare în stadiul secundar, terţiar, ocazional primar şi se manifestă prin inflamaţie intraoculară rezistentă la tratament convenţional

Ocular

- hialită
- corioretinită unifocală bilateral juxtapapilar şi macular (cea mai întâlnită)
- corioretinită multifocală
- neuroretinită (retină şi capul NO), independent de inflamaţia coroidiană
- edem macular în stea
- vase retiniene angorjate
- peripapilar: exudate vătoase şi hemoragii
- uneori evoluţie spre arofie optică

Tratament

- Penicilina G 10-15 zile

- Alternativ procainpenicilină im cu probenecid oral 2g/zi şi amoxicilină 3gx2/zi pentru 28 de zile

Pacient alergic: Tetraciclină 500mgx2/zi pentru 30 zile, Eritromicină 500mg pentru 30 zile

Toxoplasmoza

- este produsă de toxoplasma gondii, protozoar intracelular

Poate fi

- ➢ toxoplasmoză congenitală prin transmiterea fetală prin placentă de la o mamă infectată
- ➢ toxoplasmoza dobândită
  - pacienţi imunocompetenţi cu următoarele manifestări
    - subclinic, asimptomatic cel mai frecvent
    - adenopatie ganglionară autolimitată cu febră, faringită, adenoaptie cervicală
    - meningoencefalită cu convulsii
    - forma exantematoasă – rară
  - pacienţi imunocompromişi cu SIDA cu manifestări grave de tip abces cerebral

Retinita toxoplasmică poate fi produsă prin reactivarea unei infecţii prenatale

Episoadele inflamatorii recurente se produc când se rup chisturile şi tahizoiţii invadează retina

Retinita acută frecvent asociată cu uveită anterioară negranulomatoasă sau granulomatoasă

Manifestările retiniene ale toxoplasmozei acute pot fi:

- retinită subnecrotizantă unifocală superficială
- inflamaţie retiniană localizată mică sau mare asociată cu tulburarea vitrosului care nu mai permite examenul FO şi vasculite
- papilita – inflamaţia capului NO
- afectarea inflamatorie a maculei, zonei papilomaculare
- implicare indirectă prin membrane sau tracţiune vitreoretiniană, în final pucker macular sau DR tracţională

Tratamentul este absolut indicat când:

- leziunile interesează macula, zona maculopapilară, capul NO, vasele mari
- hialită severă care poate produce fibroză vitreană şi DR tracţională
- la pacienţii SIDA unde evoluţia leziunilor este severă

Tratament medical

- steroizi sistemici – în formele asociate cu afectarea vederii, CI în SIDA
- clindamicină
- sulfonamidă
- pirimetamină
- cotrimoxazol (septrin)
- azitromicină

Histoplasmoza

- este o infecţie fungică produsă prin Histoplasma capsulatum

Ocular

- boala poate fi asimptomatică dacă nu este afectată macula
- prinderea maculei produce: scăderea AV, metamorfopsii, scotom
- maculopatia exudativă cu neovascularizaţie coroidiană – 20-45ani (5%), asociată cu leziuni peripapilare, rar NVC

Evoluţia maculopatiei este variabilă

- lichid seros subretinian cu leziuni alb/gălbui focale care în 12% se poate absorbi spontan
- hemoragii subretiniene
- NVC care repetă hemoragiile
- cicatrice fibroasă disciformă maculară

Tratament

- fotocoagulare laser în funcţie de AFG şi localizarea NVC
- tratament chirurgical, vitrectomie în cazuri selecţionate

Necroza retiniană acută

- este rară, dar devastatoare la orice vârstă
- bărbaţi > femei (2/1)
- unilateral la 2/3 cazuri
- scădere severă AV asociată cu durere
- uveită granulomatoasă cu hialită moderată şi infiltrate retiniene multifocale profunde alb/galbene
- leziunile retiniene confluează şi se dezvoltă necroză retiniană severă
- pot fi – edem disc optic, hemoragii retiniene
- evoluţie 6-12 săptămâni cu rezoluţia leziunilor acute cu retina necrotică sau transparentă cu margini hiperpigmentate
- prognostic rezervat – 60% rămân cu AV scăzută

Complicaţii

- DR regmatogenă care rezultă din formarea găurilor retiniene în zonele implicate; necesită vitrectomie cu rezultate bune
- DR tracţională prin condensarea fibroasă la baza vitrosului
- NOI prin ocluzii arteriolare trombolitice şi infltrate inflamatorii ale NO
- Ocluzii venoase retiniene secundare periflebitei

Diagnostic diferenţial

- boala Behcet – panuveită, retinită şi periarterită necrozantă, dar aici evoluţia este cronică, sunt semne uveitice anterioare şi sistemice
- necroza retiniană progresivă are evoluţie rapidă, dar lipseşte inflamaţia intraoculară şi este prezentă în SIDA
- CMV cu retinite şi vasculite, dar lipseşte hialita, uveita anterioară

Tratament

- aciclovir sistemic (previne recurenţa)
- steroizi sistemic de durată scurtă după ce se începe terapia antivirală
- fotocoagulare laser pentru prevenirea DR
- vitrectomie – injectare de silicon la nevoie

Epiteliopatia placoid pigmentară acută posterioară multifocală

- idiopatic, bilateral, autolimitant, adult tânăr
- debut cu semne gripale, eritem nodos
- asociat HLA-B7, HLA-DR2
- scăderea subacută a vederii unilateral însoţită de scotom paracentral cu afectarea celuilalt ochi în câteva zile
- leziuni multiple, largi cremoase, alb/gălbui subretinian de diverse dimensiuni
- leziunile încep în polul posterior şi se extind
- hialită 50%
- rar uveită anterioară, edem papilar, periflebite retiniene
- după câteva săptămâni leziunile se rezolvă cu arii reziduale multifocale depigmentate şi aglomerări ale EPR

Diagnostic diferenţial

- coroidopatia serpiginoasă care are evoluţie cronică, prognostic rezervat şi afectează persoanele în vârstă

- Harada – afectează tipic un grup etnic şi este însoţită de DR exudativă

Prognostic – este bun în majoritatea cazurilor cu revenire la normal a AV după aproximativ 6 luni

Complicaţii

- scotom paracentral rezidual
- foarte rara NVC

Coroidopatia serpiginoasă

- rară, idiopatică, corioretinită inflamatorie progresivă
- 40-60 ani, ambele sexe
- bilateral, asimetric
- scădere iniţial unilaterală a vederii centrale cu metamorfopsii prin implicare macular; după zile al doilea ochi
- leziuni subretiniene alb/gălbui cu marginile flu localizate tipic în jurul papilei, vaselor mari, arcade vasculare, maculă (rar leziuni iniţial maculare)
- hialită 30% şi uveită anterioară
- recurenţă necunoscută, remisiuni după câteva luni
- prognostic rezervat prin prezenţa leziunilor maculare în 50% profunde şi definitive
- uneori se dezvoltă NVC care necesită fotocoagulare şi rar fibroză subretiniană

Tratament

- triplă terapie steroizi sistemic, azatioprină şi ciclosporină, sau numai ciclosporină

Retinocoroidita birdshot

- bilaterală
- probabil boală inflamatorie cronică autoimună a retinei şi coroidei
- vârsta medie
- HLA A 29 pozitiv la 90% din pacienţi
- scăderea vederii centrale, însoţită de dureri, nictalopie şi puncte negre cu tulburări ale vederii colorate
- uveită anterioară minimă, hialită cu „bulgări de zăpadă”
- leziuni subretiniene slab definite, mici (100-300 microni), ovale, crem, localizate în maculă, asimeric în FO inferonazal
- exacerbări şi remisiuni în ani, uneori cu confluarea leziunilor; leziunile inactive sunt net delimitate cu pete atrofice

Evoluţie
- 20% autolimitante cu păstrare AV utilă
- 80% se pot complica
  - EMC prezent în 50%
  - Membrane epiretiniene care pot progresa în pucker macular
  - NVC 6%

Tratament
- steroizi periocular, sistemic, dar rezultate inconstante
- ciclopsporina

NEURORETINITE
- sunt frecvent unilaterale

Etiologie
- infecţioase: sifilis, boala Lyme, viral (influenzae, cocsakie, EBV), boala ghearelor de pisiscă, tbc, paraziţi (toxoplasma, toxocara)
- neinfecţioase
  - malformaţii AV cerebrale, HTA malignă
  - NOIA, poliarterită nodoasă

Simptome
- scăderea AV în diferite grade
- DPA
- afectarea vederii colorate
- scotom central

Semne
- edem papilar care poate fi asociat cu hemoragii în cazurile severe
- exudate dure peripapilar, retinian care nu pot fi prezente iniţial
- focare de corioretinită difuză
- edem macular, elevare seroasă a maculei în unele cazuri

Diagnostic de laborator ESR, VDRL, FTA-ABS, titru Lyme, serologie Bartonella, toxocara, toxoplasma

Evoluţie
- după forma clinică
- recurenţă posibilă
- afectarea celui de al doilea ochi

Tratamentul depinde de forma clinică
- antibiotice sistemice

Neuroretinopatia acută maculară
- rară, idiopatică

- femei, 20-40 ani
- uni, bilateral
- autolimitantă fără tratament
- scădere bruscă de AV cu scotom paracentral
- leziuni circulare sau ovale, mici, roşu închis, brun parafoveolar în retină sau EPR
- absența leziunilor inflamatorii
- AFG – N

Fibroza subretiniană progresivă şi uveită acută

- idiopatică
- bilaterală, femei tinere
- scădere AV inițial unilateral, apoi bilateral
- hialită
- leziuni subretiniene gălbui care evoluează spre leziuni gălbui murdar

Tratament

- steroizii nu sunt eficace
- necesită agenți imunosupreori

Retinita acută multifocală

- tânăr, adult de vârstă medie
- bilateral
- precedat de stări gripale
- scădere severă, medie a vederii
- infiltrate retiniene albe de mărime variabilă
- stea maculară (rar)
- AFG: hiperfluorescență precoce prin blocaj
- rezorbţie a leziunilor retiniene după câteva luni, cu revenire la normal a AV
- rar ocluzie de ram arterial

<u>AFECȚIUNI MACULARE ÎN URGENȚĂ</u>

La nivelul maculei se pot produce edem, hemoragii şi exudate profunde care pot afecta acut funcţia vizuală în multiple boli

- DMLV – tip exudativ
- Hemoragii maculare în:
  - membrana neovasculară subretiniană
  - histoplasmoză

- miopie forte
- striuri angioide
- decolare hemoragică de coroidă

➢ Edem macular asociat
- RD
- HTA
- OVCR
- Uveite
- Telangiectazii retiniene – maladia Coats
- Sindrom Irvine Gass
- EMC
- RSC

➢ Retinopatia stelară asociată
- Edemului papilar
- HTA
- Infecţii sistemice şi oculare

➢ Gaura maculară

Degenerescența maculară legată de vârstă (DMLV)

- survine la pacienți după 50 ani

Factori de risc
- vărsta
- ereditate
- sex – femei
- rasa albă
- fumat, nutriție
- expunere la soare
- HTA
- hipermetropie
- iris puțin colorat

Cuprinde 2 forme

DMLV nonexudativă – atrofică, uscată 80-90% caracterizată prin:

Simptome
- scădere lentă AV
- metamorfopsii
- dificultate la citit în vederea nocturnă
- modificări de grilă Amsler

Semne

- concreţiuni albicioase numite **drusen** în retina posterioară care se însoţesc de pierderea progresivă a vederii
- mobilizări pigmentare
- atrofie EPR.

Tipuri de drusen

- dur – nodular, cuticular hialin – pete mici alb-gălbui, diametru 50 micrometri
- moale – larg, dens, asociat cu îngroşarea membranei Bruch
- calcificat – asociat cu atrofie EPR

Dimensiune drusen

- mic < 64micrometri diametru
- intermediar 64-124micrometri diametru
- mari > 125 micromeri diametru

Diagnostic diferenţial al petelor foveale galbene

- maculopatie solară
- distrofie viteliformă
- boala Best
- GM stadiul I
- RSC
- Hemoragie subfoveală
- EMC

AFG

- hiperfluorescenţa drusenului, „defect fereastră" de la degenerarea EPR
- semne NVC – sânge subretinian, detaşare EPR, decolare cenuşiu-verde subretiniană

Nu există tratament pentru DMLV atrofică, pacienţii având în final AV foarte scăzută

DMLV exudativă - 10-20%

- se însoţeşte de decolarea şi ruptura EPR cu dezvoltarea neovascularizaţiei coroidiene
- este caracterizată prin:
  - membrane neovasculare subretiniene, coroidiene
  - scădere mare şi rapidă de vedere în caz de hemoragie dată de NVSR
  - în absenţa obstrucţiei prin hemoragie membranele neovasculare sunt vizibile la AFG

DEPR - decolare simplă de epiteliu pigmentar retinian

- proeminenţă gălbuie cu margini nete prezentă la pacienţi sub 50 ani – RSC, peste 50 ani asociat cu drusen, DMLV
- AFG hiperfluorescenţă precoce care creşte
- evoluţia DEPR
  - rezorbţie spontană la tineri
  - atrofie cu DMLV atrofică
  - decolarea retinei senzoriale şi dezvoltare NVC clasică (33% din cazurile DEPR dezvoltă NVC)
  - NVC ocultă
  - ruptură spontană sau după laser a EPR vizibilă la oftalmoscop prin dehiscenţă în formă de semilună la marginea unei decolări

NVCclasică - neovascularizaţie clasică

- este un ţesut fibrovascular net delimitat, de aspect dantelat la AFG localizat subretinian având fluorescenţă strălucitoare

Localizarea NVC

- extrafoveal – marginea posterioară a NVC este 200-250 micrometri de la centrul ZAF
- juxtafoveal - 1la 199 micrometri de centrul foveolei
- subfoveal – în jurul foveolei cu prognostic vizual rezervat

Simptome:

- scăderea AV uneori brusc
- metamorfopsii
- micropsii
- alterări simţ cromatic

Semnele NVC sunt legate de modificările maculare sugestive

- retina şi EPR ridicate prin:
  - lichid subretinian
  - hemoragii
  - membrană cenuşie
- modificări pigmentare şi drusen în DMLV

AFG este necesară pentru indicaţii de diagnostic şi tratament)

- faza precoce – hiperfluorescenţă destul de uniformă care se intensifică progresiv
- faza tardivă – scurgere progresivă a colorantului care se extinde dincolo de marginile NVC

NVC poate fi produsă

- pacienţi în vârstă – DMLV
- pacienţi tineri

- Miopie forte
  - > 6dioptrii
  - modificări papilare de tip miopic la pacienţi cu creşterea miopiei
  - pată Fuchs – hiperpigmentare a foveolei după absorbţia hemoragiilor foveolare
- Striuri angioide
  - bilateral
  - reţele alb/roşietice în regiunea peripapilară cu tendinţa de a afecta macula
  - pseudoxantom elastic, maladie Paget, Marfan, Ehler Danlos, anemie drepanocitară
  - inflamaţii de tipul coroiditei focale
- Histoplasmoza
  - cicatrici corioretiniene adiacente papilei, atrofii alb/gălbui cu diametru < 1mm în periferia medie şi în polul posterior al retinei
  - 20-50 ani, în Valea Missisipi
  - contact cu găini, porc

NVC ocultă - neovascularizaţie ocultă

- este o membrană slab definită cu contur imprecis
- prezintă AFG 2 tipuri
  - fibrovascular – hiperfluorescenţă precoce şi tardivă neregulată la nivelul EPR
  - scurgere de origine nedeterminată cu hiperfluorescenţă la nivelul EPR

Formele exudative de DMLV au prognostic rezervat din cauza complicaţiilor

- detaşarea hemoragică a EPR produsă prin ruptura vaselor în contextul NVC; iniţal sângele este localizat sub EPR care apare ridicat
- detaşarea hemoragică a retinei senzoriale frecventă după 1-2 săptămâni şi a EPR cu ruptură
- hemoragie vitreană cu pătrunderea sângelui în vitros prin rupturi
- cicatrici subretiniene disciforme urmând episodul hemoragic în care se produce organizarea graduală a sângelui şi creşterea neovaselor de la coroidă; cicatricea fibroasă disciformă în fovee produce pierdere totală a vederii centrale
- exudaţie masivă intra şi subretiniană care împreună cu leziunile cicatriciale produc accentuarea NVC

- detaşare retiniană exudativă produsă de scurgerea profuză; este rară, dar devastatoare cu pierderea vederii centrale

Tratament

NVC poate fi considerată tratabilă sau nu în funcţie de rezultatele AFG, de localizarea şi asocierea hemoragiei subretiniene.

Fotocoagulare laser a NVC poate reduce riscul de pierdere totală a vederii pentru cazuri selectate.

Indicaţii:

- **Distanţa între MNVC şi centrul ZAF trebuie să fie 200 micrometri**
- NVC clasică subfoveală poate fi tratată ocazional dacă este mică
- Absenţa exudatelor şi hemoragiilor foveolare
- **NVC ocultă care NU se vizualizează la AFG nu beneficiază de tratament laser**
- Argon verde, krypton roşu 0,2-0,5 sec, spot 200microni, timp suficient pentru a produce spot alb cretos
- AFG se repetă la 2-4 săptămâni şi dacă NVC persistă tratamentul laser se poate repeta, dacă nu persistă NVC, control la 3-4 luni timp de 1 an

Dezavantajul tratamentului laser este legat de recurenţa bolii (40-75% în primii doi ani după tratament, pentru că membrana neovasculară este incomplet inactivată

NVC clasică vizibilă la AFG este tratată cu laser dacă este situată juxta şi extrafoveal dacă marginile sunt bine definite

Contraindicaţiile tratamentului laser

- NVC prost definită
- NVC ocultă care nu se evidenţiază la AFG
- scădere mare de AV pentru că probabil NVC este subfoveală

Pentru că recurenţa este frecventă (31-76%) în primii 2 ani, după terapia laser, pentru că membrana neovasculară este insuficient inactivată este important pentru pacient să continue supravegherea periodică oftalmologică folosind grila Amsler şi control ocular regulat. Pacientul trebuie educat să se adreseze medicului în momentul apariţiei de noi simptome de tip: vedere distorsionată sau scăderea AV, elemente ce indică recurenţa bolii.

Terapia fotodinamică

Medicamente antiangiogenezice pentru profilaxia DMLV exudativă ameliorează AV prin reducerea lichidului intra, subretinian cu rezoluţia DEPR şi limitarea dezvoltării NVC

- injecţii intravitreene cu triamcinolon

- Bevacizumab – Avastin în injecţii intravitreene 0,3-0,1-3mg la 4 săptămâni, 3 administrări

Retinopatia seroasă centrală (RSC)

- boală autolimitantă
- bărbat 30 –40 ani, anxios
- unilateral
- factori declanşatori: stres emoţional, HTA, LES, steroizi sistemic

RSC este o detaşare seroasă a retinei neurosenzoriale a EP în regiunea maculară prin acumulare de lichid seros neinflamator şi hiperpermeabilitate vasculară coroidiană

Simptome

- tulburarea vederii cu
  - metamorfopsii
  - micropsii
- AV puţin redusă şi adesea controlabilă prin adiţie de + (ridicarea retinei senzoriale dă o hipermetropie acută mică cu disparitate între refracţia subiectivă şi obiectivă)
- scotom central relativ
- adaptare dificilă la întuneric
- asimptomatic rar, în localizări extrafoveolare

Semne

- retina macular este ridicată ca o „bulă” rotundă sau ovală, vizibilă cu +1+2D de 1-3DP printr-un lichid seros clar sau turbionat
- mici precipitate gălbui (dup 1-2 săptămâni) pe suprafaţa retinei senzoriale detaşate

În RSC retina senzorială este detaşată de EPR subiacent

În DEPR – toate straturile retinei sunt detaşate de coroida subiacentă prin lichid seros

AFG pune diagnosticul şi orientează tratamentul

Prognostic

- 80% rezorbţie spontană a fluidului în 1-6 luni cu revenire la normal a AV
- prelungirea rezorbţiei până la 12 luni cu revenire la normal a AV, dar cu persistenţa micropsiei
- rar progresia schimbărilor la nivelul EPR cu AV modificată şi dezvoltare de NVC prin multiple recurenţe şi detaşare prelungită bilaterală.

Diagnostic diferenţial

- DMLV
- maculopatie
- Harada
- NVC
- tumori coroidiene (hemangiom coroidian circumscris, carcinom metastatic)
- anomalii congenitale ale discului optic – pit disc care poate fi asociat cu detaşare seroasă maculară.

Tratament

- iniţial tratamentul nu este necesar pentru că RSC se poate rezolva spontan cu revenire la normal a AV şi rezoluţie completă în câteva luni
- dacă RSC este recurentă şi fluidul nu se rezoarbe se indică fotocoagulare laser focală la nivelul zonei de hiperfluorescenţă precoce (200micrometri mărime spot, 0,2 secunde expunere şi intensitate moderată)
- 2-5% pot dezvoltă NVC
- **laserul accelerează rezorbţia fluidului, ameliorează vederea, reduce recurenţa, rar poate produce NVC**
- **corticoizii sunt contraindicaţi**

Edemul macular

Apare când capilarele care înconjoară foveea devin anormal permeabile şi permit difuzia fluidului care se acumulează profund în interiorul sau sub retină

- exudatele proteice sunt vizibile sub formă de pete galben dure
- exudatele seroase sunt localizate în general în stratul plexiform extern al retinei
- AFG pun în evidenţă difuzia colorantului în maculă
- vederea este modificată în general sub 1/10
- reflexele pupilare pot fi alterate

Edemul macular poate avea cauze multiple

- RD
- HTA malignă
- OVCR sau de ram
- Telangiectazia retiniană Coats
- Sindrom Irvine Gass (edem macular după chirurgia cataractei)

Tratamentul este discutabil, în funcţie de cauza edemului macular

- fotocoagulare în EM diabetic şi după OVCR
- vitrectomie – secţiunea bridelor vitreenme încarcerate sau laser Yag pot fi eficace în EM prin încarcerare de vitros la incizia pentru operaţia de cataractă; EMC după chirurgia cataractei regresează în general spontan în 6 luni
- EM din uveită necesită
  - Acetazolamidă 250mg/zi oral
  - Indometacin 25mg oral de 3x/zi timp de 6 săptămâni
  - Instilaţii locale cu cortizon de 4x/zi 3 săptămâni
  - Prednison oral 40mg 5 zile cu reducere progresivă 2 săptămâni, apoi 3 săptămâni
  - Subtenonian 40mg metilprednisolon – repetat până la stabilizarea leziunei

Edemul macular cistoid (EMC)

EMC este o acumulare de fluid în afara stratului plexiform şi înăuntrul stratului nuclear al retinei maculare în jurul foveolei cu formarea de spaţii chistice.

În stadiile incipiente – asimptomatic, necunoscut de pacient.

În timp, fluidul stagnant transformă microchisturile în spaţii chistice largi cu formare de gaură lamelară în fovee.

EMC este o boală macular nespecifică.

Simptome

- reducerea AV variabil în funcţie de cauza EMC, de severitatea şi durata de evoluţie a edemului

Semne

- prezenţa unor multiple arii cistoide în retina senzorială
- uneori aceste chisturi sunt dificil de văzut, dar foveola prezintă un spot gălbui
- pierderea depresiunei foveolare
- hemoragii, exudate, microanevrisme, edem perimacular

AFG – acumularea colorantului cu hiperfluorescenţă în „petală de floare”

Diagnostic diferenţial

- gaură macular stadiul I – cu spot mic galben foveolar sau inel
- retinoschizis X linkat – este bilateral şi are retinoschizis periferic
- epitelita
- retinopatia solară – spoturi mici galbene foveolar (diagnostic + după istoric)

Cauze - DEPRIVEN

- **D**iabet

- Epinefrină
- Pars planită
- Retinopatia pigmentară
- Irvine-gass sindrom
- Venoasă ocluzie
- E prostaglandinică
- Nicotinic acid maculopatie

Alte cauze

- telangiectazie parafoveolară
- retinoschizis juvenil
- sindrom Goldman Favre
- tratament cu Xalatan

După extracția de cristalin – rară în operațiile necomplicate 1-2% și cu rezolvare spontană

Factori de risc

- implant de cristalin în CA
- cristalin implantat secundar
- complicații operatorii: ruptura capsulei posterioare, pierdere sau încarcerare de viros

Vărful de incidență al EMC este la 6-10 săptămâni (uneori mai lung)

Tratament necesită

- identificarea și corecția cauzei dacă este posibil (exp vitrectomie pentru încarcerare de vitros, sau laser Yag); dacă nu este corectată cauza, tratamementul EMC este dificil
- EMC sever și persistent poate fi tratat:
  - Inhibitori de anhidrază carbonică
  - Steroizi topic, periocular
  - AINS
  - Vitrectomie prin pars plana la nevoie

Postchirurgical prin

- capsulotomie laser Yag; riscul EMC este redus dacă capsulotomia se face după 6 luni sau mai mult de la operația de cataractă
- crioterapie retiniană periferică
- fotocoagulare laser
- rar se poate dezvolta după operație scleralâ, keratoplastie perforantă, operații filtrante în glaucom

Boli vasculare retiniene

- retinopatia diabetică
- OVCR
- telangiectazia retiniană
- macroanevrism arterial retinian

Tratament- fotocoagulare laser în cazurile selectate.

Boli inflamatorii intraoculare

- uveita intermediară
- endoftalmita bacteriană
- retinopatia birdshot
- coroidita multifocală cu panuveită
- toxoplasma
- CMV
- Behcet
- sclerite

Tratament

- controlul inflamației cu: steroizi, imunosupresoare
- inhibitori de anhidrază carbonică în uveita intermediară

Tracțiune vitreomaculară – necesită vitrectomie

***Membrană epiretiniană macular*ă** - poate produce ocazional EMC

Tratament – vitrectomie cu excizie de membrană

Medicamente care pot induce EMC: adrenalina, latanoprost, acid nicotinic

Tratament – întreruperea administrării medicamentului.

Gaura macular*ă* idiopatic*ă* (senil*ă*)

GM este un defect în grosimea maculei care cuprinde toate straturile retinei foveolare până la segmentul extern al fotoreceptorilor.

- **este rară și urgență**
- afectează mai frecvent femeile, > 60 ani
- riscul de dezvoltare al unei GM pe al doilea ochi este de 16% după 5 ani.

Etiologie

- idiopatică – poate fi produsă prin tracțiuni vitreoretiniene
- secundară
  - miopie mare (cu stafilom posterior, GM poate fi asociată cu DR)
  - EMC
  - boli vasculare retiniene ischemice – RD, OVCR
  - boli retiniene inflamatorii
  - hemoragie vitreană
  - traumatisme, chirurgie oculară (DR, fotocoagulare) – GM se formează prin tracțiune vitreană sau prin comoție retiniană care conduce ulterior la formarea găurii maculare

Simptome

- metamorfopsii (în formele incipiente)
- începerea vederii, cu deteriorare progresivă şi stabilizare în jur de 6/60 pentru GM cu diametru maxim
- unii pacienţi pot avea un nivel mai bun al vederii prin folosirea fixaţiei excentrice
- scotom central absolut produs prin defectul central
- scotom central relativ care înconjoară scotomul absolut şi care este produs de lichidul subretinian care ridică secundar retina

GM şi sindromul de retracţie al membranei limitante interne sunt afecţiuni maculare responsabile de scăderea brutală a AV.

Semne în gaura adevărată

- pată roşie rotundă în centrul maculei de 1-3DP înconjurată de un halou cenuşiu
- uneori un mic opercul
- depozite gălbui de talie mică la nivelul EPR situate în interiorul găurii

Cel mai frecvent GM idiiopatică se produce prin tracţiune epiretiniană maculară sau secundar traumatismelor şi EMC.

Clasificare

Stadiul 1

- detaşare foveală
- descreşterea sau absenţa depresiei foveale
- prezenţa unui spot sau inel gălbui

Stadiul 2

- formarea timpurie a găurii
- lărgirea inelului galben cu dehiscenţă centrală sau excentrică

Stadiul 3

- dezvoltarea completă a găurii maculare cu o bandă înconjurătoare de lichid subretinian
- operculul poate fi văzut înăuntrul ariei GM

Stadiul 4

- gaura maculară totală
- separea vitrosului posterior

Test Watzke Allen – percepţia discontinuă (întreruptă) în grosimea fluxului luminos centrat pe gaura maculară

AFG – hiperfluorescenţă precoce fără scurgere tardivă; defect de fereastră în forma completă

OCT – pune diagnosticul de stadiu de boală, putându-se măsura volumul GM

Evoluţie

- rar – regresie spontană a GM în formele incipiente cu închiderea spontană a găurii
- evoluţia către stadiile 3,4 poate fi imprevizibilă de săptămâni sau chiar ani (tipic 6 luni)
- AV la pacienţii cu GM completă rămâne stabilă 20/80 – 20/200
- DR după GM este rară şi poate fi întâlnită în GM asociată cu miopie mare, traumă

Pseudogăuri maculare

- fibroză maculară
- gaură prelamelară asociată cu edem macular cistoid; GM în miopie mare cu stafilom poate fi asociată cu DR

Diagnostic diferenţial

- membrană epiretiniană în care fibroza în jurul maculei rezultă din pseudogaură; se pot vedea vase tortuoase
- DMLV – atrofie centrală cu drusen în vecinătate
- Edem macular cistoid – edem în petală de floare diagnosticat uşor la AFG

Tratament – chirurgical indicat când

- AV se înrăutăţeşte
- risc de DR
- durata de evoluţie este prelungită

➢ ***vitrectomie profilactică*** pentru ochii suspectaţi a dezvolta GM(discutabil)

➢ ***vitrectomie convenţională*** este combinată cu extirparea membranei limitante interne, schimb gaz-fluid urmat postoperator de poziţia cu faţa în jos

➢ ***vitrectomie chimică*** prin injecţie de plasmină în vitros care dezinseră vitrosul de retină pentru abordarea hialoidei posterioare, urmată de secţionarea vitrosului şi introducere C3F8 16%. Postoperator pacientul poziţionat cu faţa în jos.

AV se ameliorează la 85% din pacienţi şi 65% au vedere mai bună de 20/40.

Membrana epiretiniană idiopatică

- ţesut de neoformaţie dispus pe faţa internă a retinei., aderent de retina subiacentă
- topografia membranei şi gradul de retracţie condiţionează manifestarea clinică
- localizată în general în aria maculară pe o retină plată
- vârsta medie 64 ani, bilateral 19%

- sunt asimptomatice 80% (puţin simptomatice) pentru că sunt fine, transparente, puţin retractile
- evoluţie stabilă în timp
- survine în absenţa unor afecţiuni oculare de tip inflamator sau dehiscenţă retiniană
- incidenţa Membranelor idiopatice 2-5% este corelată cu vârsta, ceea ce sugerează rolul DPV (dar sunt şi MB idiopatice fără DPV)
- 2% survin după DPV acută

Prezenţa unei membrane retiniene deplasează traseul rectiliniu al vaselor retiniene maculare cu sau fără edem sau decolare maculară şi se produc proliferări tisulare avasculare la nivelul MLI a retinei.

Membrana retiniană idiopatică poate fi secundară după:

- fotocoagulare
- crioterapie
- chirurgie intraoculară
- hialite
- afectare retiniană vasculară

Dacă vederea este sub 20/80-20/100 este necesar peelingul chirurgical al membranei.

Membrane epiretiniene secundare rupturii şi DR operate

- subiecţi tineri
- evoluţie mai rapidă –(apar în 63% în primele 6 luni de la operaţie)
- sunt mai groase, pigmentate şi cu distorsiune retiniană mai importantă decât membrana idiopatică.

Retinopatia hipertensivă – HTA malignă

Este întâlnită în episoadele acute hipertensive grave din:

- preeclamsie, eclamsie
- feocromocitom

Simptome – scădere importantă de AV probabil prin patologia asociată

Semne

- exudate cotonoase (prin infarctizări)
- edem papilar florid
- exudate maculare profunde cu dispoziţie în stea maculară
- hemoragii în flacără
- modificări la încrucişările arteriovenoase

Complicaţii

- OVR
- Macroanevrisme retiniene
- NOIA nonarteritică
- Paralizii de nervi cranieni

ANOM ALII ALE MEMBRANEI BRUCH

Striuri angioide

- SA sunt o afecțiune degenerativă ereditară a țesutului elastic interesând membrana Bruch, unde se produc fisuri, (rupturi)
- 50% se asociază cu boli sistemice (PEPSI)

Pseudoxantom elastic (AR>AD)

- femei>bărbaţi
- piele gălbuie cu leziuni papuloase gălbui (piele de leopard)
- malformaţii vasculare
- bilateral ocular striuri liniare maro roşcat, gri/cenuşii, neregulate situate sub vasele retiniene normale, dispuse radiar spre papilă
- rupturile la nivelul membranei Bruch pot produce
  - MNVC
  - Hemoragii retiniene la traumatism minim
  - Degenerescență maculară
  - Drusen al discului optic

Ehler Danlos – fibrodisplazia hiperelastică – AD

- piele hiperextensibilă, cu deficiență de colagen
- ocular: leziuni anteriale şi subluxaţie de cristalin, miopie mare, keratocon, sclera albastră, DR

Paget – cu creştere şi distrucţie osoasă

Sickle cell (drepanocitoză) şi alte hemoglobinopatii au striuri angioide 1%

Idiopatic – 50%

Nu există tratament.

ALTE BOLI RETINIENE

Facomatoze

Sunt un grup de boli caracterizate prin hamartoame oculare şi sistemice (sindrom neurocutanat)

Au transmitere AD cu penetranţă variabilă exceptând Sturge Weber, Wyburn Masson (fără ereditate) şi ataxia telangiectatică AR
Genetica facomatozelor (Friedman)

Facomatoza	Cromozom
Neurofibromatoza tip 1	17
Neurofibromatoza tip 2	22
Von Hippel Lindau	3
Scleroza tuberoasă	9
Ataxia telangiectatică	11

Neurofibromatoza (AD)
NF sunt dezordini ale celulelor Schwan şi melanocitelor cu hamartoame la SN, piele, ochi
NF tip 1 – von Recklinghausen – forma cea mai frecventă

- 6 sau mai multe pete „cafea cu lapte", > 5mm în copilărie sau > 15 mm după pubertate
- 2 sau mai multe neurofibroame sau un neurofibrom plexiform
- gliom NO poate fi cauză de scădere de vedere > 30%
- 2 sau mai mulţi noduli Lissch (hamartom irian)
- leziuni osoase
- exoftalmie pulsatilă

NF tip 2 – debut după 40-60 ani

- neurinom acustic
- gliom NO
- cataractă subcapsulară posterioară
- feocromocitom şi alte tumori maligne

Angiomatoza encefalotrigeminală – sindrom Sturge Weber

- neereditar, nerasial, fără predispoziţie de sex
- hemangiom facial

Ocular

- vase conjunctivale, episclerale dilatate
- glaucom congenital sau juvenil – 25% - element de urgenţă
- heterocromie iriană
- angiom episcleră
- hemangiom coroidian cavernos difuz
- malformaţii arteriovenoase retiniene periferice
- psedudoretinită pigmentară

Glaucomul se produce prin:

- descreşterea presiunei venoase episclerale

- neovascularizație
- structura unghiului intern

General

- malformații vasculare leptomeningeale
- calcificări centrale
- retard mental

Angiomatoza retiniană – boala von Hippel-Lindau

Boala von Hippel – angiom retinian

Boala Hippel – Lindau – angiom retinian asociat cu manifestări sistemice

- bilaterală 50%
- hamartom ochi, creier (cerebel), SR

Ocular

- angiom retinian (hemangiom sau hemangioblastom)
- rotund galben/roşu cu arteră retiniană dilatată şi venă drenantă, angorjată
- unice sau multiple
- uni sau bilateral
- localizate în periferia medie a retinei sau lângă disc
- pot produce DR exudativă sau edem macular (atunci ia caracter de urgență)

Alte semne

- tumori SNC (hemangioblastom de cerebel 60%)
- leziuni viscerale – chiste şi tumori de rinichi, pancreas, ficat, SR – carcinom renal 25%, feocromocitom 5%

Tratament

- observație clinică
- crioterapie
- fotocoagulare laser
- vitrectomie (hemoragie în vitros)

Scleroza tuberoasă Bourneville

Se caracterizează prin triada clinică

- adenom sebaceu
- retard mental
- epilepsie

Ocular – hamartom astrocitic al retinei localizat în polul posterior , bilateral 50% (uneori drusen gigant – hamartom astrocitic benign, unic 15%)

General

Cutanat

- adenom sebaceu (papule roşietice vascularizate

- pete hipopigmentare vizibile la lampa Wood (patognomonic)
- infiltraţii fibromatoase trunchi
- fibrom perilingual
- pete „cafea cu lapte”

SNC

- hamartom subependimal în aria periventriculară
- retard mental
- calcificări cerebrale

Alte modificări

- rabdomiom cardiac
- pneumotorax spontan (de la chist pleural), angiomiolipom renal

Ataxia telangiectazia – sindrom Louis –Bar

Ocular

- vase conjunctivale dilatate
- nistagmus

General

- telangiectazii cutanate
- retard mental
- ataxie cerebeloasă (prin atrofie de cerebel)
- deficienţă celule T şi IgA, scăderea riscului de infecţie, dezvoltarea malignităţii (leucemie, limfom)

Hemangiom racemos – sindrom Wyburn-Mason – neereditar

Ocular

- hemangiom racemos al retinei – malformaţii arterio-venoase cu dilatare vasculară importantă şi şunturi vasculare tortuoase
- se poate produce hemoragie vitreană şi glaucom

General – malformaţii arteriovenoase în creier, orbită, oasele feţei

Hemangiom cavernos retinian – poate fi asociat cu hemangiom SNC, se poate complica cu HV

Incontinentia pigmenti – sindrom Bloc-Sulzberger –AD

- exclusiv la femei, la bărbaţi letal

Ocular

- vasculopatie retiniană proliferativă care se poate complica cu DR şi membrană retrolentală

General

- alopecie
- SNC – deficienţă mentală, hidrocefalie, microcefalie
- Anomalii dentare

Tratament
fotocoagulare laser cu rezultate variabile

Tumori intraoculare

Tumorile intraoculare au o creştere insidioasă, dar brusc se pot manifesta prin scădere de vedere asociată cu hemoragii sau detaşare maculară.
Simptome:

- scăderea vederii este legată de localizarea tumorii şi leziunile secundare pe care le declanşează la nivel macular, dar şi retinian difuz
- defecte de CV

Examenul clinic ocular trebuie extins şi la nivelul anexelor şi la cel de al doilea ochi şi trebuie corelat cu rezultatele obţinute la examenele paraclinice

- ultrasonografia – folosită în tulburările de transparenţă ale mediilor face diferenţa între hemoragia subretiniană de cauză vasculară care are mare reflectivitate internă şi efuzia coroidiană dată de o tumoră solidă care are reflectivitate internă moderată în A scan
- RMN este indicat, ecografia nu face diferenţa între hemoragia vitreană obscură şi sânge subretinian de la o tumoră solidă; de multe ori rezultatele obţinute cu CT şi RMN sunt mai mici decât ecografia efectuată de un specialist.

Tratamentul se stabileşte în funcţie de leziunea oculară, dar şi de evaluarea sistemică cu metastaze.

BOLI COROIDIENE

Decolarea coroidiană hemoragică

Este dată de o ruptură a arterei ciliare posterioare, secundar scăderii brutale a presiunei intraoculare
Cauze

- în timpul sau după chirurgia intraoculară
- după traumatism
- perforaţie spontană a unui ulcer cornean
- după ruptură de MNVSR

Decolarea coroidiană

- seroasă cu lichid clar poate fi asimptomatică
- hemoragică se însoţeşte de
  - dureri oculare
  - scăderea AV

- ochi roşu
- creşterea PIO
- reducerea profunzimi CA care poate avea Tyndal +

Tratament

- în cazurile severe la tratamentul cicloplegic, steroidian local, se asociază vitrectomie şi/sau drenaj al decolării coroidiene (intraoperator – puncţie în pars plana)
- acetazolamida – reduce extravazarea lichidiană din vasele coroidiene şi permite rezorbţia lichidului supracoroidian

Sindrom de efuzie uveală

- frecvent la bărbaţi, bilateral
- decolare seroasă retiniană a retinei senzoriale asociată sau nu cu decolare coroidiană
- simptom principal – reducerea CV superior, secundar unei colecţii inferioare
- retina poate reveni în luni, ani fără tratament
- nanoftalmia (ochiul nu are dimensiuni normale cu excepţia cristalinului) se asociază deseori cu efuzie uveală
- îngroşarea scleralã poate împiedica circulaţia la traversarea venelor vorticoase şi depresia acestora poate ameliora efuzia; dimensiunile cristalinului în raport cu ale globului ocular pot produce la nanoftalmi glaucom cu închiderea unghiului

DECOLAREA DE RETINĂ

Marieta Dumitrache
Oana Muşat Banu Panait

Stratul intern al globului ocular este reprezentat de RETINĂ care este formată din două părţi.

- anterioară – retina iridociliară
- posterioară – retina senzorială care începe la ora serrata şi este formată din două foiţe suprapuse care se unesc şi se continuă cu un epiteliu complex care căptuşeşte suprafaţa internă a corpului ciliar
  - externă – EPITELIU PIGMENTAR – aderent de coroidă
  - internă NEUROREȚINA – aplicată pe EP, dar aderentă de aceasta numai la nivelul ORA SERATA şi marginea DISCULUI OPTIC

Între aceste foiţe există un spaţiu virtual care poate fi umplut în condiţii patologice cu acumulare de lichid subretinian.

Dezlipirea de retină este separarea retinei neurosenzoriale de epiteliul pigmentar prin acumulare de lichid subretinian în spațiu virtual.

Această separare se poate produce prin trei modalităţi:

- separare spontană cu trecerea vitrosului lichefiat printr-o gaură – RUPTURĂ – localizată la nivelul neuroretinei într-un spațiu potențial
- neuroretina poate fi tracţionată spre cavitatea vitreană
- neuroretina poate fi împinsă înainte de o formaţiune înlocuitoare de spaţiu sau de o transudaţie coroidiană

Vitrosul este o masă transparentă cu o consistenţă gelatinoasă care este ataşat de retină numai la nivelul ora seratta şi papila optică şi foarte slab ataşat de retină la nvelul maculei

În mod normal vitrosul menţine retina alipită între cele două foiţe.

Cu vârsta se produce scăderea vâscozităţii vitrosului cu lichefiere, proces care poate fi amplificat de: inflamaţii, traumatisme, miopie forte.

Lichefierea vitrosului unic nu poate determina producerea unei DR decât în asociere cu alţi factori.

Existenţa unei fisuri (rupturi) la nivelul neuroretinei împreună cu vitrosul lichefiat care poate trece în spaţiul virtual poate produce separarea celor două foiţe retiniene generând DR.

Aderenţele anormale între vitros şi retină facilitează formarea de rupturi retiniene. Tracţiunea exercitată de vitros la nivelul acestor aderenţe se manifestă clinic prin apariţia de FOSFENE (senzaţii luminoase sub formă de scântei) (fosfenele nu sunt semne de DR, ci arată existenţa unei rupturi retiniene prin tracţiunea exercitată de vitros; când ruptura retiniană este completă, fosfenele dispar).

Ruptura vaselor la acest nivel poate genera o HEMORAGIE care invadează cavitatea vitreană.

Desprinderea neuroretinei este evidentă clinic prin apariţia unor umbre negre localizate într-un sector al CV.

- dacă DR se produce brusc – simptomele sunt imediat vizibile
- dacă DR se produce treptat simptomele pot fi ignorate până când se produce desprinderea retinei la nivelul MACULEI (semnal de alarmă) uneori la distanţă (luni, ani) de la debutul procesului.

Dacă DR evoluează un timp mai îndelungat netratată:

- este afectat stratul fotoreceptor şi rezolvarea funcţională postoperator este corespunzator scăzută
- retina detaşată devine fibroasă astfel că realipirea mecanică poate deveni imposibilă chiar dacă retina rămasă este încă funcţională

Rupturile retiniene se pot produce în

- ➢ Miopie
  - ochiul miop este un ochi mare cu structuri oculare fragile, subţiri
  - retina ochiului miop este susceptibilă la traumatisme
  - vitrosul anormal determină aderenţe vitreoretiniene tracţionale exteriorizate prin fosfene şi apoi rupturi manifeste prin miodezopsii
- ➢ Afachie
  - noile metode terapeutice de chirurgie a cataractei (EEC, facoemulsificare) au produs scăderea incidenţei DR la afac (ruptura retinei la ora serata)
- ➢ Posttraumatic
  - prin contuzii, plăgi oculare, hemoragii retiniene, rupturi retiniene complicate cu tracţiuni
- ➢ Congenital
  - prin apariţia fisurilor în retina periferică în cursul dezvoltării retinei
- ➢ Lipsa nutriţiei retinei, contracţia ei, afectarea elementelor fotosensibile reduc prognosticul funcţional al DR operate.

Simptome

- DR este frecvent precedată de fulgere, reţea de păianjen, voal de muşte volante
- ruptura retiniană mare situată superior faţă de meridianul orizontal şi vitrosul lichefiat produc simptome clinice evidente (uneori dramatice)

- rupturile inferioare la un ochi sănătos pot fi asimptomatice până la afectarea maculei
- vederea centrală (aproape, distanță) poate fi normală, scăzută, alterată în funcție de afectarea maculară
- scădere importantă de AV dacă este interesată macula
- progresia simptomelor în timp variabil
- majoritatea pacienților nu sunt conștienți de pierderile minore de CV, dar pot relata apariția bruscă a unei umbre
- CV arată o amputare în zona în care apare umbra
- RFM lent indică afectarea retinei
- DPA în DR extinsă
- PIO poate fi scăzută

Semne oculare

- la examenul FO retina dezlipită – gri, proeminentă, mobilă cu ruptură retiniană
- în cazurile vechi, retina este mai puțin mobilă și transparentă și dificil de vizualizat

DR acută reprezintă o urgență chirurgicală

- Nu exista tratament medical pentru DR produsă de ruptura retiniană.
- Tratamentul DR este numai chirurgical.
- Repaus la pat într-o poziție adecvată permite protecția maculară.
- Chirurgia trebuie să evite factorii favorizanți ai proliferării.
- Localizarea rupturii prin oftalmoscopie indirectă
- Etanșeizarea (obturarea) rupturii retiniene pentru a împiedica trecerea vitrosului lichefiat printr-o cicatrice inflamatorie, prin puncte de criocoagulare transsclerală
- Crioaplicațiile vor fi efectuate în jurul dehiscenței, cu o tehnică precisă, cu un bun control vizual pentru a evita supradozajul
- Obturarea rupturii retiniene singură nu este suficientă pentru că tracțiunea vitreoretiniană care a produs ruptura inițială poate redeschide ruptura
- Există o varietate de metode care o pot preveni (injecție gaz, indentație sclerală)
- Fluidul subretinian poate fi lăsat pe loc pentru a se rezorbi spontan sau dacă este necesar poate fi evacuat printr-o puncție transsclerală
- Dacă se efectuează puncție trebuie evitată hemoragia.
- Orice manevră chirurgicală trebuie efectuată cu atenție pentru a nu obstrua trecerea sângelui la nivelul arterei centrale a retinei.
- Vitrectomia în chirurgia DR este indicată când există o participare vitreană. Ea constă în

- îndepărtarea vitrosului
- înlocuirea acestuia cu ulei de silicon pentru a menţine retina ataşată
- secţionarea benzilor de tracţiune vitreoretiniană
- îndepărtarea membranelor preretiniene.

DR este

- regmatogenă cu ruptură retiniană, lichefiere vitreană şi acumulare de lichid în spaţiul subretinian
- neregmatogenă
  - tracţională în RDP
  - exudativă în boli sistemice, inflamaţii, tumori

Tipuri DR

TIP DR	SIMPTOME	SEMNE	ASOCIERI
Regmatogenă (gaură retiniană)	**Corpi flotanţi**	**Retina dezlipită convexă, ridicată Ruptură DR Celule pigmentate Hemoragie în vitros Scăderea PIO Lichid clar subretinian**	**Miopie Traumă Antecedente de chirurgie oculară**
Exudativă	**Deficit vizual Alterări de CV moderate sau severe**	**Retina ridicată de lichid clar Mişcări ale lichidului subretinian cu mişcările capului**	**Sindrom de efuzie uveală Inflamaţii Tumori Anomalii congenitale de nerv optic Colobom retinian**
Tracţională	**Deficit AV Deficit CV Uneori asimptomatic**	**Ridicare retiniană concavă Tracţiune retiniană prin membrane fibroase**	**Diabet Drepanocitoză Retinopatie de prematuritate**

DR regmatogenă

Decolarea de retina regmatogenă reprezintă o urgenţă chirurgicală. Netratată, evoluează spre cecitate şi atrofie oculara (phtisis bulbi).

Decolarea retiniană regmatogenă presupune existenţa a cel puţin o ruptură retiniană prin care pătrunde vitrosul degenerat şi lichefiat şi se acumulează

sub neuroepiteliul retinian. Atunci când capacitatea epiteliului pigmentar de a drena acest lichid spre coriocapilaris este depăşită se produce decolarea de retină. În câteva zile de la debut începe degenerescenţa retinei externe. Retina internă îşi menţine troficitatea prin vasele retiniene rămânând astfel viabilă.

Dacă retina se reataşează într-o săptămână, modificările celulare sunt reversibile şi prognosticul funcţional bun.

Factorii favorizanţi pentru producerea decolării de retină regmatogenă:

- miopia: probabilitate mare de decolare posterioară de vitros; frecvenţa mare de degenerescenţă lattice
- operaţia de cataractă: probabilitate mare de decolare posterioară de vitros; rupturi mici frecvent localizate anterior, pseudofakie, laser Yag pentru capsula posterioară
- traumatisme oculare: cea mai frecventă cauză de decolare de retină regmatogenă la tineri
- antecedente personale/familiale de decolare retiniană regmatogenă
- vârsta peste 40 de ani
- degenerescenţe ale periferiei retinei
  - degenerescenţa lattice: la nivelul marginilor leziunii vitrosul este foarte aderent; în timpul decolării posterioare de vitros producându-se tracţiuni ale retinei în aceste zone cu apariţia rupturilor retiniene de tip clapetă
  - degenerescenţa jivrată "în urmă de melc": apar frecvent găuri retiniene la nivelul lor
  - retinoschizis degenerativ: scindarea neuroepiteliului retinian la nivelul stratului plexiform extern; apariţia rupturilor retiniene atât în stratul intern cât şi în cel extern al retinoschizisului favorizează apariţia decolării de retină.
- infecţia: endoftalmita bacteriană postoperatorie, infecţia cu citomegalus virus pot induce necroza retiniană cu apariţia decolării de retină.
- afecţiuni ereditare
  - vitreoretinopatii asociate cu cavităţi vitreene optic goale şi degenerescenţe lattice (sindrom Stickler, sindrom Wagener)
  - retinoschizis congenital
  - sindrom Ehler-Danlos
  - sindrom Marfan
  - sindrom Goldman-Favre

Simptome asociate cu decolarea de retină regmatogenă:

- fosfene: explicate prin tracţiuni vitreoretiniene în cursul decolării posterioare de vitros
- miodezopsii: au semnificaţie când apar brusc şi sunt în număr mare
- amputarea câmpului vizual: localizează ruptura retiniană
- scăderea acuităţii vizuale, metamorfopsii: apar când decolarea de retină a cuprins macula

Semne

➢ Generale

- pupila Marcus-Gunn – DPA - (defect pupilar aferent relativ): în forme extinse de decolare de retină
- tensiune intraoculară scăzută: uneori poate induce decolări de coroidă asociate decolării de retină
- reacţie uveală: când este severă apar sinechii posterioare
- prezenţa în vitrosul anterior a celulelor pigmentare provenite din epiteliul pigmentar retinian (semn Shafer) şi care au pătruns prin ruptura retiniană în cavitatea vitreană (sugerează cu mare probabilitate o ruptură retiniană)
- prezenţa rupturilor retiniene (identificabil în 90%)
  - în clapetă: indica un risc crescut de decolare de retina pentru că sunt ţinute deschise de vitrosul ataşat de clapetă, facilitând vitrosului lichefiat sa pătrundă în spaţiul subretinian.
  - opercul: risc scăzut de decolare de retină pentru că tracţiunile sunt mai puţin importante
  - dializa: ruptura la joncţiunea retina neurosenzorială - epiteliul nepigmentar al pars planei; risc crescut de decolare de retină; se asociaza frecvent cu traumatisme oculare
  - gaura atrofică: se datorează forţelor de tracţiune orientate tangenţial; apare în zonele de degenerescenţa lattice şi retinoschizis; are cea mai mică probabilitate să producă decolare de retină
  - gaura maculară: determină decolare de retină rareori, mai frecvent în miopiile mari

➢ Examinare prin oftalmoscopie indirectă cu indentaţie sclerală evidenţiază în DRR

- separarea retinei de stratul coriocapilar, cu lichefierea vitrosului care pătrunde în spaţiul subretinian printr-o breşă retiniană

- degenerarea fotoreceptorilor 4-6 săptămâni după producerea DR
- degenerare cistoidă a stratului plexiform
- proliferare EPR în spaţiul subretinian

➢ Retina decolată asociată cu decolare retiniană regmatogenă **recentă** este:

- edemaţiată, opacă
- convexă, uneori cu pliuri pe suprafaţă
- dispare desenul coroidian subiacent

➢ Retina decolată asociată cu decolare retiniană regmatogenă **veche**

- retina decolată este subţire, atrofiată
- chisturi intraretiniene secundare (necesită un an pentru a se dezvolta)
- linii de demarcaţie (necesită trei luni pentru a se dezvolta): cauzate de proliferarea celulelor epiteliului pigmentar la limita dintre retina decolată şi cea ataşată.
- vitreoretinopatie proliferativă
  - stadiul A (minim): hipotransparenţa vitrosului, celule pigmentare prezente în cavitatea vitreană, pigment depus pe suprafaţa retinei inferior
  - stadiul B (moderat): încreţirea suprafeţei interne a retinei fără a se putea identifica clinic membrane preretiniene cauzatoare, tortuozităţi vasculare, marginile rupturii retiniene rulate
  - stadiul C (important): se identifică membrane preretiniene dispuse: anterior sau posterior de ecuator

Investigatii paraclinice

➢ Ecografia oculară - utilă în diagnosticul decolării de retină când mediile oculare sunt opace

- mod A: retina are reflectivitate înaltă
- mod B: imagine ecografică în "V" în cazul decolării de retină totală, cu vârful în dreptul nervului optic; în dinamică, retina are o mişcare ondulatorie

Evoluţie

- progresia DR către DR totală fără tratament
- **dacă macula este detaşată, şansele succesului anatomic vizual sunt discutabile, 40% rămânând cu modificări de AV**
- vitreoretinoptia proliferantă scade rezultatul funcţional favorabil postoperatr

Tratament – chirurgical cu depistarea şi închiderea rupturii

Ruptura retiniană acută fără decolare poate fi tratată prin fotocoagulare laser sau crioterapie.

- Profilactic
  - fotocoagulare laser în puncte confluente, dispuse în 2-3 rânduri, înconjurând ruptura; se formeaza inițial un edem local urmat de formarea cicatricilor corioretiniene în 7-10 zile
  - criopexie
- Curativ se indică de urgență când:
  - este o decolare de retină recentă, fără interesarea maculei (risc de progresie spre macula a decolării de retină și de prognostic funcțional mai redus)
  - este ochi unic funcțional (cu cât se intervine mai repede cu atât prognosticul funcțional poate fi mai bun)
  - este o decolare de retină asociată cu hemoragie vitreană densă, confirmată ecografic (risc mare de vitreoretinopatie proliferativă postoperator și de recidivă)

Tratamentul este chirurgical și are ca scop închiderea funcțională permanentă a tuturor rupturilor retiniene.

Modalități de tratament chirurgical:

- indentație sclerala a rupturilor retiniene + criopexie
- indentație sclerală a rupturilor retiniene + criopexie + cerclaj al globului ocular + drenaj al lichidului subretinian
- retinopexie pneumatică + fotocoagulare laser/criopexie
- vitrectomie cu tamponament intern cu gaz sau cu ulei de silicon

Pansamentul binocular până în momentul intervenției chirurgicale este indicat o perioadă de 24-48 de ore în cazul decolării de retina recente, pentru a preveni progresia ei.

Complicații postoperatorii

- După indentație sclerală
  - absența drenajului lichidului subretinian
  - hemoragie subretiniană prin lezarea vaselor coroidiene, cu risc crescut de fibroza subretiniană postoperator și de acuitate vizuală scăzută în ciuda rezultatului anatomic bun
  - decolare hemoragică de coroidă
  - hemoragie vitreană
  - încarcerarea retinei în sclerotomie: asociată frecvent cu tensiune intraoculară mare în momentul drenajului lichidului subretinian
- După vitrectomie

- Tensiune intraoculară mare cauzată de:
  - tamponament intern cu gaze expandabile administrate în exces
  - tamponament intern cu ulei de silicon care induce:
    - glaucom precoce prin blocarea pupilei cu ulei de silicon la pacienţii afaci (pentru prevenire se recomanda iridotomie periferică inferioară pentru a permite trecerea umorii apoase în camera anterioară)
    - glaucom tardiv produs prin ulei de silicon emulsificat în camera anterioară cu blocarea trabeculului
- Cataracta cauzată de:
  - tamponament intern cu gaz care induce o cataractă subcapsulară posterioară
  - tamponament intern cu ulei de silicon
- Keratopatie în bandă care apare ca urmare a unui contact prelungit a uleiului de silicon cu endoteliul cornean.

DR tracţională

Decolarea de retină tracţională presupune formarea unor membrane preretiniene cu caracter tracţional care separă neuroepiteliul de epiteliul retinian pigmentar, cu acumulare secundară de fluid subretinian.

Cauze

- Vasculare
  - retinopatie diabetică proliferativă (cea mai frecventă cauză)
  - obstrucţii vasculare retiniene
  - retinopatia din siclemie
  - retinopatia de prematuritate stadiul 4 sau 5
- Traumatice
  - traumatisme oculare perforante
  - traumatisme postoperatorii
- Inflamatorii
  - uveite posterioare
  - pars planite
- Sindrom de tracţiune vitreo-maculară - membrane preretiniene maculare

Simptome asociate

- defect de câmp vizual care progresează foarte lent, uneori este staţionar luni/ani
- rapid scăderea acuităţii vizuale când este tracţionată macula

- sunt absente miodezopsiile şi fosfenele întrucât nu se asociază cu decolare posterioară de vitros

Semne clinice

- prezenţa membranelor în faţa retinei decolate, cu caracter tracţional
- retina decolată este concavă în maxim de elevare ăn zona de tracţiune vitreoretiniană, imobilă
- rupturile retiniene sunt absente iniţial, dar se poate complica ulterior cu decolare retiniană regmatogenă secundară
- cantitatea de lichid subretinian este mică

Tratamentul este chirurgical şi se realizează de urgenţă dacă tracţiunile interesează macula. Vitrectomia urmăreşte îndepărtarea tuturor tracţiunilor exercitate asupra retinei, ataşarea retinei şi tratamentul afecţiunii cauzatoare (panfotocoagulare în retinopatia diabetică proliferativă).

DR exudativă

Decolarea de retină exudativă se datorează alterării barierei hematoretiniene externe, cu acumulare de fluid între neuroepiteliu şi epiteliul retinian pigmentar

Cauze

- Congenitale
  - vitreoretinopatia exudativă familială
  - nanoftalmus
- Dobândite
  - tumori
    - cu localizare coroidiană (melanom, hemangiom, metastază)
    - retinoblastom
  - inflamaţii
    - uveite posterioare (sindromul Vogt Koyanagi Harada, oftalmie simpatică)
    - sclerite posterioare
    - panfotocoagulare
    - celulita orbitară
    - boala inflamatorie orbitară idiopatică
  - vasculare
    - vasculite (artrita reumatoidă, granulomatoza Wagener)
    - degenerescenţa maculară legată de vârstă exudativă
    - hipertensiunea arterială malignă
    - eclampsie

- insuficienţa renală cronică
- idiopatice
  - corioretinopatia seroasa centrală
  - boala Coats
- traumatism chirurgical intraocular, inclusiv crioterapie şi fotocoagulare

Cele mai frecvente sunt cauzele tumorale şi cele inflamatorii.

Simptomele asociate cu decolarea de retină exudativa sunt atribuite frecvent afecţiunii cauzatoare:

- dureri oculare, congestie oculară (în inflamaţii)
- antecedente de traumatisme oculare (determină oftalmie simpatică)
- sarcina
- istoric de hipertensiune arterială
- metamorfopsii, scăderea acuităţii vizuale, fotopsii DMLV, melanom coroidian)

Semne clinice

- retina este convexă, fără pliuri, fără rupturi sau tracţiuni retiniene
- mobilitatea lichidului subretinian cu deplasarea lui în funcţie de poziţia capului pacientului, cu lichid subretinian bulos, mobil
- exudate dure în formele cronice
- aspect în "pete de leopard" după aplatizarea decolării de retină
- nu sunt celule pigmentate
- nu se găseşte ruptură

Investigatiile paraclinice sunt ăn mod particular utile ăn această formă de decolare retiniană pentru a elucida etiologia

- teste de laborator (VDRL, ANA, FR, VSH)
- ecografia oculară (tumori, uveite posterioare)
- AFG pentru evidenţierea NVC

Tratament şi diagnostic corect al cauzei generatoare şi tratament general adecvat.

- drenaj al lichidului subretinian prin sclerotomie
- decompresia venelor vorticoase când sunt modificări de grosime ale sclerei
- corticosteroizi în inflamaţii (nu întotdeauna eficienţi)
- efectuarea atentă a tratamentului fotocoagulator, criopexie

DRR şi prin tracţiune necesită tratament chirurgical imediat dacă este ameninţată macula.

DR exudativă produsă de o tumoră metastatică (plămân), melanom coroidian, leziuni inflamatorii (sclerită posterioară) pot regresa cu tratament eficace pentru afecțiunea responsabilă.
DR exudativă prin colobom şi anomalii congenitale ale capului nervului optic sunt dificil de tratat.

Diagnosticul diferențial al decolării de retină

- Retinoschizis degenerativ
  - aspect convex, frecvent situat infero temporal (lipsesc pliurile retiniene prezente în decolarea de retină regmatogenă)
  - peretele intern este transparent şi imobil, prezintă vase trombozate şi puncte albicioase strălucitoare pe suprafaţa sa
  - peretele extern are aspect de "metal bătut", este ataşat de epiteliul retinian pigmentar, prezintă la indentație sclerală fenomenul de "alb cu presiune" (îşi modifică culoarea din roşu-portocaliu în alb-gălbui, cu dispariția desenului coroidian)
  - la indentație sclerală peretele intern, cel extern şi lichidul cuprins între ele se mişcă unitar, nu apare o colabare a spaţiului dintre cei doi pereți ca în decolarea retiniană regmatogenă.
  - este foarte important de făcut diagnosticul diferențial pentru ca retinoschizisul degenerativ nu se tratează decât atunci când se complică cu decolare de retină regmatogenă
- Decolarea de coroidă
  - se asociază frecvent cu tensiunea intraoculară scăzută
  - clinic se observă o proeminență maronie, relativ imobilă care nu se extinde în polul posterior pentru că există o aderență importantă la nivelul lamelelor supracoroidiene unde venele vorticoase pătrund în canalele sclerale
  - tratamentul afecțiunii cauzatoare sau drenajul chirurgical în cazul decolării hemoragice de coroidă.
- Sindrom de efuzie uveală
  - se asociază cu hipermetropie
  - este o decolare de coroidă asociată cu decolare de retină exudativă
  - poate fi confundat cu decolarea de retină complicată cu decolare de coroidă sau cu melanomul circumferențial localizat în coroida anterioară
  - tratament: incizii sclerale pentru decompresia venelor vorticoase

Vitreoretinopatia proliferantă (PVR)

- PVR este cauza cea mai frecventă de eşec în chirurgia DR
- Proliferarea vitreoretiniană este întinsă pe suprafaţa neuroepiteliului, baza vitrosului şi faţa posterioară a vitrosului
- Această proliferare duce la formarea membranelor retractile care se opun reaplicării retinei, fenomenul de retracţie fiind un proces celular activ
- Gelul vitrean cu retracţia masivă a vitrosului este sediul efectului Tyndal pigmentar şi sugerează originea vitreană a procesului.
- PVR este localizat în jumătatea inferioară a retinei (probabil prin gravitaţie) independent de sediul rupturii

Factorii de risc pentru PVR sunt

- PVR preoperator
- durata lungă de evoluţie a DR
- mărimea dehiscenţei (ruptură gigantă 3DP)
- afakie cu decolare de coroidă şi ieşire de vitros
- hemoragie vitreană
- crioaplicaţii
- decolare de coroidă
- DR> 2 cadrane
- indentaţie > 2 cadrane
- uveită postoperator

PVR poate fi prezentă în:

- Retinopatie diabetică
- Traumatism perforant

PVR după operaţia DR se produce prin tratamentele efectuate pentru DR, abuziv, necontrolat sau puţin controlat, timpul mediu de constituire a PVR este de 2 luni.

- incidenţa PVR postoperator între 3-5-10% creşte cu numărul intervenţiilor chirurgicale repetate.
- ruptura limitantei interne secundar DPV permite proliferarea celulelor gliale, DPV fiind factor favorizant pentru PVR.
- incidenţa proliferării corespunde unei membrane cu expresie clinică:
  - aspect vizibil la FO
  - sindrom macular
  - persistenţa sau recidiva DR

Simptome

- scăderea vederii
- fotopsii

- metamorfopsii

Semne

- fibroză preretiniană
- pliuri retiniene fixe (pliuri în stea)
- fibroză subretiniană
- contracţie retiniană
- condensare şi pigment vitrean

Complicaţii – facoscleroză prezentă în toată chirutgia prin vitrectomie

Tratamentul PVR este – VITRECTOMIA:

DR complicată cu PVR

- problema chirurgicală nu este reaplicarea retinei care survine aproape totdeauna cu metodele actuale endooculare, dar trebuie făcut
  - peelingul tuturor membranelor
  - retinotomie la nivelul zonelor de retină care nu pot fi eliberate de proliferare
  - tamponament intern
- dificultatea chirurgicală constă în a preveni recidiva şi proliferarea
- tamponamentul intern ar putea limita accesul citotoxinelor sau ar avea rol mecanic pentru a reduce PVR

Pucker macular (PM)

- vârsta în jur de 40 ani
- nu este influenţat de tipul de tamponament intern
- DPV factor favorizant
- incidenţă 7-12% - este mai mare pentru că multe nu au implicaţii funcţionale
- se dezvoltă în aproximativ 6 luni după chirurgia DR
- PM ar putea fi o formă intermediară între membrana idiopatică şi PVR
- diferenţa între PM şi PVR nu este totdeauna evidentă
- diferenţa între PM şi membrana idiopatică NU este totdeauna evidentă

Diferenţa între cele 3 forme se poate face şi pe baza retracţiei

- Membrana idiopatică – puţin retractilă
- PM moderat retractilă
- PVR – extrem de retractil

Factori predispozanţi

- decolare maculară
- semne de PVR preoperator
- intervenţii multiple
- dimensiune mare a rupturii
- importanţa crioaplicaţiilor

PUPILA

V. Potop

Pupila în urgență poate prezenta:

- modificări de culoare ale orificiului pupilar
  - alb cenușiu în cataractă intumescentă și cataractă traumatică
  - roșcat în hemoragii oculare
  - gălbui în abcese vitreene, gliom
- modificări de mărime
  - ➢ mioză – sub 2mm unilateral, bilateral

Mioză unilateral:

- sindrom Horner – anevrism aortă sau arteră carotidă
- farmacologic, traumatism, AVC, infecție orbitară
- inflamații ale segmentului anterior: keratită, iridociclită

Mioză bilateral

- abuz de droguri, AVC la protuberanță sau creierul mijlociu – encefalita epidemică
- meningită purulentă, tetanos, hipoxie severă, pupila Argyll Robertson, spasm de acomodație
  - ➢ midriază – peste 4 mm unilateral, bilateral

Midriază unilateral

- pupila amaurotică
- traumatisme:
- farmacologic
- leziune simpatică iritativă – leziune ggl ciliar
- sindrom Adie
- migrenă
- paralizie de nerv III
- glaucom acut

Midriază bilateral

- intoxicație medicamente, AVC medular
- hemoragie epi sau subdurală – leziuni iritative simpatice, traumatisme, comă
  - ➢ anizocorie – inegalitate pupilară sau formă asimetrică a celor 2 pupile

Anizocorie

Anizocoria ca urgență reprezintă apariția brutală a unei asimetrii în mărimea celor două pupile. Este produsă prin:

- dilatarea sau constricția pupilei după leziuni traumatice ale ochiului

- traumatism ocular care lezează ganglionii sau nervii ciliari
- leziuni ale sfincterului pupilar
- medicamente utilizate topic
- sindrom Horner în implicarea lanţului simpatic
- leziuni de nerv III în orice porţiune
- pupila tonică Adie
- chirurgie oculară în antecedente

- Forma pupilei oferă indicaţii despre un traumatism ocular, putându-se suspecta o ruptură de glob sau iridodializă (ruptură a irisului la bază).
- Reflexul la lumină oferă indicaţii despre statusul neurologic în prezenţa unei patologii intracraniene.
- Pupila Marcus-Gunn (defect pupilar aferent – DPA). Confirmă o leziune organică de nerv optic sau o leziune retiniană extinsă.
- Diplopie însoţită de midriază şi durere poate evidenţia o pareză oculomotorie cu suspiciune de anevrism de arteră comunicantă posterioară.
- În absenţa semnelor neurologice asimetria pupilelor este posibilă în 5-10% în anizocoria „esenţială" cu AV şi acomodaţie neafectate şi nemodificate la iluminare.
- Dacă apare diferenţă între cele 2 pupile, diametrul unei pupile creşte sau se reduce la iluminare, atunci una din pupile este anormală.
- Dacă diferenţa este mai mare la lumina strălucitoare (anomalia constricţiei pupilei prin anomalie parasimpatică). PUPILA ANORMALĂ este cea mai mare.
- Dacă pupila este dilatată farmacologic, nu se va dilata la administrarea de Pilocarpină.

Evaluarea anizocoriei

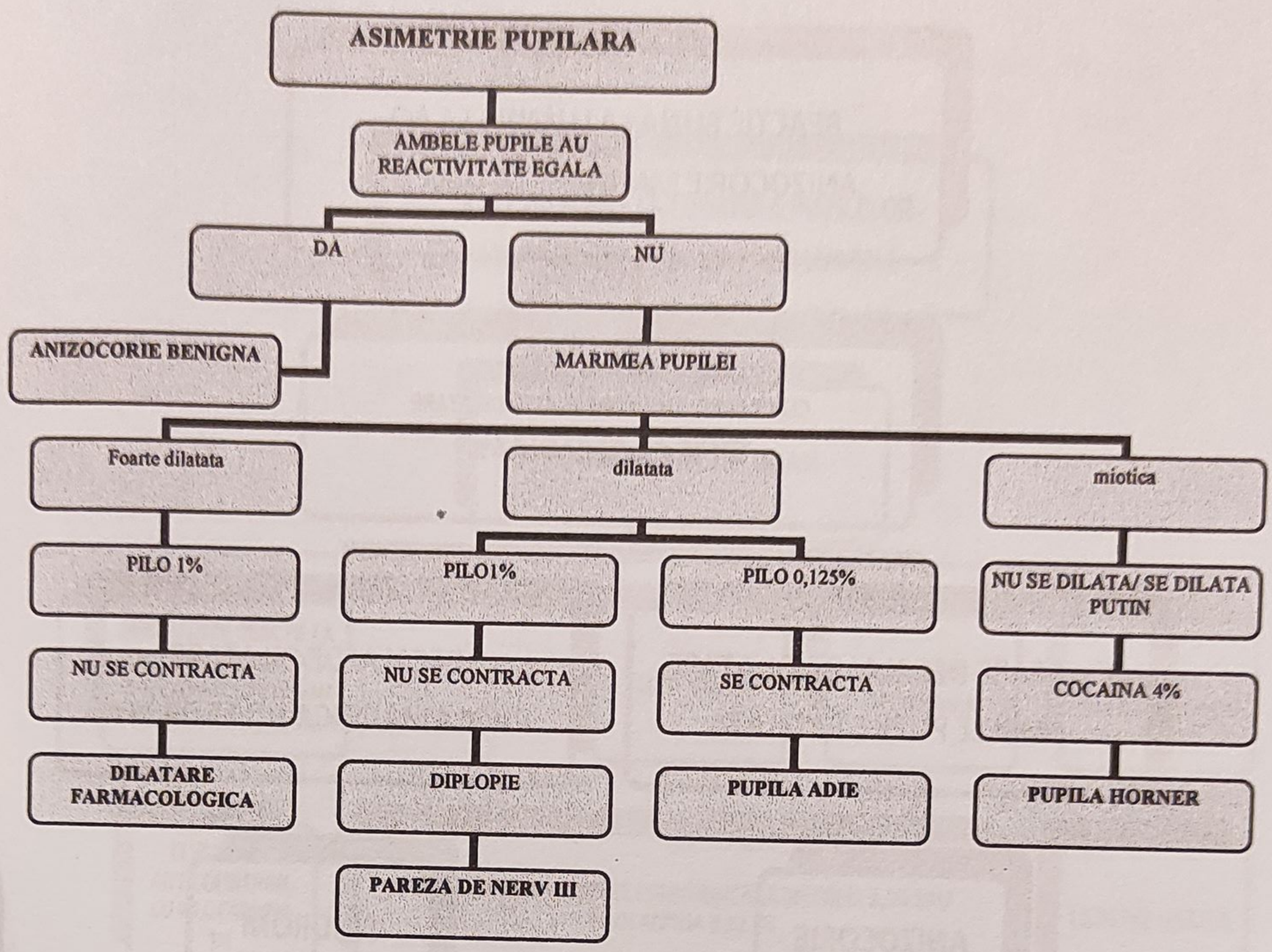

- ***Reacția la lumină normală la AO***
  Anizocorie mai accentuată la întuneric
  - Fără întârzierea dilatării – anizocorie simplă
  - Cu întârzierea dilatării – sindrom Horner
- ***Reacție la lumină scăzută la un ochi***
  Anizocorie mai accentuată la lumină
  - Paralizie pupilară în sector sau totală - pupilă tonică Adie
  - Pupilă complet imobilă fără paralizie pupilară în sector sau distorsiune stromală iriană
    - Constricție cu Pilocarpină 1% - paralizie III
    - Fără constricție la Pilocarpină 1% - leziune iriană sau midriază după atropină

Pupila anormală este dilatată în:

- pupila tonică Adie
- midriaza farmacologică
- pareza de nerv III
- midriaza posttraumatică

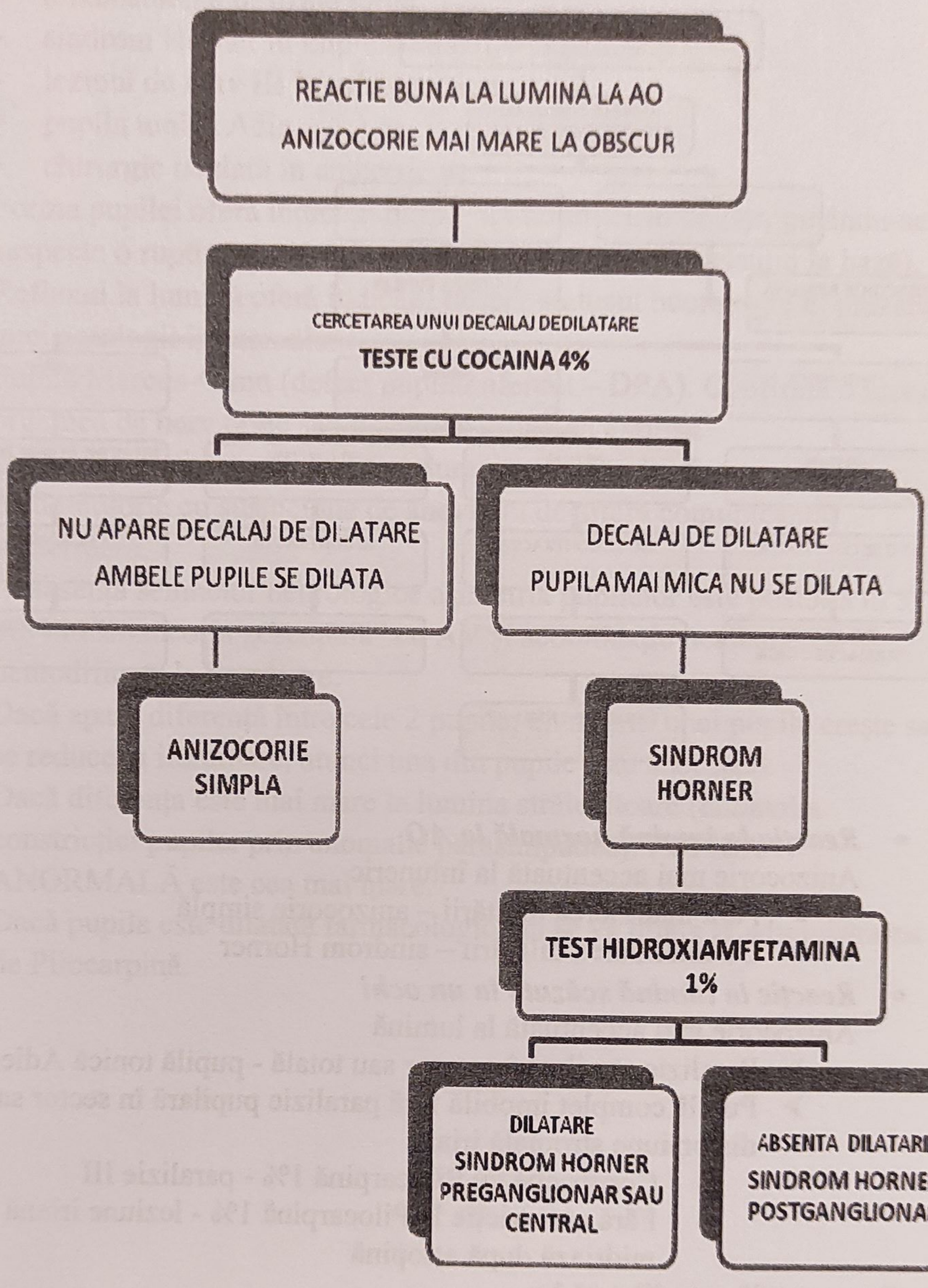
REACTIE BUNA LA LUMINA LA AO
ANIZOCORIE MAI MARE LA OBSCUR
CERCETAREA UNUI DECAILAJ DEDILATARE
TESTE CU COCAINA 4%
NU APARE DECALAJ DE DILATARE
AMBELE PUPILE SE DILATA
DECALAJ DE DILATARE
PUPILA MAI MICA NU SE DILATA
ANIZOCORIE SIMPLA
SINDROM HORNER
TEST HIDROXIAMFETAMINA 1%
DILATARE
SINDROM HORNER PREGANGLIONAR SAU CENTRAL
ABSENTA DILATARII
SINDROM HORNER POSTGANGLIONAR

Tipuri de anizocorie (după Thompson HS, Pilly SFJ)

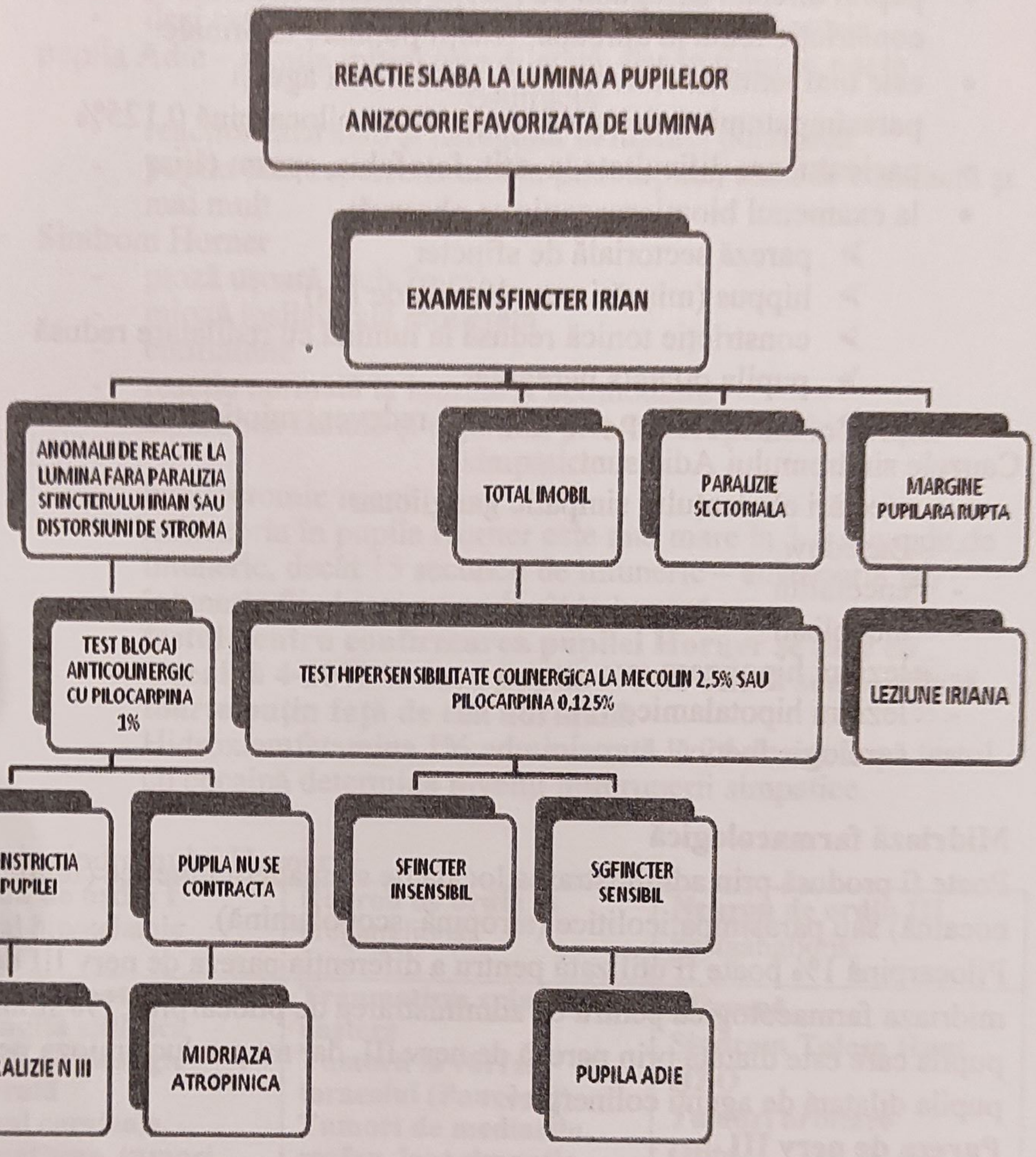

Tipuri de anizocorie (după Thompson HS, Pilly SFJ)

Pupila tonică Adie
Reprezintă denervarea benignă a inervației parasimpatice a sfincterului irian

- se asociază cu scăderea simetrică a reflexelor osteotendinoase profunde
- este prezentă în 70% la femei tinere
- vedere începeţoşată sau asimptomatic
- pupilă dilatată neregulat cu reacţie minimă sau lentă la lumină, constricţie lentă la aproape, reacţii pupilare anormale
- este mai lentă în convergenţă, sensibilă la agenţi parasimpatomimetici şi se contractă cu pilocarpină 0,125%
- pacientul are dificultate la citit, fotofobie, spasm ciliar
- la examenul biomicroscopic se observă:
  - pareză sectorială de sfincter
  - hippus (mişcări vermiforme de iris)
  - constricţie tonică redusă la lumină cu redilatare redusă
  - pupila dilatată neregulat
  - după un timp pupila poate redeveni miotică

Cauzele sindromului Adie sunt:

- afectări ale lanţului simpatic ganglionar
- Basedow
- encefalită
- alcoolism
- leziuni hipofizare
- leziuni hipotalamice
- serologie luetică

Midriază farmacologică

Poate fi produsă prin administrarea locală de simpaticomimetice (fenilefrin, cocaină) sau parasimpaticolitice (atropină, scopolamină).

Pilocarpină 1% poate fi utilizată pentru a diferenția pareza de nerv III de midriaza farmacologică pentru că administrarea de pilocarpină 1% strânge pupila care este dlatată prin pareză de nerv III, dar nu produce mioza pe pupila dilatată de agenţi colinergici.

Pareza de nerv III

Pacienţii cu anizocorie care creşte la lumină fără a avea pupilă Adie sau midriază farmacologică pot fi suspectaţi de pareză de nerv III. Pot exista şi alte semne de pareză de nerv III: ptoză, disfuncția musculaturii extraoculare cu sau fără midriază (trebuie exclus anevrismul).

Midriaza posttraumatică se asociază cu alte semne de traumatism, iar midriaza rămâne permanentă.

Pupila în mioză poate fi prezentă în:

- folosirea unilaterală de miotice – Pilocarpină
- irite
- pupila Argyll Robertson
  - pupila neregulată reacţionează slab (sau deloc) la lumină
  - pupila normală în convergenţă
  - deşi este bilateral există un grad mic de anizocorie
- pupila Adie – pupila iniţial este dilatată, dar în timp se poate contracta
  - reacţionează slab şi neregulat la lumina puternică
  - pupila este supersensibilă la pilocarpină, când se contractă şi mai mult
- Sindrom Horner
  - ptoză uşoară (sub 2mm)
  - mioză ipsilaterală moderată
  - enoftalmie
  - reacţie normală la lumină şi acomodaţie
  - anhidroză facială şi a gâtului prin întreruperea inervaţiei simpatice
  - heterocromie iriană
  - anizocoria în pupila Horner este mai mare la 3-5 secunde de întuneric, decât 15 secunde de întuneric – anizocoria la întuneric fiind mai mare decât la lumină.
  - **testul pentru confirmarea pupilei Horner se face cu Cocaină 4-10% în care pupila NU se dilată sau se dilată foarte puţin faţă de cea normală.**
  - Hidroxiamfetamina 1% administrată la 24 de ore după testul cu cocaină determină nivelul întreruperii simpatice.

Cauzele sindromului Horner:

Neuron de ordin I Central hipotalamic	**Neuron de ordin II** preganglionar	**Neuron de ordin III** postganglionar
Sindrom hipotalamic **Meningita sifilitică** **Infarct, hemoragie cerebrală** **Leziuni cervicale, traumatisme, tumori, poliomielite, meningite, siringomielite, sifilis, scleroză laterală amiotrofică** **Scleroză multiplă** **Traumatisme (inclusiv chirurgical)**	**Traumatism spinal la naştere** **Tumoră la vârful toracelui (Pancoast)** **Tumori de mediastin, esofag, lanţ simpatic retrofaringian** **Anevrism de aortă** **Hodkin** **Adenom tiroidian, guse trauamtism**	**Migrenă** **Sindrom Tolosa Hunt** **HZO** **Tumori orbitare** **Otite** **Anevrism carotidă internă** **Traumatisme**

B.C.U. „M. EMINESCU" IAŞI

PATOLOGIA NEUROOFTALMOLOGICĂ DE URGENȚĂ

Marieta Dumitrache

Poate fi produsă prin leziuni prechiasmatice, chiasmatice, retrochiasmatice.

Leziunile prechiasmatice sunt reprezentate de boli ale nervului optic şi cuprind următoarele entităţi clinice

- Nevrita optică retrobulbară
- Nevrita optică juxtabulbară - papilita
- Edemul papilar mecanic - staza papilară
- Neuropatia optică ischemică.

Nevrita retrobulbară proces demielinizant, infecţios inflamator al nervului optic este caracterizată prin FO normal pentru că procesul patologic NU afectează capul nervului optic, ci porţiunea posterioară a nervului optic de la intrarea vaselor în papilă până la chiasma optică.

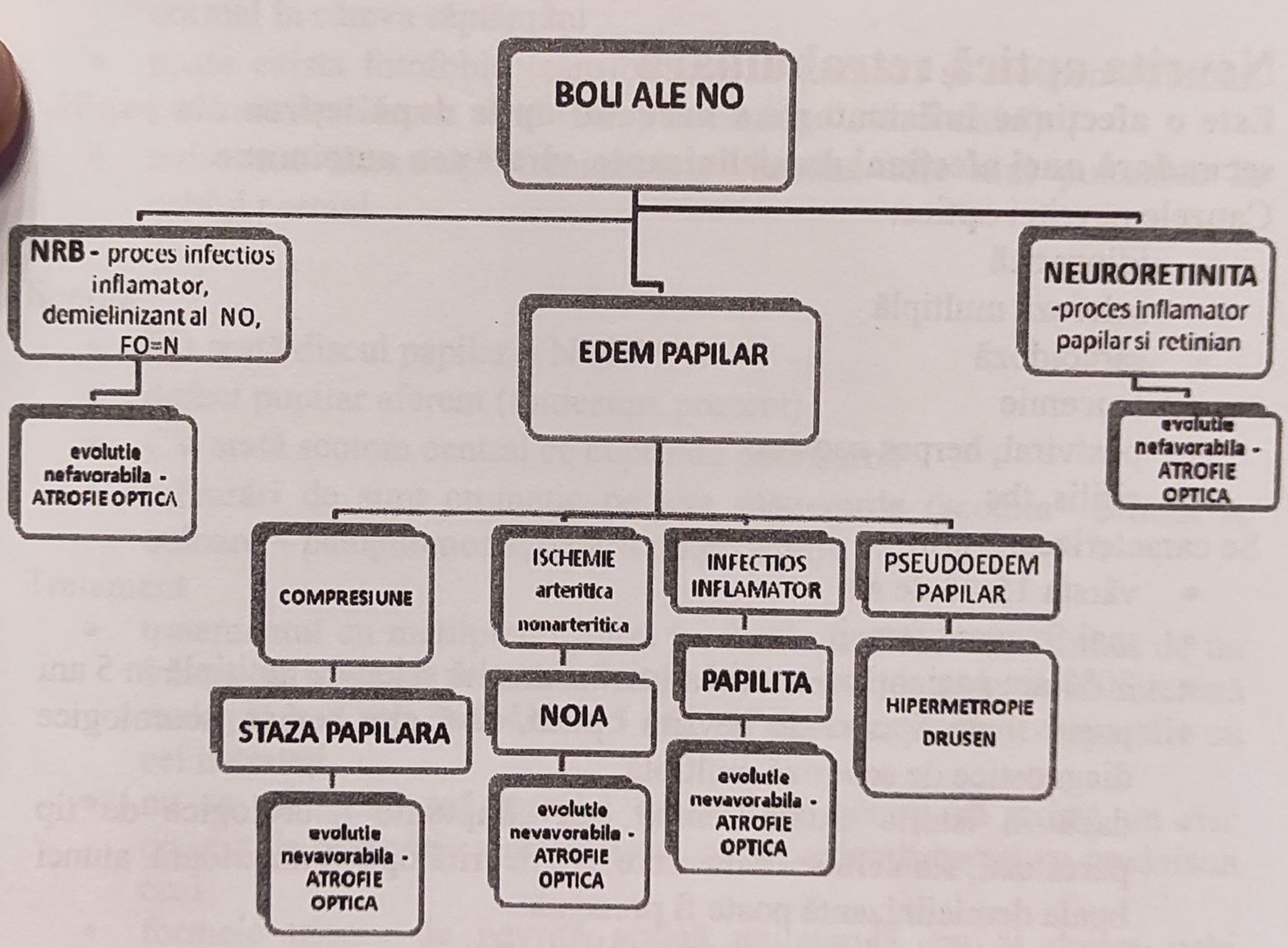

Nevrita optică juxtabulbară - PAPILITA este procesul patologic infecţios-inflamator localizat la nivelul capului nervului optic şi se caracterizează la FO prin edem papilar care este prezent şi în alte situaţii oftalmologice.

Edemul papilar este prezent în:

- PAPILITĂ - edem papilar inflamator juxtapapilar
- STAZA PAPILARĂ - edem mecanic al capului nervului optic prin HIC în procese înlocuitoare de spaţiu.
- NOIA
- Pseudoedem papilar - aparentă edemaţiere a papilei la hipermtropi şi în drusen

Toate aceste afecţiuni în condiţii nefavorabile pot evolua către atrofie optică.

Nevrita optică retrobulbară

Este o afecţiune inflamatorie a nervului optic după ieşirea din papilă, secundară unei afecţiuni demielinizante, virale sau autoimune.

Cauzele nevritei optice:

- idiopatică
- scleroză multiplă
- sarcoidoză
- leucemie
- postviral, herpes zooster
- sifilis, tbc

Se caracterizează prin:

- vârsta 15-45 de ani
- mai frecvent femei
- 30% din pacienţi cu nevrită optică dezvoltă scleroză multiplă în 5 ani
- poate fi un episod de nevrită optică, fără alte semne neurologice diagnostice de scleroză multiplă
- dacă în istoric există semne sau simptome neurologice de tip parestezii, slăbiciune în membre sau nevrită optică anterioară, atunci boala demielinizantă poate fi prezentă

Examinarea oftalmologică atentă este obligatorie:

- examenul AV la AO
- se aplică uşoară presiune pe glob transpalpebral şi apare frecvent durere
- se controlează cu fiecare ochi saturaţia pentru roşu (scăzută în nevrita optică) prin compararea perceperii unui obiect roşu aprins între cei 2 ochi, în care ochiul afectat vede roşu mai întunecat

- simțul luminos comparat cu o sursă de lumină fluorescentă va fi mai puțin intens la ochiul afectat
- CV prezintă scotom central, rar periferic
- EXAMENUL OCULAR ESTE NORMAL

Simptome

- durere, jenă retrobulbară internă şi superioară accentuată de mişcările globului ocular
- pierderea acută, subacută a vederii centrale, monocular, ore până la zile de la uşoară până la FPL, cauzată de demielinizarea focală a nervului optic; deşi AV poate reveni la normal, rămâne o senzaţie de „întunecare" la ochiul respectiv; simptomele pot reveni în caz de stress, creşterea temperaturii, exerciţiu fizic – sindrom Uthoff
- vederea scade progresiv, aproximativ o săptămână, apoi revine la normal în câteva săptămâni
- poate exista fotofobie (sensibilitate la lumină) şi fotopsii (flashuri luminoase colorate, când se deplasează în lumină slabă)
- reducerea intensităţii luminoase – lumina este mai puternică la ochiul normal

Semne

- FO arată discul papilar – NORMAL
- defect pupilar aferent (totdeauna prezent)
- CV arată scotom central ce cuprinde pata oarbă
- tulburări de simț cromatic pe axa roşu-verde (scotom central la culoare – patognomonic pentru diagnostic)

Tratament

- tratamentul cu metilprednisolon iv, 3 zile în doze mari urmat de un tratament scurt cu prednison oral scade riscul de a dezvolta scleroză multiplă în 2 ani, dar până la 5 ani; nu sunt modificări comparativ cu cei netratați.
- nu se administrează steroizi oral inițial pentru că există un risc crescut de reapariție a nevritei optice la pacienții tratați cu prednison oral
- formele uşoare de nevrită optică unilaterală, cu al doilea ochi normal, nu necesită tratament, dar obligatoriu se recomandă supraveghere pentru că poate exista rezoluție spontană în aproximativ 6 săptămâni
- formele severe unilaterale şi cele bilaterale cu scădere importantă de vedere necesită internare cu urmărire clinică multidisciplinară (oftalmolog, neurolog, internist) şi tratament cu metilprednisolon iv 1,5g pe zi

- „nevrita optică" care nu răspunde la tratament indică leziuni înlocuitoare de spaţiu

Neuropatia optică toxică, metabolică, nutriţională

- pierderea vizuală bilaterală simetrică, progresivă, dar pacienţii o prezintă ca o suferinţă acută (uneori gravă)
- defecte centrale de câmp vizual
- nervul optic poate fi atrofic

Cauzele acestei neuropatii optice pot fi:

- medicamente: barbiturice, cloramfenicol, digoxin, antituberculoase (etambutol, izoniazid), contraceptive orale, amiodaronă, vincristină
- ingestie de metale grele: arsenic, plumb, mercur
- ingestie de alcool metilic (câţiva ml produc orbire definitivă)

Intoxicaţia acută cu metanol produce:

- greaţă
- vărsături
- dureri abdominale
- cefalee
- ameţeli
- delir
- cecitate care se instalează brusc şi total în câteva ore de la ingestie
- reflexe pupilare lente
- oftalmoscopic se constată tumefacţia şi hiperemia capului nervului optic, venodilataţie, edem retinian peripapilar
- spitalizare imediată

- deficit de tiamină, B12 (anemie pernicioasă), zinc
- alcoolism (nevrita alcoolotabacică)

Edemul papilar inflamator

Papilita este procesul infecţios inflamator al capului nervului optic mai frecvent la femei 20-50ani

Etiologic

- boli infecţioase bacteriene, virale, inflamaţii orbitare, sinusale, de vecinătate
- maladii autoimune - LES, boala Crohn, granulomatoza Wegener, panarterita

Simptome
- scăderea mare AV (comparativ cu proeminenţa edemului papilar care este redusă)
- defecte de câmp vizual de la lărgire de pată oarbă la constricţii generalizate
- DPA asimetric

Semne
- discul optic este hiperemic cu proeminenţă scăzută +2+3D, cu margini şterse, asimetric acoperind vasele mici care traversează discul
- uneori hemoragii peripapilare şi exudate

Diagnostic diferenţial între papilită şi staza papilară
- în papilită edemul papilar este puţin proeminent, +2+3D, AV scade mult
- în stază AV la debut scade puţin comparativ cu valoarea proeminenţei edemului papilar care este foarte proeminent (+8+10D), vederea scade total, tardiv, prin instalarea atrofiei optice

Evoluţie
- favorabilă - restitutio ad integrum
- nefavorabilă - atrofie optică

Tratament
- antiinflamator steroidian şi nesteroidian
- antibioterapie adecvată la nevoie
- tratamentul afecţiunii cauzale dacă se depistează

Edemul papilar neinflamator – Staza papilară

Edemul papilar neinflamator frecvent bilateral este un semn clasic asociat creşterii presiunei intracraniene.

Simptome generale date de creşterea presiunei intracraniene
- cefalee
- greaţă
- vărsături
- simptome localizate la distanţă de ochi, legate de afecţiunea de bază, care uneori pot lipsi

Simptome oculare:

La început
- pacientul poate fi asimptomatic ocular
- deficit vizual tranzitor
- defecte de câmp vizual
- reacţii pupilare anormale

Semne oculare

- papila cu contur şters, hiperemică roşiatică
- cupa papilară acoperită de edem peripapilar foarte proeminent de +8+10 Dsf
- venele retiniene dilatate, sinuoase însoţite de hemoragii locale; hemoragiile nu sunt atât de mari ca în OVCR unde pot fi însoţite şi de scăderea AV

Simptomul esenţial al edemului papilar de HIC este ameliorarea tranzitorie a vederii. Această modificare a vederii durează câteva secunde, dar se repetă de mai multe ori pe zi şi poate fi declanşată de variaţii ale poziţiei.

Edemul papilar este o URGENŢĂ NEUROLOGICĂ.

Edemul papilar de stază se produce probabil, iniţial prin creşterea nivelului LCR, transmisă în lungul tecilor nervului optic. Secundar drenajul venos la nivel ocular se blochează cu apariţia unor tulburări de transport axoplasmic la nivelul papilei.

La copil edemul papilar este cel mai frecvent dat de tumori de fosă posterioară la adult fiind tumori primare, dar şi metastatice.

Staza papilară este manifestarea clasică a unei hipertensiuni intracraniene în tumori cerebrale, dar poate fi prezentă şi în HTA malignă. Neglijarea unei HTA maligne, diagnosticată tardiv poate complica evoluţia generală, dar şi oculară a acestei boli.

Edemul papilar din hipertensiunea intracraniană benignă (legată de consum de contraceptive orale) are acelaşi aspect oftalmoscopic cu cel asociat HIC posttumorale.

Evidenţierea unui edem papilar obligă la investigaţii clinice pentru a pune în evidenţă cauza care a generat creşterea PIC.

Edemul papilar poate fi produs prin

- ➢ tumori intracraniene
  - tumori cerebrale – infratentoriale
  - hematoame
  - teratoame
- ➢ cauze vasculare
  - hematom cerebral
  - anevrism
  - hematom subdural
  - hemoragie subarahnoidiană
  - malformaţii arterio-venoase
- ➢ infecţii
  - granuloame – sarcoidoză, tbc, sifilis

- leziuni parazitare – cisticercoza
- abces cerebral (lob occipital)
- meningite, encefalite
- boala Lymme

➢ tumoră măduva spinării – ependimom, neurofibrom
➢ mucopolizaharidoză

Pseudotumori cerebrale pot produce edem papilar la:

➢ femei obeze în jur de 30 de ani cu:
- cefalee
- tulburări vizuale tranzitorii
- grață+/- vărsături
- episoade de diplopie orizontală prin pareză VI

➢ contraceptive orale
➢ oprirea corticoterapiei (la copil)
➢ intoxicație Pb, Arsenic
➢ anemie prin carență feriprivă
➢ afecțiuni pulmonare cronice date de policitemie
➢ LES
➢ HTA malignă

Diagnosticul diferențial al edemului papilar se face cu pseudoedemul papilar şi papilita.

	Stază papilară	**Papilită**	**Pseudoedem (hipermetropie, drusen)**
Scăderea AV	**Tardiv sau scădere tranzitorie a vederii**	**Scădere importantă a AV**	**Corecție optică**
CV	**Hemianoptic**	**Lărgire pată oarbă, deficit arciform**	**Nemodificat**
Bilateralitate	**Întotdeauna bilateral, asimetric**	**70% cu drusen papilar bilateral unilateral asimetric**	**Uni/ bilateral**
Pupila	**N**	**DPA asimetric**	**N**
NO	**Edem papilar foarte proeminent Hemoragii în flacără, aspect floare de crizantemă în perioada de stare**	**Edem papilar puțin proeminent +2+4D, papila cu margini șterse**	**Papila mică, roșietică cu margini voalate Vene normale**
Prognostic vizual	**Bun dacă scăderea PIC se face în timp util**	**În general bun, regresiv cu instituirea tratamentului adecvat**	**Bun**

Pseudoedemul papilar

Pseudoedemul papilar (edem papilar aparent) nu este întotdeauna uşor de deosebit de adevăratul edem papilar de stază

- un ochi mic hipermetrop şi cu astigmatism poate prezenta o papilă mică, roşietică cu margini voalate. Prezența venelor normale, a hipermetropiei ne orientează diagnosticul şi dacă există semn de întrebare, AFG pune diagnosticul de certitudine
- drusenul – depozit de material hialin la nivelul papilei – poate acoperi cupa optică. Poate produce ştergerea marginilor îngreunând diagnosticul.

Infarctul nervului optic produce neuropatia optică anterioară (NOIA)

NOIA este cea mai obişnuită neuropatie optică şi una din cele mai frecvente cauze de pierdere a vederii la pacienții de vîrstă medie, ceea ce face din ea o URGENȚĂ MEDICALĂ.

NOIA are 2 forme:

- ARTERITICĂ – în arterita temporală prin blocaj la nivelul arterelor ce vascularizează nervul optic secundar inflamației arteriale
- NONARTERITICĂ – în arterioscleroză prin blocaj arterial prin îngustarea arteriolelor la vârstnici în particular la hipertensivi, fumători, arteriopatii

Arterita temporală – arterita cu celule gigantice

Se manifestă prin:

- scădere în greutate
- indispoziție
- durere în articulația temporomandibulară (durere la masticație)
- polimialgii reumatismale
- cefalee
- sensibilitate la nivelul scalpului (scalp dureros)
- scădere importantă de vedere brusc, grav unilateral (46%), sau simultan succesiv (37%), bilateral (17%), fără durere oculară
- scăderea importantă de vedere poate fi precedată de perioade de amauroză fugace
- foarte rar apare la persoane mai tinere de 50 de ani, iar frecvența creşte cu fiecare decadă de viață
- defect de câmp vizual care poate respecta meridianul orizontal
- discul optic prezintă edem şi paloare

- diagnosticul pozitv este susţinut de:
  - vârsta pacienţilor
  - sex – mai frecvent la bărbaţi
  - VSH > 50 dar poate fi şi normal
  - VSH > 40 suspect
  - VSH > 70 sugestiv
- diagnosticul este confirmat de biopsia de arteră temporală (care poate fi normală în stadiile incipiente), arterele temporale sunt ferme cu aspect de cordon
- tratamentul pentru arterita temporală trebuie instituit în prezenţa semnelor şi simptomelor de boală, în particular pierderea vederii care aduce pacientul în serviciile de oftalmologie şi constituie elementul de urgenţă
- tratamentul se face imediat cu corticoizi oral în doză ridicată 80-100mg pe zi apoi dozele se reduc treptat sau metilprednisolon iv. 1-1,5g 3 zile (tratamentul nu ar trebui să aştepte rezultatul biopsiei – aproximativ 1 săptămână de la recoltare)
- pacienţii trataţi cu prednison oral au ameliorare vizuală mai mică şi probabilitatea să dezvolte şi la ochiul congener boala faţă de cei trataţi cu doze mari de metilprednisolon iv
- precauţii la dozele mari de steroizi la cei cu HTA, ulcer peptic (ranitidină)

NOIA nonarteritică

- este mai frecventă decât arterita temporală
- lipsesc semnele clasice ale arteritei temporale şi VSH este normal
- majoritatea acestor pacienţi (femei 45-70 ani) au boală vasculară de sistem, diabet, HTA, infarct, arterioscleroză, LES, tratamente cu amiodaronă
- pierderea de vedere este nedureroasă şi este mai puţin gravă ameliorarea fiind prezentă la 1/3 din pacienţi
- DPA
- amputare de CV ce respectă meridianul orizontal
- edem al discului optic
- ochiul congener este afectat în 20-40%
- steroizii sunt recomandaţi, dar rezultatele sunt neclare

Examinarea oftalmologică completă necesită examenul:

- AV la AO - la nevoie punct stenopeic
- reflexe pupilare

- FO arată disc palid cu edem, uneori hemoragii peripapilare şi macula roşie cireaşă dacă este ocluzie arterială

Examenul general:

- control TA (HTA este cauza cea mai frecventă de NOIA)
- glicemie, examen urină la diabetici
- ausculaţia carotidiană şi cardiacă

! oprirea fumatului

LEZIUNI CHIASMATICE

Sunt produse prin compresiuni la nivelul chiasmei prin:

- adenom pituitar
- craniofaringiom
- meningiom supraselar
- anevrisme

Se manifestă prin:

- semne HIC: greaţă, vărsături, edem papilar
- scăderea vederii treptată şi progresivă
- alterări ale CV cu hemianopsie bitemporală care confirmă diagnosticul
- uneori compresia chiasmatică este asimetrică şi defectul de CV este combinat central şi periferic

LEZIUNI POSTCHIASMATICE

Pot fi produse prin:

- accident vascular cerebral
- tumoră
- malformaţie arteriovenoasă
- migrenă

în care leziunea poate fi localizată oriunde de la tractul optic până la cortexul occipital

Se însoţeşte de modificări ale CV de tip hemianopsie omonimă şi deficit neurologic focal.

PARALIZII OCULOMOTORII

Marieta Dumitrache

Simptomele care pot anunța o afecțiune urgentă neurooftalmologică cu paralizii oculomotorii:

- apariția brutală a unei diplopii (vedere dublă)
- dezvoltarea brutală a unei anomalii pupilare
- cefalee
- dureri şi limitarea mişcărilor oculare (oftalmoplegie dureroasă)
- halucinații vizuale
- metamorfopsii (distorsiuni vizuale)
- fotofobie (sensibilitate la lumină)
- fotopsii (flashuri de lumină sau pete colorate)
- corpi flotanți
- clipit sau blefarospasm (spasm al muşchilor feței)
- deficit brutal de CV
- scăderea brutală AV

Diplopia produsă sau exacerbată de mişcările oculare poate fi

- **monoculară** în:
  - erori refractive
  - cristalin subluxat
  - iridodializă
  - simulant
- **binoculară** – dispare cu un ochi acoperit; are multiple cauze

locale

- hematom
- fracturi ale planşeului orbitar
- inflamații ale orbitei

generale

- Paralizie de nervi cranieni
  - tumori
  - traumatisme
  - afecțiuni vasculare
    - anevrism
    - diabet
    - arterioscleroză şi HTA
    - arterita temporală
- Sindrom de sinus cavernos sau sindrom orbitar superior
  - fistulă carotido-cavernoasă
  - tromboză de sinus cavernos
  - tumori metastatice

- mucormicoză
- mucocel
- sindrom Tolosa Hunt

• Asociat cu patologie infecţioasă
- bacteriemie: meningită, boala Lyme
- virală
- fungică – mucormicoză

• Afecţiuni neurogene
- scleroză în plăci
- oftalmoplegie internucleară

• Creşterea tensiunii intracraniene
- neoplasm
- pseudotumori cerebrale
- hidrocefalie

• Migrenă oftalmologică
• Paralizii izolate de nervi cranieni
- paralizie VI,IV, III

• Afecţiuni musculare cu diplopie brutală
- miastenie
- oftalmopatie tiroidiană
- pseudotumori – miozită

• Afecţiuni orbitare
- fracturi orbitare, hematom
- tumori, pseudotumori orbitare
- celulită orbitară

Diplopia poate fi însoţită de

- dacă diplopia sau umbrele persistă dacă un ochi este acoperit diplopia monoculară este produsă de cataractă
- parestezii sau istoric de nevrită optică poate sugera la tineri debutul unei afecţiuni demielinizante
- în contuzia orbitară cu fractură şi hematom orbitar este limitată motilitatea oculară
- diplopia poate fi prezentă în traumatisme chirurgicale după operaţii (repetate) de DR
- ochi proeminenţi albi sau injectaţi în boală oculară tiroidiană, tumori orbitare, celulită
- probleme tiroidiene – prezente la femei de vârstă mijlocie cu debut brusc sau progresiv manifeste prin: tremor, intoleranţă la căldură, scădere ponderală, palpitaţii, diplopie prin restricţie mecanică a muşchilor extraoculari

- diplopia este semnul major în simptomatologia strabismelor paralitice, în paralizia de nerv III, IV, VI.
- debut brusc dureros – în paralizie de nerv III prin anevrism intracranian
- diplopie
  - orizontală – imagine una lângă alta în paralizie VI în infarct sau tumoră cerebrală şi paralizie III ischemică sau secundară unui anevrism, boală oculară tiroidiană, masă retrooculară, fractură explozivă
  - verticală – imagine suprapusă una peste alta în paraliztie IV traumatică, ischemică,
  - mixtă
- ptoza pleoapei superioare prelungită sau intermitentă suspectează miastenia gravis (rără), dacă este bruscă se suspectează paralizie de nerv III chiar dacă pupila este normală
- mişcarea laterală limitată sau diplopia orizontală crescută când priveşte în direcţia muşchiului paralizat indică paralizie VI
- ochi fixat în poziţie „în jos şi în afară" sugerează o paralizie de III asociat sau nu cu ptoză de aceeaşi parte
- paralizie dureroasă în paralizie III în anevrisme (URGENŢĂ NEUROCHIRURGICALĂ)
- pupila mărită în paralizie III secundară unui anevrism cerebral
- pupila normală în paralizii în boală microvasculară, ischemică sau diabetică
- pupila normală cu paralizie de III nu exclude anevrismul cerebral
- sensibilitate corneeană scăzută sau absentă poate fi primul semn în neurinom de acustic asociat cu paralizie ipsilaterală VI şi hipoacuzie

Testarea sensibilităţii corneene se face cu un fragment de vată rulat cu vârf moale care se apropie din lateral, astfel ca bolnavul să nu îl zărească, se atinge uşor corneea, pacientul clipeşte dacă are sensibilitate corneeană; se compară rezultatele testului la cei doi ochi.

Pentru a fi simptom al unei paralizii oculomotorii, diplopia trebuie să fie prezentă în vedere binoculară. Uneori diplopia poate să nu fie interpretată de pacient ca vedere dublă, ci ca o vedere tulbure, când imaginea adevărată a ochiului sănătos şi cea falsă a ochiului deviat nu sunt net separate.

Diplopia poate apare şi deranja vederea în anumite direcţii ale privirii sau poate fi mascată de ptoză.

În evoluţia paraliziei oculare, diplopia poate persista până la dispariţia cauzei generatoare sau se poate atenua în timp.

Diplopia poate fi:

- homonimă – în paralizii ale muşchilor ABDUCTORI – drept extern, oblic mic, oblic mare
- heteronimă – în paralizii ale muşchilor ADDUCTORI – drept intern, drept superior, drept inferior

După tipul şi caracteristica diplopiei putem determina muşchiul care este paralizat prin Proba cu stică roşie

- *pacientul cu capul drept, imobil ţine la un ochi o sticlă roşie*
- *examinatorul la 5m ţine în mână o sursă luminoasă (lumânare, bec electric) care poate fi deplasat în diverse direcţii*
- *pacientul cu ambii ochi deschişi vede în diplopie 2 imagini: albă şi roşie*
- *imaginea care aparţine ochiului paralizat este FALSA IMAGINE*

Diplopia este homonimă – când imaginea roşie este situată de aceeaşi parte cu ochiul care priveşte prin sticla, roşie când imaginea roşie este situată de partea opusă diplopia este heteronimă.

Pentru a stabili care muşchi este paralizat, examinatorul va mişca sursa de lumină pe rând în cele 9 direcţii ale privirii .

Pacientul ţine capul nemişcat, privind la sursa de lumină şi observă în care direcţie a privirii se accentuează distanţa între imaginile duble.

Distanţa dintre imaginile duble se accentuează în direcţia de acţiune principală a muşchiului paralizat.

(exemplu: În paralizia muşchiului drept extern al ochiului drept distanţa dintre imaginile duble se va mări când lumânarea va fi mişcată spre dreapta pacientului)

În diplopiile verticale, dacă distanţa dintre imagini este mai mare când ochiul este în abducţie, este interesat un muşchi drept; dacă distanţa este mai mare în adducţie este interesat un muşchi oblic.

Paralizia oculomotorului comun III

Nervul III inervează:

- muşchiul drept superior
- muşchiul drept inferior
- muşchiul drept intern
- muşchiul oblic mic
- muşchiul ridicător al pleoapei superioare
- muşchiul ciliar şi sfincter irian

Forma completă:

- ptoză palpebrală superioară care face ca diplopia să nu fie percepută
- strabism divergent şi uşor inferior prin hiperfuncţia marelui oblic
- diplopie heteronimă (la ridicarea pleoapei)
- mişcări oculare abolite, ochiul pare imobil
- pupila în midriază, fără RFM, prin paralizia sfincterului irian
- acomodaţia este abolită cu cicloplegie prin paralizia muşchiului ciliar circular

Forme parţiale

- oftalmoplegia externă – paralizia tuturor muşchilor extrinseci inervaţi de nervul III
- oftalmoplegia internă cu midriază, cicloplegie
- paralizii izolate ale fiecărui muşchi inervat de nervul III

Paralizia nervului abducens VI

Nervul VI inervează muşchiul drept extern.

Se manifestă prin:

- strabism convergent prin paralizia dreptului extern
- abolirea abducţiei
- diplopie omonimă cu distanţarea imaginilor duble în privirea spre partea paralizată

Paralizia nervului trohlear IV

Inervează muşchiul oblic mare care asigură rotaţia ochiului.

Paralizia de nerv IV se manifestă prin:

- deviaţie în sus şi internă a ochiului cu
- rotaţie externă prin lipsa de funcţiune a muşchiului oblic mare
- mişcări de coborâre limitate
- diplopia este omonimă verticală, accentuându-se la privirea în jos.
- diplopia torsionată este eliminată prin înclinarea capului în direcţia opusă

Paralizii oculomotorii în funcţie de sediul leziunii

- *Leziuni la nivelul muşchilor oculomotori*: interesează unul sau mai mulţi muşchi prin: bride cicatriciale posttraumatice, postinflamatorii (miozite, celulite orbitare) tumori, miastenie
- *Leziuni la nivelul orbitei*
  - **Sindrom de fantă sfenoidală**
  - oftalmoplegie totală cu leziuni III, IV, VI
  - anestezie în teritoriul nervului V (uneori keratită neuroparalitică)
  - exoftalmie moderată prin stază în venele oftalmice în traumatisme orbitare sau de craniu, tumori, anevrisme de arteră carotidă internă
  - **Sindrom de vârf de orbită**
  - sindrom de fantă sfenoidală şi
  - afectarea nervului optic cu scăderea AV şi alterări de CV (scotom central)
- *Paralizii bazilare* – interesează trunchiul nervului la nivelul bazei craniului

- **Sindrom de perete extern al sinusului cavernos**
- sindrom de fantă sfenoidală cu sau fără:
- exoftalmie pulsatilă
- semne de tumoră hipofizară
- semne de tromboză de sinus cavernos
- **Sindrom de vârf de stâncă temporală (Gradenigo)**
- paralizia unilaterală VI, VII
- dureri de tip trigeminal +/-
- pareză facială dureroasă prin propagarea unei otite medii la stânca temporalului

➢ *Paralizii radiculare* – interesând rădăcinile nervoase de la nucleul de origine aparentă; se asociază cu paralizii ale membrelor de partea opusă formând paralizii alterne

- **Sindrom Weber – piciorul peduncular**
- paralizie omolaterală III
- hemiplegie contralaterală
- paralizie VII
- **Sindrom Benedict – leziuni la calota pedunculară şi nucleul roşu**
- ataxie contralaterală
- paralizie omolaterală III
- hemitremor contralateral
- **Sindrom Millard-Gubler – leziune la protuberanță**
- paralizie omolaterală VI, VII
- hemiplegie contralaterală
- **Sindrom Foville** leziuni anterioare şi paralizia lateralității privirii omolaterale prin interesarea fasicolului longitudinal posterior

➢ *Paralizii nucleare* – interesează nucleii care constituie originea reală a nervilor oculomotori pot fi leziuni totale, parțiale, rar bilaterale.

➢ *Paralizii supranucleare* – interesând centrii coordonatori ai motilității (Nu se produce diplopie şi strabism)

- paralizia mişcărilor de lateralitate la nivelul fasciculului longitudinal posterior
- paralizia mişcărilor de verticalitate – sindrom Parinaud prin leziuni ale comisurii albe posterioare prin tumori de epifiză
- paralizia convergenței cu diplopie heteronimă în privirea de aproape
- paralizia divergenței – diplopie homonimă la privirea la distanță

➢ *Paralizii corticale*

- **centrii frontali** se însoțesc de
- paralizii ale mişcărilor voluntare cu mişcări reflexe păstrate în paralizii bilaterale
- deviația conjugată a ochilor şi capului cu hemiplegii şi alterări ale mişcărilor de verticalitate
- **centrii occipitali**

- perturbarea mişcărilor reflexe
- hemianopsii
- fotopsii
- în leziuni ale emisferei stângi agnozie, alexie, hemiplegie dreaptă

Paralizii combinate de nervi cranieni – III, IV, VI pot apare în leziuni tumorale, traumatice, vasculare inflamatorii. Pacienţii cu HTA, diabet zaharat pot dezvolta infarcte microvasculare cu pareze izolate sau multiple. Orice paralizie oculomotorie acută trebuie urmărită periodic clinic, la nevoie CT, RMN

Diagnosticul diferenţial al paraliziilor de nervi cranieni care afectează ochiul

Nn cranieni	Ex.ocular	Cauze
III	Ochiul priveşte în afară şi în jos (strabism divergent) Ptoză Midriază – cicloplegie Diplopie variabilă orizontală, heteronimă	Diabet HTA Anevrism intracranian Tumori Inflamaţii (arterită temporală) Boli demielinizante
IV	Glob ocular ascensionat de partea afectată Diplopie verticală, homonimă	Traumatisme Infecţii Diabet Arterita temporală Tumori
VI	Ochiul priveşte înăuntru – strabism convergent Diplopie orizontală, homonimă	Diabet HTA Hipertensiune intracraniană Traumatisme Infecţii Boli demielinizante Tumori

Tratamentul paraliziilor oculomotorii necesită:

- tratamentul afecţiunii cauzatoare (dacă este posibil)
- tratarea diplopiei
  - cu ajutorul prismelor convenţionale sau folie prismatică lipită pe lentila ochelarului
  - prin acoperirea ochiului paralizat (ocluzor cu lentilă mată) dacă vârsta pacientului este peste 9-11ani ((nu se recomandă ocluzia sub 9 ani pentru a nu se ambliopiza ochiul acoperit)
- evitarea contracturii musculare prin injectarea de toxină botulinică
- corectarea chirurgicală a strabismului paralitic după 1 an de la debut

CEFALEEA

Marieta Dumitrache

Medicii oftalmologi întâlnesc destul de frecvent pacienți cu "CEFALEE" (de cauză neurologică sau nu) care au abordat diverse servicii medicale şi au primit tratament care nu a rezolvat problema lor.

Pacienții cu cefalee se prezintă la oftalmolog pentru că pot avea dureri:

- la nivelul sau în jurul globului ocular
- dureri la orice nivel al capului însoțite de anumite simptome vizuale (fulgere luminoase)
- oftalmologul poate fi o ultimă speranță în stabilirea unui diagnostic, alte explicații ale cefaleei neputând fi date de alți specialişti

Durerea la nivelul ochiului poate fi însoțită sau nu de:

- scăderea în grade diferite a vederii centrale sau periferice
- modificări ale CV
- ochi roşu
- tulburări necorectate ale refracției
- sindrom de ochi uscat

Cefaleea însoțită de simptome vizuale: - simptomele incriminate sunt aproape întotdeauna fulgere luminoase care în absența unui istoric de migrenă, pot fi motive serioase de diagnostic, fiind expresia unor afecțiuni oculare severe.

Migrena idiopatică debutează în adolescență putând exista un istoric familial al afecțiunii.

- pacienții au anumite semne premonitorii: apatie şi intoleranță la stimuli vizuali, auditivi, olfactivi; în acest moment apar simptomele vizuale ale „aurei vizuale" care sunt:
  - posibilă scădere a AV
  - fulgere luminoase în regiunea temporală
- simptomele sunt explicate prin vasoconstricția arterială cu ischemie secundară a retinei şi sau creierului

Când „aura" dispare şi odată cu ea simptomele vizuale, **debutează cefaleea** de obicei unilaterală şi localizată în jurul sau în spatele ochiului

Există episoade dureroase migrenoase variabile care se succed de la o perioadă de câteva săptămâni unilateral, la vârstă medie, până în fiecare noapte împiedicând somnul şi putând fi însoțite de hiperestezie.

Cefaleea fără o cauză explicată

- Multe cefalei au o cauză neidentificată, iar altele nu sunt produse de o boală certă, ci de cauze tranzitorii cum ar fi consumul exagerat de alcool, tutun care pot produce dureri de cap sporadice.
- Cefaleea care „apare/dispare" şi durează timp mai îndelungat poate fi datorată stresului, anxietății, depresiei şi nu este asociată cu simptome generale sugestive pentru o afecțiune intracraniană.

- Orice proces înlocuitor de spaţiu în interiorul cutiei craniene (edem, sânge) (creierul este aşezat într-un spaţiu limitat, într-o cavitate cu pereţi rigizi) poate fi însoţit de cefalee persistentă asociată cu alte disfuncţii cerebrale (cu sau fără alterarea conştienţei) şi paralizii de nervi cranieni , uneori afectări senzitive şi sau motorii.
- Cefaleea acută poate fi datorată unor cauze evidente infecţios inflamatorii la nivelul: meninge, sinusuri, dinţi, ureche, arteră temporală. Acestea sunt relativ uşor de diagnosticat penru că se însoţesc de simptome asociate
- Cefaleea subacută, prelungită, recidivantă, trebuie să suspecteze o tumoră, abces, hematom subdural, arterită temporală pseudotumoră orbitară
- Asocierea cu semne neurologice, scăderea vederii, redoare de ceafă suspectează un proces cerebral

Pentru a permite stabilirea cauzei care produce cefaleea trebuie întrebat pacientul care sunt caracterele durerii:

- sediul
- durata
- frecvența
- rapiditatea de apariţie
- simptomele care însoţesc sau preced durerea
- vârsta
- patologia asociată
- antecedente
- tratamentele urmate

CEFALEE PRIN TENSIUNE ŞI INFLAMAȚIE

Tumori intracraniene

- deficit neurologic, lent progresiv
- letargie
- tulburări de comportament
- tulburări de memorie
- scăderea AV uni, bilateral progresiv
- cefalee difuză sau localizată agravată dimineața (nu este foarte severă), intermitentă cu durere minute, ore
- cefaleea poate fi însoţită de pieredere de conştienţă, cecitate tranzitorie, vărsături

- examenul oftalmoscopic poate evidenţia edem papilar, alterări de CV
- CT scan şi RMN completează diagnosticul

Hematom subdural

- deficit neurologic lent progresiv agravat dimineaţa
- modificări de personalitate
- semne focale
- tulburări de memorie
- este necesar CT scan

Hemoragie subarahnoidiană

- evoluţie rapidă cu durere difuză
- redoare de ceafă
- fotofobie
- confuzie, pierdere de conştienţă scurtă la debut
- cefaleea se agravează la mişcările capului şi globului
- oftalmoscopic este necesar cercetarea hemoragiilor subhialoidiene
- CT scan şi puncţie lombară

Hemoragie intraparenchimatoasă

- cefalee
- semne neurologice focale
- obnubilări sau coma
- cefalee, ataxie, vărsături – leziune cerebeloasă
- la HTA, bătrâni după creşterea brutală a TA
- CT scan, RMN

Maladii ischemice cerebro-vasculare

- durerea precede apariţia accidentului ischemic şi poate fi ipsilaterală
- disecţia arterei carotide se manifestă prin durere brutală, intensă, suflu, sindrom Horner, puncte vizuale luminoase
- oftalmoscopic poate fi detectată o embolie retiniană
- CT scan

Meningită şi encefalită

- migrenă cu evoluţie rapidă
- redoare de ceafă
- febră

- hiperleucocitoză
- confuzie, letargie
- dureri retroorbitare accentuate la mişcările oculare
- paralizie de nervi cranieni
- puncție lombară

Arterita temporală

- apariția progresivă a unei dureri unilaterale acută, intensă, cu claudicație la masticație
- sensibilitate la nivelul craniului cu agravare nocturnă
- pierdere de greutate
- febră
- mialgii
- pierdere tranzitorie de vedere monoculară
- diplopie
- deficit de CV central, altitudinal
- VSH crescut
- biopsie arteră temporală

Pseudotumori cerebrale

- cefalee cronică difuză
- tulburări de vedere
- femei tinere 10-30 ani, obeze cu neregularități ale ciclului, greață, vărsături, diplopie asociat cu utilizarea acidului nalidixic, corticoizi, vitamina A, tetraciclină, sarcină
- FO: edem papilar şi absența pulsației venoase

Pseudotumori orbitare

- durere intensă persistentă cu debut subacut, localizată în spatele ochiului
- diminuarea motilității oculare
- diplopie
- exoftalmie
- tulburări senzitive la frunte
- CT scan, RMN
- biopsie orbitară

Nevralgie V

- senzație electrică de durată scurtă la 1,2 ramuri ale V

- arsură ipsilaterală
- rinoree
- injecţie conjunctivală
- mai frecvent femei după 60 de ani
- RMN cerebral exclusiv

HTA malignă

- cefalee occipitală
- insuficienţă cardiacă, renală
- tulburări variabile de conştienţă
- vedere tulbure
- FO: edem papilar, exudate, hemoragii

Neuropatie diabetică

- durere retrobulbară intensă care precede deficitul oculomotor
- RD

CEFALEE VASCULARĂ

Migrena

Reprezintă fenomene reacţionale ale factorilor.

- Endogeni
  - instabilitate neurovasculară
  - tulburări ale SN autonom
  - alteraţii plachetare
  - anomalii monoaminooxidază
- Exogeni
  - factori care favorizează eliberarea de serotonină, stres (chiar după oprirea stresului)
  - depresie
  - modificări hormonale rapide
  - alimente care conţin tiramină (brânză, alcool)
  - feniletilamină (ciocolată)
  - vasodilatatoare
  - medicamente (estrogeni, rezerpină)
  - stimuli fizici (lumina intensă, somn prelungit)

➢ migrena apare după pubertate (20-25% din populaţie), mai frecvent la femei, cu istoric familial, însoţită de vărsături ciclice în copilărie 1-3 ori pe săptămână, 1-2 ori pe an

➢ durata ore-zile

- durere unilaterală frontală şi occipitală, limitate sau extinse la tot craniul
- în timpul fazei migrenoase
    - facies cu piele palidă
    - pacientul prezintă în 90%
        - greaţă şi fotofobie
        - tulburări vizuale
        - sensibilitate la nivelul craniului
        - jenă la lumină
        - vărsături
        - mai rar: diaree, vertij, tremurături, frison

Migrenă retiniană

- vasospasm al ACR cu pierderea monoculară completă sau altitudinală a vederii precedată de scotom scânteietor
- survine fără dureri de cap
- rar poate antrena ocluzie de venă centrală a retinei
- mai frecvent la femei tinere cu migrenă clasică în antecedente, care folosesc contraceptive orale
- rar se poate complica cu papilită ischemică, hemoragii retiniene, vitreene, RSC

Migrenă oftalmoplegică

- dată de paralizie de nerv III, IV, VI
- tipic la copil < 10 ani
- este interesat mai frecvent nIII
- cefaleea regresează
- oftalmoplegia regresează în zile – săptămâni
- nu este istoric de migrenă
- poate fi suspectat un anevrism

Tratamentul crizei de migrenă acută:

- acetaminofen, aspirină când sunt eficace; migrena medie, severă nu răspunde la acest tratament
- tartrat de ergotamină = 2mg oral, sublingual la începutul crizei, 1mg după 30minute, dacă criza nu cedează
- dihidroergotamină 1mg im la debut, repetat la nevoie maxim 3mg/zi (ambele au multiple efecte secundare)
- steroizi – dexametazonă 16mg im în migrenă prelungită 2-7 zile
- metoclopramidă – 10mg iv urmat de dihidroergotamină

- procloperazin – 10mg iv

Tratamentul preventiv al migrenei

- propranolol – 20mg x 4 ori/zi timp de 2 săptămâni
- cyproheptadin – blocant de receptori histaminici şi serotoninergici – 4-12 mg/zi (efect superior la copil)
- metisergid – blocant al vasodilaţiei
- amitriptilină - (evită recaptarea de serotonină) 25mg seara 1-2 săptămâni
- aspirină 1cp x 3/zi
- clonidin – simpaticolitic central – 0,1 mgx2x3/zi
- se evită alimentele care conţin tiramină
- se evită hipoglicemia
- repaus, durată de somn suficientă

SINDROM PARATRIGEMINAL – forma benignă

- debut brutal cu durere unilaterală profundă, iradiată la tâmplă, nas, gât, durata minute – ore
- lăcrimare ipsilaterală
- injecţie conjunctivală
- congestie nazală
- rinoree
- sindrom Horner tranzitor
- mai frecvent la bărbat 20-50 ani

Tratament:

- aspirină, acetaminofen, ergotamină
- inhalaţii cu oxigen 100% - 10 minute
- lidocaină 4% pe mucoasa nazală
- prednison
- metisergid
- verapamil

Tratament profilactic

- carbonat de litiu 600-900mg/zi
- ergotamină 1/2mg oral
- nu va consuma alcool, tutun

CEFALEE PRIN TENSIUNE SAU CONTRACŢIE MUSCULARĂ

- survine în absenţa altor semne inflamatorii
- frontieră imprecisă cu cefalee depresivă, hipocondrică

ASTENOPIE

- este o tulburare oculară printr-o eroare de corecţie sau dezechilibru al refracţiei la cei 2 ochi. În general erorile refractive nu antrenează cefalee, problemele fiind date de acomodaţie

- utilizarea importantă a ochilor nu dau cefalee, dar tensiunea creată prin activitatea intensă poate crea cefalee
- cefaleea poate apare mai rar în insuficienţa de convergenţă, glaucom cu unghi deschis infraclinic, sindrom Parinaud şi spasmul acomodativ

CEFALEE TOXICĂ, după:

- alcool
- monoxid de carbon
- oprirea consumului de cafeină
- afecţiune sistemică în particular cu virus Influenzae

CEFALEE METABOLICĂ, după: hipoxie, hipercapnie, hipoglicemie

OFTALMOPLEGIE DUREROASĂ

Se manifestă prin:

- durere asociată cu paralizie de unul sau mai mulţi nervi oculomotori şi este însoţită de DIPLOPIE
- este precedată de durere în arterita temporală, herpes zoster, migrenă oftalmoplegică (mai frecvent la copii), diabet, meningită
- oftalmopatia tiroidiană care poate prezenta, vagă senzaţie de corp străin

Cauze de oftalmoplegie dureroasă

- Afecţiuni orbitare
  - pseudotumoră şi sindrom Tolosa Hunt
  - fistulă carotidocavernoasă
  - tromboză de sinus cavernos
  - mucormicoza
  - mucocel sinus sfenoidal
  - limfom
  - tumori metastatice
  - carcinom nazofarigian
  - celulită orbitară, sinuzită
  - herpes zoster
- Sindrom cranian
  - infarct pituitar
  - meningiom, cordom
  - metastaze
  - anevrism
  - sindrom Gradenigo
- Altele
  - arterita temporală
  - oftalmoplegie diabetică

BIBLIOGRAFIE SELECTIVĂ

1. Age related eye disease study research group, report 8, Arch Ophthalmol, 119, 14-17, 2001
2. Alastair K.O. Denniston, Philip I. Murray, Oxford Handbook of Ophthalmology, 186-187, Oxford University Press 2006.
3. American Academy of Ophthalmology – Basic and Clinic Science Course, San Francisco, 2004/ vol6, 7, 8, 9, 11, 12
4. Anițescu Magdalena, Dumitrache Marieta – Herpes ocular, Ed Național, 1998
5. Arjfa RC - Grayson's Diseases of the Cornea, ed IV, Mosby, 1998
6. Bărăscu D., Mănescu R. – Complicațiile retinopatiei diabetice, în Maria Moța, Microangiopatia diabetică, Ed.Didactică şi Pedagogică, 2003, 79-84
7. Bartlett JD, Janus SD – Clinical Ocular Pharmacology, Butterworth Heinemann, ed V, 2008
8. Begley C. G., Barr J.T., Edmington T.B.- Characteristics of corneal staining in hidrogel contact lens wearers, Optom. Vis. Sci., 1996; 73,193-200;
9. Benson WE – Retinal detachment: diagnosis and management, second ed, JB Lippincott, 1998
10. Benzon @all, Pain medicine and regional anesthesia, 2005
11. Bergmansonp. - Contact lens induced epithelial pathology. In clinical contact lens Practice, Ed. E.S. Benett B.A., Weissmann,Ed. Lippincott ,Philadelphia, 1992, 60;
12. Bloch-Michel, E., Nussenblat, R. – International Uveiteis Study Group recommendations for evaluation of intraocular inflammatory disease, Am.J.of Ophtahlmol., 1987
13. Bonica's management of pain , third edition, 2001.
14. Bright DC – Diseasea of the Retina – in Clinical Ocular Pharmacology, Elsevier, 2008
15. Carstocea B., Cristea E., Medelet E., Voicu V. - Terapia afecțiunilor oculare, în Olteanu M. - Tratat de oftalmologie, Ed. Medicală, Bucureşti, 1989: 551–617.
16. Cernea P – Tratat de Oftalmologie, Ed Medicală, 2002
17. Cernea P. -Glaucomul cu unghi deschis-ieri şi azi, Oftalmologia, 1992,36, 1:3-12.

18. Chern K C, Zegans ME – Ophthalmology review, Lippincott Williams, Wilkins, 2000
19. Chiselita D. : Oftalmologie generala, Ed. Dosoftei, Iasi, 1997.
20. Chiseliţă D.– Diagnosticul glaucomului primitiv cu unghi deschis, Oftalmologia,supl 1,2001: 4-17.
21. Clarkson JG, Coscas G, Finkelstein D et all – Ophthalmology, 103:350, 1996
22. Collin JRO – Manual of systematic eyelid surgery, ed III, Butterworth-Heinemann, 2002
23. Collin M. , Carney L.- Patient compliance and its influence in contact lens wearing problems, Am. J. Optom.Physiol Opt. ,1986,63,952-956;
24. Cunningham ET, Adamis AP, Altaweel M, et al. A phase II randomized double-masked trial of pegaptanib, an anti-vascular endothelial growth factor aptamer, for diabetic macular edema. Ophthalmology. Oct 2005;112(10):1747
25. Dawson CR – Herpetic eye disease study, Arch Ophthalmology, 114, 89, 1996
26. De Potter P, Shields JA, Schields CL – MRI of the eye and orbit, JB Lippincott, 1995
27. Donshik P.- Lower incidenceof contact lens related ulcers in Sweeden: is patient education a key, J.Cont.Lens. Assoc. Ophthalmol, 1997,20,210-211;
28. Dornic, Dean, Ophthalmic Pocket Companiob, Sixt Edition, 73-92, Elsevier Science, 2002;
29. Duane's Ophthalmology on CD-ROM, 2006
30. Dumitrache Marieta – Oftalmologie clinică,, Editura Universitară Carol Davila, 2008
31. Dumitrache Marieta – Oftalmologie interactivă Editura Universitară Carol Davila, 2006
32. Dumitrache Marieta – Tratat de oftalmologie, sub red.,, voli+II, ed. Universitară Carol Davila, 2005
33. Efron N.,Veys J.- Defects in disposable contact lens can compromise ocular integrity, Int. Contact lens Clin. ,1992,19,8-18;
34. Fleming C. Ansten , Daerics R.- Precorneal deposits during soft contact lens wear.Ophtam. Vis.Sci. 1994, 71, 152-153;
35. Fong DS, Segal PP, Myers F, et al. Subretinal fibrosis in diabetic macular edema. ETDRS report 23. Early Treatment Diabetic Retinopathy Study Research Group. Arch Ophthalmol. Jul 1997;115(7):873-7.
36. Foster CS, Vitale AT – Diagnosis and treatment of Uveitis, WB Saunders, 2002

37. Friedman – Kaiser – Trattler – Review of Ophthalmology, Elsevier Saunders, 2005
38. Gass JDM – Stereoscopic atlas of macular disease diagnosis and treatment, Mosby, 1997, p546
39. Gherghel D., Chiseliță D. – Glaucomul primitiv cu unghi deschis: identificarea factorilor de risc vasculari, Oftalmologia, supliment nr.1, 2001: 22-25.
40. Gregondas ES – Photodinamic therapy of ocular Disease, Lippincott, 2004
41. Guyer DR, Ianuzi LA, Chang A, Shields JA, Green R – retina, Vitreous and Macula, WB Saunders, 1999
42. Haimovici R, Foster CS – Ocular infection and immunity, Mosby, 1996
43. Hampton Roy Sr, MD - Episcleritis, www.emedicine.com, updated: Mar 18, 2008
44. Hartikainen J, Lehtonen OP, Saari KM. Bacteriology of lacrimal duct obstruction in adults. Br J Ophthalmol. Jan 1997;81(1):37-40. [Medline].
45. Harwood Nuss A - The clinical practice and emergency medicine, JB Lippincott, 1991, p28-48
46. Heier JS, Antoszyk AN, Pavan PR et all – Ranibizumab for treatment of neovascular DMLV – Ophthalmology, 113, 633, 2006
47. Jacobiec, F.A., Albert, D.M. – Principles and Practice of Ophthalmology, Philadelphia, 1994
48. Jaffe NS – Cataract surgery and its complications, 5th ed, Mosby, 1990
49. Jelic Cornelia, Cosmina Lazar : Terapia in oftalmologie, Ed. Universitatii din Oradea, 2004
50. Jones NP – Uveitis, Butterworth – Heinemann, 1998
51. Kanski J., Jack, Clinical ophthalmology A Systematic Approach, 136-137, Elsevier Science Limited, 2003
52. Kansky JJ – Diseases of the macula, Mosby, 2002
53. Kaufman HE, Barron BA, McDonald MB – The cornea, ed II, Butterworth-Heinemann, 1997
54. Kelley JS, Dhaliwal RS – Traumatic choroidopathies, Retina, Mosby, 1994
55. Kline LB, Bajandas FJ – Neoroophthalmology review manual, ed V, 2004
56. Klyce S. -Stromal lactate accumulation can account for corneal oedema osmotically following epithelial hypoxia in the rabbit, J. Phisiol, 1981, 321,49-64;
57. Koos Marie-Jeanne : Ecografia in oftalmologie, Ed. Solness Timisoara, 1998

58. Kubal A, Garibaldi DC. Dacryoadenitis caused by methicillin-resistant Staphylococcus aureus. Ophthal Plast Reconstr Surg. Jan-Feb 2008;24(1):50-1. [Medline].
59. La Hood D.,Grant T.- Striae and folds as indicators of corneal oedema 1999, Optom. Vis.Sci.,67,196;
60. Lang G – Ophthalmology a pockettext book atlas,G Thieme, 2007
61. Langstrom DP – Manual of Ocular Diagnosis and Therapy, Lippincott WW, 2008
62. Leibowith HM, Waring GO – Corneal Disorders – Clinical Diagnosis and management, ed II, WB Saunders, 1998
63. Lennox A Welb – Manual of eye emergencies, Butterworth Heinemann, 2004
64. Limberg MB – A review of bacterial keratitis and bacterial conjunctivitis, Am J Opthalmol, 112, 28-48, 1991
65. Litlle S.A., Bruce S.A.- Environmental influences on hydrogel lenses dehydration and the post lens tear film, Int. Contact lens Clin, 1995,22,148-155;
66. Little S.A., Bruce A.S.- Role of the postlens tear film in the mechanism of inferior arcuate staining with ultrathi hydrogel lenses, CLAO J.,1995,21,175-181;
67. Loewenfeld IE, Lowenstein O – The pupil anatomy physiology ans Clinical Applications, ed II, Butterworth-Heinemann, 1999
68. Mac Cumber MathewW - Management ocular injuries and emergencies, Lippincot Raven, 1998
69. Mackie JA – External Eye Disease, Butterworth-Heineman, 2003
70. Mansour AM, Chan CC, Crawford MA, Tabbarah ZA, Shen D, Haddad WF, et al. Virus-induced chalazion. Eye. Feb 2006;20(2):242-6. [Medline].
71. Mathews MK, Sergott RC, Savino PJ. Pseudotumor cerebri. Curr Opin Ophthalmol. Dec 2003;14(6):364-70. [Medline].
72. Michels S, Rosenfeld PJ, Puliafito CA et all – Systemic bevacizumab therapy for neovascular DMLV – Ophthalmology 112, 1035, 2005
73. Miller NR, Newman NJ. The Essentials: Walsh & Hoyt's Clinical Neuro-ophthalmology. 5th ed. Lippincott Williams & Wilkins; 1998:166-195.
74. Millis A. N. E.- Medical contact lens practice ,Ed. Butterworth Heinemann, London, 2005,43-75;
75. Mocanu Carmen – Neovascularizaţie oculară, Ed medicală universitară, Craiova, 2004
76. Morgan P., Brennan N.- Scăderea importanţei indicatotului transmisibilitate DK/ t pentru lentilele silicon hidrogel, Rev. Optician, 2004,5-937,227;

77. Nelson LB, Harley RB – Harley's pediatric Ophthalmology, ed IV, WB Saunders, 1998
78. Nichols K, Mitchell G, Zadnik K – Cornea, 23, 272-285, 2004
79. Nicula C. Nicula D.- Lentile de contact, Ed. Todesco , Cluj, 2000,124-160;
80. Nussenblatt, R.B. – Palestine, A.G. – Uveitis: Fundamentals and Clinical Practice, ed II, Mosby, 2003
81. Onofrey BE, Skorin L, Holdeman NR – Ocular therapeutics handbook, Lippincott WW, ed 2, 2005
82. Oxford Handbook of Ophthalmology, 2006
83. Patelli F, Fasolino G, Radice P, et al. Time course of changes in retinal thickness and visual acuity after intravitreal triamcinolone acetonide for diffuse diabetic macular edema with and without previous macular laser treatment. Retina. Oct-Nov 2005;25(7):840-5.
84. Pavan-Langston, Deborah, Manual of Ocular Diagnosis and Therapy, Fifth Edition, 67-129, Lippincott Williams & Wilkins, 2002.
85. Reichel E, Duker JS, Puliafito CA, Hedges TR 3rd, Caplan L. Branch retinal arterial occlusion caused by a preretinal arterial loop. Neurology. Jun 1994;44(6):1181-3. [Medline].
86. Rhem MN, Wilhelmus KR, Jones DB. Epstein-Barr virus dacryoadenitis. Am J Ophthalmol. Mar 2000;129(3):372-5. [Medline].
87. Rootman I – Diseases of the Orbit, ed II, Lippincot Williams and Wilkins, 2002
88. Ros MA, Magargal LE, Uram M. Branch retinal-artery obstruction: a review of 201 eyes. Ann Ophthalmol. Mar 1989;21(3):103-7. [Medline].
89. Roy HF – Ocular Differential Diagnosis, Williams and Wilkins, sixth edition, 1997
90. Rush JA, Kearns TP, Danielson GK. Cloth-particle retinal emboli from artificial cardiac valves. Am J Ophthalmol. Jun 1980;89(6):845-50. [Medline].
91. Ryan SJ – Retina, St Louis-Mosby, 2001
92. Sainz de la Maza M, Foster CS, Jabbur NS. Scleritis associated with rheumatoid arthritis and with other systemic immune-mediateddiseases. Ophthalmology. Jul 1994;101(7):1281-6; discussion 1287-8. [Medline].
93. Sainz de la Maza M, Foster CS, Jabbur NS. Scleritis associated with systemic vasculitic diseases. Ophthalmology. Apr 1995;102(4):687-92. [Medline].
94. Sainz de la Maza M, Jabbur NS, Foster CS. An analysis of therapeutic decision for scleritis. Ophthalmology. Sep 1993;100(9):1372-6. [Medline].

95. Sainz de la Maza M, Jabbur NS, Foster CS. Severity of scleritis and episcleritis. Ophthalmology. 1994;101(2):389-396. [Medline].
96. Sainz de la Maza M, Tauber J, Foster CS. Scleral grafting for necrotizing scleritis. Ophthalmology. Mar 1989;96(3):306-10. [Medline].
97. cheinberg DA, Scheinberg L – Manual of drug therapy, Raven Press, 1985
98. Schepens Charles L., Adolphe Neetens : The vitreous and vitreoretinal interface, Ed. Springer-Verlag, New York, 1987
99. Sheppard, J.D., Nozik, R.A.- Practical diagnosis approach to uveitis, in Clinical Ophthalmology, Philadelphia, Lippincott, 1989
100. Shields JA, Schields CL – Atlas of intraocular tumors, Lippincott Williams and Wilkins, 1999
101. Situ P.- Apparent sympathetic response of contralateral non lens wearing eye after ocer night lens wear in the fellow eye, Invest Ophthalmol, 1998,39,336
102. Smelser G.K., Chen D.K.- Phisiological changes on the cornea induced by contact lenses, Arch. Ophthalmol., 1955,53,676-679;
103. Smith, R.E. – Nozik, R.A. – Uveitis : A Clinical Approach to Diagnosis and Management, Baltimore, W&W, 1989
104. Sobrin L, Kim EC, Christen W, Papadaki T, Letko E, Foster CS. Infliximab therapy for the treatment of refractory ocular inflammatory disease. Arch Ophthalmol. Jul 2007;125(7):895-900. [Medline].
105. Stănilă Adriana, Florian Stefan, Ghid de neuro-oftalmologie, Editura ULB Sibiu, 2007.
106. Stănilă Adriana, Mihai Elena, Săceleanu Anamaria, Teodoru Adrian - Alternative terapeutice în keratopatia de expunere, Sibiul Medical, nr.1, 2006
107. Stănilă Adriana, Mihai Elena, Seceleanu Anamaria, Teodoru Adrian, Lentila de contact terapeutică – Avantaje şi limite, Oftalmologia, nr.1, 2006
108. Stănilă Adriana, Oftalmologie-Ghid practic, pag 72-73, Editura Imago, Sibiu, 2000
109. Stone Keith C, Humphries RL – Emergency Medicine, sixth ed, Mc Graw Hill, ch 29, pg 487 2008
110. Sweeney D.- Silocon hidrogels, thr rebirth of continuous wear contact lenses, Ed.Butterworth Heinemann, 2000,150-220;
111. Tachi N, Ogino N. Vitrectomy for diffuse macular edema in cases of diabetic retinopathy. Am J Ophthalmol. Aug 1996;122(2):258-60. [Medline].
112. Tasman W, Jaeger E – Clinical Ophthalmology, JB Lippincott, 2001

113. The Wills Eye Manual – Lippincot WW, 1994
114. Tomita M, Shimmura S, Tsubota K, Shimazaki J. Dacryoadenitis associated with Acanthamoeba keratitis. Arch Ophthalmol. Sep 2006;124(9):1239-42.
115. Tripathi R.G. , Tripathy B.J.- Lens spoilage, in: Contact lenses : The CLAO Guide to basic Science and Clinical Practice, Ed.Dabezies OH Jr., 45.1-45.33, Boston, Littlt Brown, 1984;
116. Vaphiades MS. The disk edema dilemma. Surv Ophthalmol. Mar-Apr 2002;47(2):183-8.
117. Wagener MD, Kenyon KR – Principles and practice of Ophthalmology, WB Saunders, 1994
118. Wakefield D, McCluskey P. Cyclosporin therapy for severe scleritis. Br J Ophthalmol. 1989;73(9):743-746. [Medline].
119. Wakenfield, D., Montanaro, A., Mc.Cluskey, P. – Acute anterior uveitis and HLA B-27, Surv.Ophthalmol., 1991
120. Waldman&all Interventional Pain management, , 2001
121. Walsh TJ – Neuro-Ophthalmology – Clinical Signs and Symptoms, ed IV, Williams Wilkins, 1997
122. Wilkinson CP, Rice TA - Michel´s retinal detachement, Mosby, 1997
123. Williamson TH, Meyer PA. Branch retinal artery occlusion in toxoplasma retinochoroiditis. Br J Ophthalmol. Apr 1991;75(4):253. [Medline].
124. Wolters Kluwer Health – Ophtalmic drug facts, 19th ed, 2008
125. Yanoff M, Duker J S – Ophthalmology, Mosby, 2004
126. Zantos S.- Management of corneal infiltrates in extended wear contact lens patients, Int. Cont. Lens Clin., 1984,11,604-610;

Eyestil și Eyestil gel

Hialuronat de Sodiu | Hialuronat de Sodiu + Gumă Xantan



lubrifiantul ocular **activ**

- Eyestil
  20 de unidoze fără conservanți
- Pentru ameliorarea simptomelor în caz de:
  - Forme moderate sau severe ale sindromului de ochi uscat
  - Sindrom Sjögren
  - Disconfort ocular nocturn
- Pentru a facilita procesul de vindecare după intervenții chirurgicale și/sau leziuni

B.C.U. „M. EMINESCU" IAȘI

Eyestil multidoză, 10 ml

Eyestil gel
20 de unidoze fără conservanți

SIFI
EyeCare Together